

на Е.Б. Лапшин А.В., Меерсон Ф.З. // Бюл. экперим. биол. и мед. – 1993. – Т. 116, № 8. – С. 142-144. 13. *Чевари С., Чабан И., Секей Й.* Роль супероксиддисмутазы в окислительных процессах клетки и метод определения ее в биологических материалах // Лаб. дело. – 1985. – № 11. – С. 678-681. 14. *Analysis of nitrate, nitrite and [¹⁵N] nitrate in biological fluids / Green L.C., Davic A.W., Golawski J. et al. // Anal. biochem. – 1982. – Vol. 126, № 1. – P.131-138.* 15. *Brown G.* Nitric oxide regulates mitochondrial respiration and cell functions by inhibiting cytochrome oxidase // FEBS Lett. – 1995. – Vol.369. – P.136-139. 16. *Differential hemodynamic effects of L-NMMA in endotoxemic and normal dogs / Cobb J.P., Natanson C., Quezado Z.M. et al.// Amer. J. Physiol. 1995. – Vol.268, №4, Pt 2. – P. H1634-H1642.* 17. *Giulivi C.* Functional implications of nitric oxide produced by mitochondria in mitochondrial metabolism // Biochem. J. – 1998. – Vol.332. – P. 673-679. 18. *Jessell T.M., Kandel E.R. // Cell. – 1993. – Vol. 72, №1. – Suppl. – P. 1-30.* 19. *Malyshev I. Yu., Zenina F.A., Golubeva L. Yu. et al.* NO-dependent mechanisms of adaptation to hypoxia // Nitric Oxide. – 1999. – № 3. – P. 105-113. 20. *Placer Z.* Lipoperoxidation system in biological Material 2. Mitt. Bastimmung der Lipoperoxidation in Sangetieroranisme // Pie ahrung. – 1968. – Bd. 12, № 6. – S. 679-684.

THE INFLUENCE OF L-ARGININE AND N-NITRO-L-ARGININE ON SOME INDICES OF PROOXIDANT-ANTIOXIDANT HOMEOSTASIS UNDER CONDITIONS OF ACUTE CIRCULATORY HEMIC HYPOXIA

K.A.Posokhova, V.V.Bukovska

Abstract. It has been established that the administration of the nitrogen oxide donator L-arginine to albino rats (25 mg/kg of the body weight intraperitoneally, daily, during 24 days) is accompanied by a hepatic and renal increase of the nitrate-anion content, a decrease of TBA-active products and hydroperoxide lipids with a concomitant elevation of the activity of cytochrome oxidase with circulatory-hemic hypoxia. A repeated injection of the inhibitor NO-synthetase N-nitro-L-arginine (10 mg/kg of the body mass intraperitoneally, daily to animals during acute circulatory hemic hypoxia results in a decrease of the content of nitrate-anions, the activity of processes of membrane lipid peroxidation, an increase of the activity of the antioxidant enzymes (superoxide dismutase and cytochrome dehydrogenase and a decrease of the activity of cytochromoxidase in circulatory-hemic hypoxia.

Key words: L-arginin, N-nitro-L-arginin, lipid peroxidation, antioxidant protection, circulatory hemic hypoxia.

I.Ya.Horbachevskiy State Medical Academy (Ternopil)

Надійшла до редакції 17.05.2002 року

УДК 616.61-004

Ю.С.Роговий, К.І.Яковець, В.М.Магальяс, М.М.Радько

ФОРМУВАННЯ ВТОРИННО-ЗМОРЩЕНОЇ НИРКИ У ВІДДАЛЕНИЙ ПЕРІОД СУЛЕМОВОЇ НЕФРОПАТІЇ

Кафедра патологічної фізіології та біологічної фізики (зав. - проф. В.Ф.Мислиський),
Центральна науково-дослідна лабораторія (зав. - проф. Ю.С.Роговий)
Буковинської державної медичної академії

Резюме. У досліджах на 10 білих нелінійних щурах-самцях масою 160-180 г через 10 міс. після введення двохлористої ртуті виявлено формування вторинно-зморщеної нирки з найбільш істотним ступенем нефросклерозу в мозковій речовині нирок та численних інвагінацій капсули, які відповідали проекції мозкових променів.

Ключові слова: вторинно-зморщена нирка, сулемова нефропатія.

Вступ. Відомо, що в пізній період поліуричної стадії гострої ниркової недостатності на 30-ту добу після введення сулеми має місце формування тубуло-інтерстиційного синдрому в кірковій, мозковій речовині і сосочку нирок [3]. Водночас даний патологічний процес не є стабільним, а супроводжується прогресуванням у наступні дні. Так, на 60-ту добу сулемової нефропатії наростає ступінь склерозу всіх ділянок та відмічаються інвагінації капсули нирки над місцями най-

більш істотного розростання сполучної тканини [2]. Наявність прогресування патологічного процесу закономірно ставить питання про ймовірність формування вторинно-зморщеної нирки у віддалений період сулемової нефропатії. Водночас у такому аспекті дана проблема з'ясована не достатньо.

Мета роботи. Встановити можливість формування вторинно-зморщеної нирки у віддалений період сулемової нефропатії.

Матеріал і методи. Досліди проведені на 10 білих нелінійних щурах-самцях масою 160-180 г. Сулеми вводили в дозі 5 мг/кг маси тіла одноразово підшкірно з проведенням дослідження через 10 міс. після введення двохлористої ртуті за умов гіцонатрієвого раціону харчування. Евтазію тварин проводили шляхом декапітації під ефірним знечуденням. Застосовували гістологічне дослідження нирок із забарвленням депарафішованих зрізів гематоксилін-еозином.

Результати дослідження та їх обговорення. Як свідчать результати наших досліджень, через 10 міс. після введення сулеми відмічалось формування вторинно-зморщеної нирки, на що вказували наступні дані. Поверхня нирки була горбистою із численними інвагінаціями капсули (рис. 1), які відповідали проекції мозкових променів у кіркову ділянку нирки. В останній відмічались явища гломерулосклерозу та тубуло-інтерстиційного фіброзу (рис. 2.). Найбільш істотний склеротичний процес спостерігався у мозковій речовині нирок, з наявністю рубцеподібних вогнищ склерозу вздовж мозкових променів (рис. 3). Склерозування ниркового сосочка характеризувалося збільшенням об'єму інтерстицію та наявністю атрофічних процесів у збірних каналцях (рис. 4).

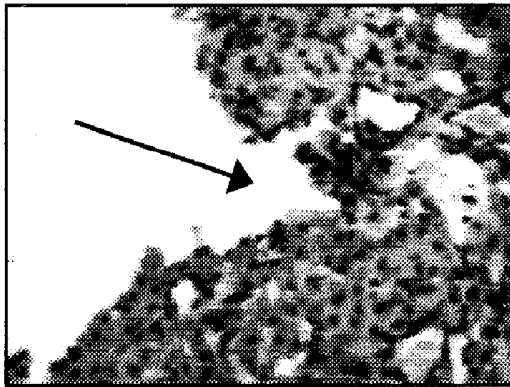


Рис. 1. Інвагінація капсули нирки над ділянкою склерозу через 10 міс. після введення сулеми (→). Забарвлення гематоксилін-еозин 36. x 90.

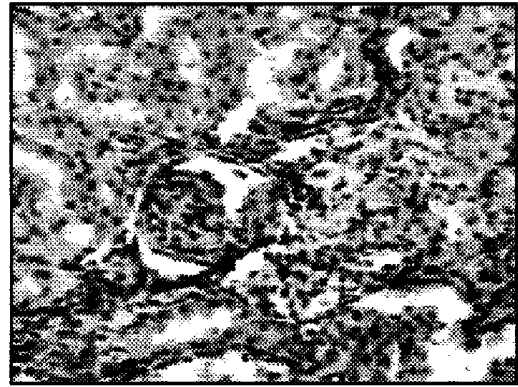

Рис. 2. Склерозований клубочок та тубуло-інтерстиційний фіброз кіркової ділянки нирки через 10 міс. після введення сулеми. Забарвлення гематоксилін-еозин 36. x 90.




Рис. 3. Тотальний фіброз мозкової речовини із наявністю рубцеподібних вогнищ склерозу в ділянці мозкових променів нирки через 10 міс. після введення сулеми. Забарвлення гематоксилін-еозином. 36. x 90.

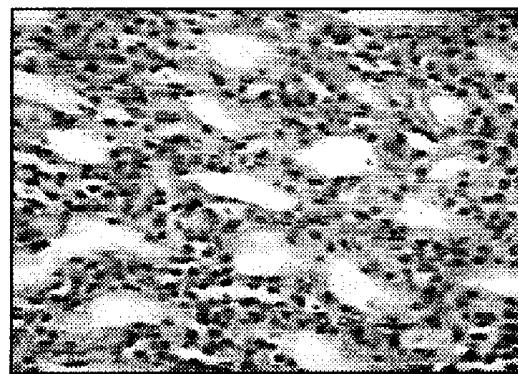


Рис. 4. Склероз ниркового сосочка із збільшенням об'єму інтерстицію та атрофією збірних каналців через 10 міс. після введення сулеми. Забарвлення гематоксилін-еозин 36. x 90.

На рівні кіркової речовини нирок провідне значення в розвитку нефросклерозу належить впливу колагеностимулювального фактора ангіотензину II [1,5], на рівні сосочка нирок істотну роль відіграє зниження фібринолітичної активності з розвитком уротромбозу, трансформацією фібрину в колаген та фіброзна транс-

формація інтерстиційних клітин цієї ділянки нирки [3,4]. На рівні мозкової ділянки нирки відбувається сумація патогенетичних механізмів, що мають місце в кірковій речовині і сосочку нирки, що зумовлює найбільш виражений розвиток склеротичного процесу в цій ділянці нирки [2]. Наявність рубцеподібних вогнищ склерозу впродовж мозкових променів із розвитком процесів скорочення сполучної тканини розповсюджується на кіркову ділянку нирки і викликає численні інвагінації капсули, що надає нирці характерну вторинно-зморщену форму.

Висновок. У представленій роботі встановлено факт формування вторинно-зморщеної нирки у віддалений період сулемової нефропатії з найбільш істотним ступенем нефросклерозу в мозковій речовині нирок та наявністю численних інвагінацій капсули, що відповідали проекції мозкових променів.

Література. 1. *Команденко М.С., Шостка Г.Д.* Основные механизмы развития тубуло-интерстициальных повреждений при болезнях почек // Нефрология.-2000.-Т.4, № 1.-С.10-16. 2. *Роговий Ю.Є.* Механізми розвитку тубуло-інтерстиційних пошкоджень при патології нирок: Автореф. дис... д. мед. н.: 14.03.04/ Буковинська державна медична академія.-Одеса, 2000.- 36 с. 3. *Роговий Ю.Є.* Функционально-биохимические особенности формирования тубуло-интерстициального компонента при сулемовой нефропатии // Уролог. и нефролог. -1997.-№ 4.- С. 15-17. 4. *Салихов Б.П., Хамраев А.* Характеристика интерстициальных клеток мозгового вещества почек при стимуляции продукции простагландинов лазиксом // Бюл. эксперим. биол. и мед.-1991.-Т.111, N1.-С.46-48. 5. *Border Wayne A., Noble Nancy A.* Interactions of transforming growth factor- β and angiotensin II in renal fibrosis // Hypertension.-1998.- V.31, N1.- P. 181-188.

FORMATION OF AN ARTERIOSCLEROTIC KIDNEY DURING A REMOTE STAGE OF SUBLIMATE NEPHROPATHY

Yu. Ye. Rogovyi, K. I. Yakovets, V. M. Mahalias, M. M. Radko

Abstract. In experiments on 10 albino nonline male rats, weighing 160-180 g, the authors discovered the formation of an arteriosclerotic kidney in 10 months after the administration of mercury bichloride with the highest degree of nephrosclerosis in the renal medullary substance and numerous capsular invaginations that corresponded to the projection of medullary rays.

Key words: arteriosclerotic kidney, sublimate nephropathy.

Bukovinian State. Medical Academy (Chernivtsi)

Надійшла до редакції 8.07.2002 року