

ЗАСТОСУВАННЯ АПАРАТІВ КОСТЮКА ПРИ МНОЖИННИХ ПЕРЕЛОМАХ ДОВГИХ ТРУБЧАСТИХ КІСТОК

*І.М.Рубленік, В.Л.Васюк, І.М.Циркот, М.В.Гасько, П.Є.Ковальчук,
А.Т.Зінченко, В.В.Андрійчук*

Кафедра травматології, ортопедії та нейрохірургії (зав. – проф. І.М.Рубленік) Буковинської державної медичної академії

Проблема лікування множинних переломів кісток нижніх кінцівок належить до однієї з актуальних у травматології та ортопедії. Серед множинних переломів кісток нижніх кінцівок частіше пошкоджуються стегнова та великогомілкова кістки однієї або обох кінцівок, що становлять 13,2-41,6% від усіх переломів кінцівок [1]. У зв'язку з цим триває пошук більш ефективних методів оперативного лікування, які дали б змогу вчасно розпочати реабілітаційні заходи. До них відносять засоби мінімально інвазивного остеосинтезу апаратами зовнішньої фіксації.

Серед вітчизняних і зарубіжних аналогів універсальні поліфункціональні стержневі компресійно-дистракційні апарати А.Н.Костюка (11 моделей) [2, 3], вдосконалені та розроблені в УкрНДІТО, на наш погляд, є методом вибору лікування складних переломів довгих кісток, особливо відкритих і вогнепальних.

З 2002 року нами впроваджено позавогнищевий остеосинтез апаратами А.Н.Костюка в лікуванні відкритих та закритих переломів довгих кісток. Наводимо одне з наших спостережень.

Хвора К., 1987 р.н. доставлена в лікарню швидкої медичної допомоги м. Чернівці 20.12.02 р. попутним транспортом у тяжкому стані з діагнозом – політравма: відкритий осколковий перелом середньої третини правої стегнової кістки зі зміщенням уламків, відкритий осколковий перелом середньої третини діяфіза обох кісток правої гомілки, закритий внутрішньосуглобовий перелом дистального метаепіфіза правої великогомілкової кістки з відривом медіальної кісточки, відкритий перелом середньої третини діяфіза обох кісток лівої гомілки зі зміщенням уламків, травматичний шок 2 ст. (рис. 1). Трав-

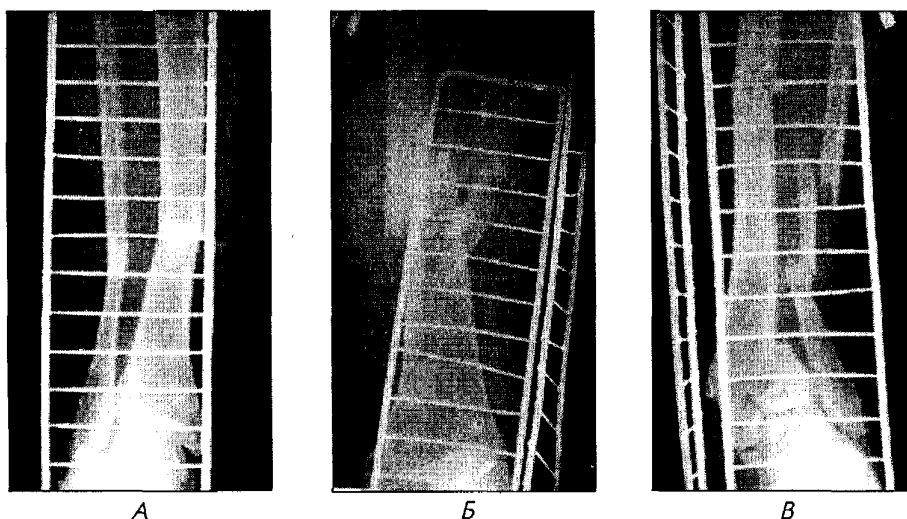


Рис.1. Рентгенограми хворої К. при поступленні.

мована 1,5 години тому під час дорожньо-транспортної пригоди. При поступленні проведено ПХО ран, іммобілізацію скелетним витяганням, протишокову інфузійну терапію. 21.12.02 р. двома бригадами ортопедів-травматологів виконано позаवгнищевий остеосинтез апаратами А.Н.Костюка діафізарних переломів стегна та гомілок, закритий остеосинтез гвинтом АО метаепіфізарного перелому правої великогомілкової кістки та остеосинтез медіальної кісточки спицею Кіршнера. Під час операції досягнуто репозиції та стабільної фіксації уламків

(рис. 2). 25.12.02 р. хвора переведена в травматологічне відділення. Післяопераційний період без ускладнень. Рани загоїлися первинним натягом. Рухи в суміжних з переломами суглобах розпочато через 10 днів після операції (рис. 3). Хвора виписана через 20 днів у задовільному стані. Оглянута через три місяці, пересувається за допомогою ціпка з повним навантаженням на кінцівки (рис. 4).

Наведений клінічний випадок засвідчує ефективність оперативного лікування множинних переломів довгих трубчастих кісток за допомогою апаратів А.Н.Костюка.

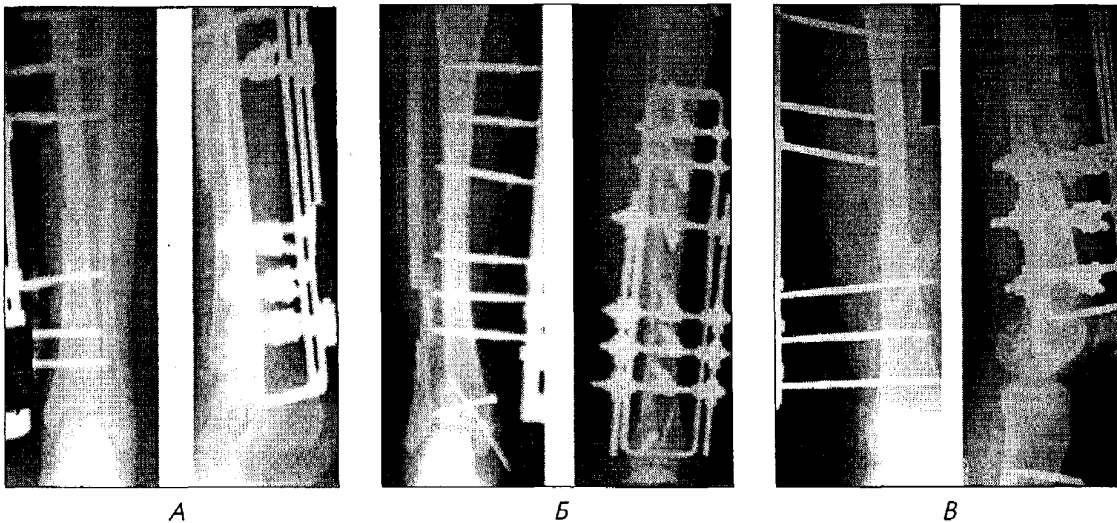


Рис. 2. Рентгенограми хворої К. після операції




Рис. 3. Хвора К. через 10 днів після операції.



Рис. 4. Хвора К. через 3 місяці після операції.

Література

1. Бабоша В.А., Винокуров С.А. *Остеосинтез длинных костей конечностей при множественной и сочетаной травме // Ортопедия, травматол., протезир. – 1992. – Вып. 22. – С. 40-44.*
2. Гайко Г.В., Анкин Л.Н., Поляченко Ю.В. и др. *Традиционный и малоинвазивный остеосинтез в травматологии // Ортопедия, травматол., протезир. – 2000. – № 2. – С. 73-76.*
3. *Поліфункціональний зовнішній фіксатор: Деклар. пат. України, МКИ 8068А / Костюк А.Н. (Україна). – № 100167138/ 09.08.1999, Заявл. 12.11.1999; Опубл. Бюл. № 5. – С. 15.*

Надійшла в редакцію 21.03.2003 р.