

© Сидорчук Р.І., Кнут Р.П.

УДК 617.557-007.43-089

ЕФЕКТИВНІСТЬ РІЗНИХ МЕТОДІВ ФІКСАЦІЇ АЛОТРАНСПЛАНТАТІВ ПРИ ПАХВИННІЙ ГЕРНІОПЛАСТИЦІ

Р.І.Сидорчук, Р.П.Кнут

Буковинський державний медичний університет, м. Чернівці

Резюме. Дослідження проведено на 26 білих щурах лінії Wistar, яким імплантували проленові алотрансплантати, та 49 хворих на пахвинні грижі. Доказано, що застосування біологічних хірургічних клеїв при пахвинній герніопластиці забезпечує ефективну фіксацію алотрансплантата і запобігає розвитку післяопераційних ускладнень.

Ключові слова: герніопластика, фіксація алотрансплантата, альбуміновий хірургічний клей.

Велика кількість альтернативних методів фіксації алотрансплантатів при виконанні пахвинної герніопластики дає можливість хірургам зменшити кількість таких післяопераційних ускладнень, як синдром хронічного пахвинного болю, парестезії, відчуття стороннього тіла [1-4]. Проте в деяких випадках суб'єктивне бажання лікаря покращити показники якості життя хворого призводить до вибору недостатньо ефективного методу фіксації, що може спричинитися до виникнення рецидиву захворювання [5-7]. При аналізі джерел літератури за останні роки нами не виявлено достеменних даних щодо порівняння ефективності існуючих методів фіксації алотрансплантатів у хірургічному лікуванні пахвинних гриж (ПГ).

Мета дослідження. Оцінити ефективність різних методів фіксації алотрансплантата з метою підвищення ефективності хірургічного лікування ПГ.

Матеріал і методи. Експериментальна частина дослідження виконана на 26 білих щурах лінії Wistar, яким у м'язи передньої черевної стінки були імплантовані

проленові алотрансплантати розміром 0,5x0,5 см (рис. 1, 2). Піддослідні тварини поділені на 3 групи залежно від методу фіксації. У I групі (8 щурів) з цією метою застосовано проленові лігатури, у II (12 щурів) – альбуміновий хірургічний клей, модифікований блокаторами протеолітичних ферментів (деклар. пат. України 27412). Контрольну групу становили 6 тварин, яким виконали імплантацію без фіксації алотрансплантата. Через 10 днів проводили біопсію м'язів з імплантованим алотрансплантатом з подальшим їх патогістологічним дослідженням для виявлення інтенсивності його проростання фібриновими і колагеновими волокнами. Характер фіксації визначали у стендовому експерименті при виконанні проби на розрив (*tensile strength test*).

Залежно від застосованого методу пластики пахвинного каналу (ПК) 49 хворих розділені на 4 групи. Хворим I групи (25) виконано пластику ПК за методом Lichtenstein із застосуванням проленових лігатур (*prolene 2-0*) для фіксації алотрансплантата, у 8 хворих II групи виконана

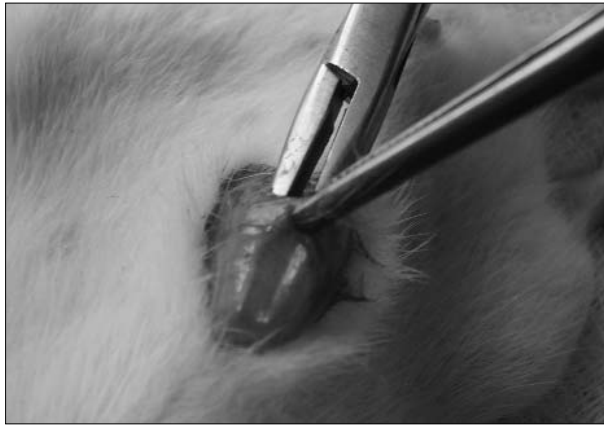


Рис. 1. Створення простору для імплантації алотрансплантата у м'язи передньої черевної стінки.




Рис. 2. Імплантації алотрансплантата у м'язи передньої черевної стінки.

пластика ПК за допомогою алотрансплантата і застосована біологічна функціонально-адаптивна фіксація (ФАФ) за допомогою альбумінового хірургічного клею (рис. 3), модифікованого блокаторами протеолітичних ферментів (деклар. пат. України 25537), 6 хворим III групи виконана пластика ПК методом м'якої фіксації алотрансплантата (*Prolene Hernia System* та за методом *E.E.Trabucco*), 10 хворим IV групи (контрольної) виконано пластику ПК власними тканинами.

У післяопераційному періоді оцінювали такі показники [2, 4, 7]: 1) відновлення базової активності та повне відновлення працездатності; 2) виникнення ускладнень з боку рани (сером, гематом, нагноєння); 3) тривалість післяопераційного болювого синдрому; 4) відчуття стороннього тіла; 5) виникнення парестезій; 6) зміщення або скручування алотрансплантата (деклар. пат. України 20068); 7) виникнення рецидиву захворювання.

Одержані результати обробляли методами варіаційної статистики за критерієм Стьюдента з використанням програмного пакету *Excel®XP™ Build 10.6612.6626-SP3*.

Результати дослідження та їх обговорення. На першому етапі дослідження проводили стендовий експеримент по вивченню ефективності методів фіксації алотрансплантата за допомогою проленових лігатур та альбумінового хірургічного

клею. При виконанні проби на розрив (відрив від біотканин) виявилось, що величини меж міцності на розрив вірогідно відрізнялися і становили $0,97 \pm 0,54$ кг – для проленових лігатур і $1,22 \pm 0,71$ кг ($p < 0,05$) – для альбумінового хірургічного клею. Причиною такої ситуації є те, що при пластиці проленовими лігатурами основне контактне навантаження (сумарна площа точки фіксації) на з'єднання не перевищує $0,04$ мм², на відміну від клейового з'єднання, при якому відривна сила розподіляється рівномірно на всю площу контакту біотканини та алотрансплантата. Слід зазначити, що при виконанні проби спостерігається значна деформація алотрансплантата і тканин, до яких алотрансплантат був фіксований за допомогою проленових лігатур (рис. 4) на відміну від випадків, коли фіксація була здійснена за допомогою альбумінового хірургічного клею (рис. 5). Останнє може бути зумовлене рівномірнішим розподілом навантаження по всій площі фіксації алотрансплантата, у той час, як у разі застосування лігатур пік навантаження припадає на окремі точки фіксації, що може бути причиною прорізування чи неспроможності при напруженні м'язів черевної стінки. Окрім того, виникаюча деформація алотрансплантата може призвести до ще більшого послаблення "слабких" місць та виникнення рецидиву грижі.

Патогістологічне дослідження біоптатів

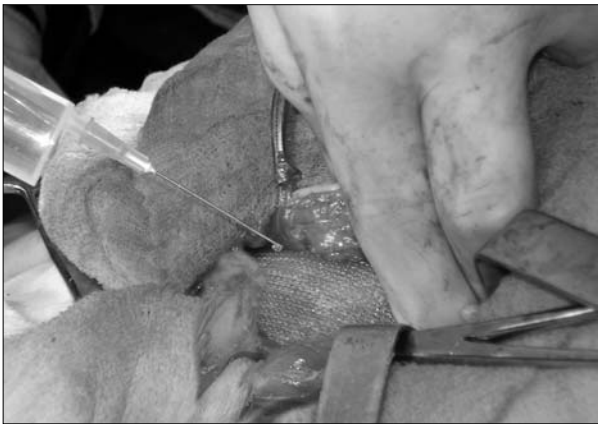

Рис. 3. Фіксація алотрансплантата до тканин за допомогою альбумінового хірургічного клею. Хворий М., 36 р. Лівобічна вправима коса пахвинна грижа.

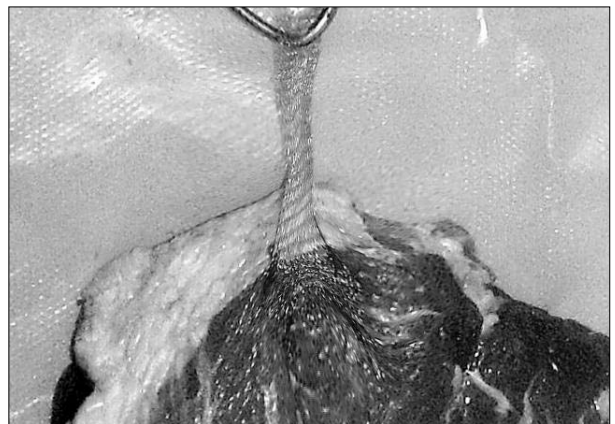


Рис. 4. Деформація алотрансплантата, фіксованого проленовими лігатурами, та прилеглих тканин під час проби на розрив. Стендовий експеримент.

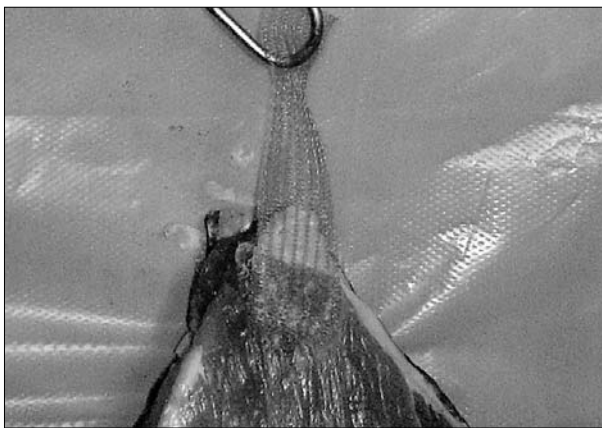


Рис. 5. Відсутність деформації алотрансплантата, фіксованого альбуміновим хірургічним клеєм, та прилеглих тканин під час проби на розрив. Стендовий експеримент.

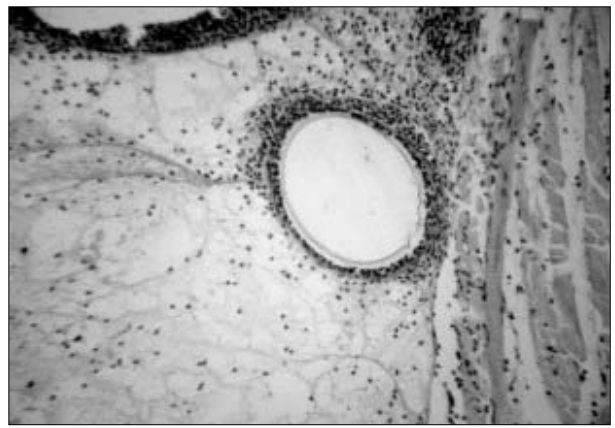


Рис. 6. Інкорпорація алотрансплантата. Щур 150 г. Фіксація алотрансплантата за допомогою альбумінового хірургічного клею, 10-та доба експерименту. Мікропрепарат. Забарвлення гематоксилином і еозином. Зб. 100^x

м'язів виявило інтенсивніший розвиток фібринових і колагенових волокон у ділянці імплантації алотрансплантата в експериментальних тварин, у яких для його фіксації використовувався альбуміновий хірургічний клей (рис. 6). Варто зазначити, що в контрольній групі, де алотрансплантат не був фіксований, інтенсивність його проростання фібриновими і колагеновими волокнами була найнижчою.

Наступним етапом роботи було порівняльне дослідження ефективності застосування названих методів фіксації при виконанні пластики у хворих на ПГ. Виявлено, що в контрольній та першій дослідній групах показники тривалості післяопераційно-

го болювого синдрому, кількості виникнення ускладнень післяопераційного періоду, відновлення базової активності та працездатності відрізнялися невірогідно (таблиця). Більшість випадків виникнення ускладнень (утворення сером, гематом, наявність парестезій, відчуття стороннього тіла упродовж тривалого періоду, розвиток синдрому хронічного пахвинного болю) у хворих даних груп зумовлені застосуванням швів під час виконання пластики за допомогою власних тканин чи фіксації алотрансплантата внаслідок травматизації м'яких тканин і нервів.

Показники якості життя та виникнення

Таблиця

Оцінка ефективності виконання різних видів герніопластики у хворих на пахвинні грижі

Показник	Контрольна група (n=10)	I група (n=25)	II група (n=8)	III група (n=6)
Тривалість післяопераційного болювого синдрому (год)	42,17±5,42	36,28±4,25 p>0,05	26,31±3,46 p<0,05 p ₁ <0,05	22,17±2,15 p<0,05 p ₁ <0,05 p ₂ >0,05
Відновлення базової активності (діб)	4,4±2,38	4,21±1,63 p>0,05	2,69±1,07 p>0,05 p ₁ >0,05	3,18±2,71 p>0,05 p ₁ >0,05 p ₂ >0,05
Відновлення працездатності (діб)	33,4±4,92	28,35±4,12 p>0,05	24,11±3,81 p<0,05 p ₁ >0,05	26,04±3,51 p>0,05 p ₁ >0,05 p ₂ >0,05
Кількість післяопераційних ускладнень:				
-сероми	2 (20,0 %)	3 (12,0 %)	2 (25,0 %)	2 (33,3 %)
-гематоми	1 (10,0 %)	2 (8,0 %)	-	-
-нагноєння рани	-	1 (4,0 %)	-	-
-наявність парестезій	2 (20,0 %)	4 (16,0 %)	-	-
-відчуття стороннього тіла	3 (30,0 %)	3 (12,0 %)	1 (12,5 %)	1 (16,6 %)
упродовж тривалого періоду				
-синдром хронічного пахвинного болю	2 (20,0 %)	9 (36,0 %)	-	-
-зміщення/скручування алотрансплантата	-	-	1 (12,5%)	2 (33,3 %)
Кількість рецидивів (упродовж 18 місяців після оперативного втручання)	1 (10,0 %)	-	-	1 (16,6 %)

Примітки: p – коефіцієнт вірогідності в порівнянні з показниками контрольної групи; p₁ – коефіцієнт вірогідності в порівнянні з показниками I дослідної групи; p₂ – коефіцієнт вірогідності в порівнянні з показниками II дослідної групи.

післяопераційних ускладнень у хворих II групи, в яких для фіксації алотрансплантата застосовано альбуміновий хірургічний клей, були кращими (зменшилися тривалість післяопераційного болювого синдрому, періоди відновлення базової активності та працездатності, кількість випадків виникнення парестезій та відчуття стороннього тіла), проте й у даній групі спостерігалися ускладнення, що в окремих випадках були наслідком технічних огріхів (прилягання алотрансплантата не на всьому протязі до тканин та недотримання необхідної експозиції при виконанні фіксації за до-

помогою ФАФ). У 2 випадках (25,0 %) спостерігалось утворення сером, що були проліковані методом пункції порожнини під контролем УЗД з аспірацією вмісту та введенням у порожнину альбумінового хірургічного клею. В одному випадку діагностовано часткове крайове скручування алотрансплантата без рецидивування упродовж 12 місяців спостереження.

При вивченні результатів хірургічного лікування хворих III дослідної групи виявлено, що показники якості життя пацієнтів, відновлення базової активності і працездатності були близькими до таких у II групі,

проте в одному випадку (16,6 %) діагностовано крайове скручування, ще в одному (16,6 %) – зміна положення нефіксованого алотрансплантата з розвитком рецидиву захворювання. Кількість післяопераційних ускладнень також була дещо більшою.

Висновок. Пластика пахвинних гриж із застосуванням біологічних хірургічних клеїв дозволяє забезпечити ефективну фіксацію алотрансплантата у місці його імплантації та

попередити розвиток багатьох ускладнень післяопераційного періоду, пов'язаних із використанням вузлової фіксації, що виникають через травматизацію тканин та нервів (сероми, гематоми, парестезії, розвиток синдрому хронічного пахвинного болю).

Перспективи наукового пошуку. Дослідження доцільно доповнити вивченням ефективності різних видів біологічних хірургічних клеїв.

Література

1. Использование рассасывающихся полимеров при пластике послеоперационных вентральных грыж / И.М.Рольчиков, Ю.А.Кравцов, А.А.Григорюк [и др.] // Хирургия. – 2001. – № 4. – С. 43-45.
2. Amid P.K. Groin hernia repair: open techniques / P.K.Amid // World J. Surg. – 2005. – Vol. 29, № 8. – P. 1046-1051.
3. Discomfort five years after laparoscopic and Shouldice inguinal hernia repair: a randomised trial with 867 patients. A report from the SMIL study group / F.H.Berndsen, U.Petersson, D.Arvidsson [et al.] // Hernia. – 2007. – Vol. 11, № 4. – P. 307-313.
4. Subwongcharoen S. Outcome of inguinal hernia repair total extraperitoneal laparoscopic hernia repair versus open tension free repair (Lichtenstein technique) / S.Subwongcharoen // J. Med. Assoc. Thai. – 2002. – Vol. 85, № 10. – P. 1100-1104.
5. Biomechanical analyses of mesh fixation in TAPP and TEP hernia repair / R.Schwab, O.Schumacher, K.Junge [et al.] // Surg. Endosc. – 2008. – Vol. 22, № 3. – P. 731-738.
6. Combined open and laparoscopic approach to chronic pain following open inguinal hernia repair / M.J.Rosen, Y.W.Novitsky, W.S.Cobb [et al.] // Hernia. – 2006. – Vol. 10, № 1. – P. 20-24.
7. Helbling C. Sutureless Lichtenstein: first results of a prospective randomized clinical trial / C.Helbling, R.Schlumpf // Hernia. – 2003. – Vol. 7, № 2. – P. 80-84.

ЭФФЕКТИВНОСТЬ РАЗНЫХ МЕТОДОВ ФИКСАЦИИ АЛЛОГРАФТА ФИКСАЦИИ АЛЛОГРАФТА ПРИ ПАХОВОЙ ГЕРНИОПЛАСТИКЕ

Резюме. Исследование проведено на 26 белых крысах линии Wistar, которым имплантировали проленовые аллотрансплантаты, и 49 больных с паховыми грыжами. Использование биологических клеев при паховой герниопластике обеспечивает эффективную фиксацию аллотрансплантата и предупреждает развитие послеоперационных осложнений.

Ключевые слова: герниопластика, фиксация аллотрансплантата, альбуминовый хирургический клей.

EFFICIENCY OF DIFFERENT METHODS OF ALLOGRAFT FIXATION IN INGUINAL HERNIOPLASTY

Abstract. The study was carried out on 26 albino rats of the wistar line which were implanted prolene allografts and 49 patients afflicted with inguinal hernias. It has been corroborated that the use of biological syrgical adhesives in inguinal hernioplasty provides an effective fixation of an allograft and prevents the development of postoperative complications.

Key words: hernioplasty, allograft fixation, albumin surgical sealant.

Bukovinian State Medical University (Chernivtsi)

Надійшла 25.11.2008 р.
Рецензент – проф. А.Г.Іфтодій (Чернівці)