

## Пошкодження сечоводів в абдомінальній онкології

Р.В. СЕНЮТОВИЧ, С.Ю. КРАВЧУК, В.М. ПЕЧЕНЮК, В.П. УНГУРЯН, Е.В. ОЛІЙНИК

Буковинська державна медична академія

### URETERUS TRAUMA IN ABDOMINAL ONCOLOGY

R.V. SENYUTOVYCH, S.Y. KRAVCHUK, V.M. PECHENYUK, V.P. UNGURYAN, E.V. OLIYNYK

Bucovynian State Medical Academy

---

Представлений аналіз 2 планових і 9 випадкових пошкоджень сечовода при видаленні пухлини черевної порожнини. Обговорені клініко-анатомічні передумови цих пошкоджень та оригінальні методи реконструкцій.

Analysis of 2 planned and 9 unexpected traumas of ureterus in abdominal oncology is presented. Clinical and anatomical pre-conditions of such traumas are discussed and original methods of reconstruction are presented.

---

В літературі останніх років поодинокі повідомлення, що стосуються пошкоджень сечоводів при оперативному лікуванні пухлин товстої кишки, заочеревинного простору та жіночих статевих органів [5]. Інші дослідження присвячені протезуванню, стентуванню та вивченню реакцій, що виникають у пошкоджених сечоводах [1, 4, 6]. Лікування цих пошкоджень не розглядається в плані сучасних досліджень хірургічної техніки [2, 3].

Метою даного дослідження був аналіз причин пошкоджень сечовода в абдомінальній онкології та методів їх корекції.

Проаналізовані випадки 2 планових і 9 випадкових травм сечоводів при оперативному лікуванні доброякісних та злоякісних пухлин черевної порожнини з 1993 по 2003 роки. Частота пошкоджень склала менше 0,5% всіх абдомінальних операцій, що загалом відповідає літературним даним.

Під час резекції висхідної та сигмоподібної ободової кишки відзначено чотири пошкодження, при екстирпації та надпівовій ампутації матки – три пошкодження, при видаленні заочеревинної пухлини – два пошкодження, при видаленні злоякісної пухлини правого яєчника – одне пошкодження, при видаленні рецидиву шийки матки після променевої терапії – одне пошкодження. В

одному випадку виведена уретеростома, в двох – накладені сечовідно-товстокишкові анастомози, в одному – уретероцистоанастомоз, в інших – шов розсічених кінців сечоводів. Летальних ускладнень не спостерігали.

Пошкодження сечоводів при видаленні пухлин товстої кишки. Клініко-анатомічними передумовами для пошкодження сечоводів є явища часткової кишкової непрохідності, роздутий кишечник, запальні явища в ділянці пухлини. Цьому сприяє також широка мобілізація кишки з оголенням клубово-поперекового м'яза і зміщенням сечоводів до кишки. При появі в рані м'язів задньої черевної стінки після мобілізації кишки тупим методом хірургу слід пам'ятати, що сечовід при цьому зміщений до кишки. У жодному разі не слід перетинати сполучнотканинної маси біля стінки кишки *en masse*.

При зшиванні сечоводів у вільній черевній порожнині при неможливості їх заочеревинного розміщення при обширних реакціях товстої кишки розроблений оригінальний спосіб укутування анастомозу пасмом із сальника.

В проксимальний кінець пересіченого сечовода вводиться пластмасова трубка діаметром не менше 1,5 мм до рівня миски (у ниркову миску кінець трубки не заводиться). Інший кінець трубки вводиться в дистальну частину сечовода та в сечовий міхур. Кінці се-

сечовода зшиваємо 4-5 наскрізними найтоншими нитками з пластичних мас. Великий сальник розділяємо посередині, утворюючи з нього широке пасмо. При низьких пошкодженнях сальник додатково в безсудинних місцях відділяємо від поперечної ободової кишки. Дистальну частину (кінець) сальника обводимо навколо сечовода в ділянці шва і поза ним. Кінець сальника зшивається з його "осною" поза сечоводом. Додатково, щоби не було зміщення сальникової "муфти", він фіксується вище уретероуретероанастомозу до задньої черевної стінки. Через муфту на 4-5 см нижче шва сечовода підводиться тонка дренажна трубка діаметром 2,0 мм, що виводиться через бічну стінку живота назовні. Нижче муфти сальника черевна порожнина дренується товстішою трубкою і шматком рукавичної гуми.

При уретероанастомозах раціонально виводити катетер із сечового міхура назовні для контролю за функцією нирки на оперованому боці. У жінок це робити достатньо просто. Анестезіолог через зовнішнє вічко уретри вводить в міхур затискач, розкриває його бранші і з подачі хірурга захоплює кінець трубки. У чоловіків це слід робити за допомогою операційного цистоскопа. Виведена трубка фіксується до великої соромітної губи або головки статевого члена одним швом.

Пошкодження сечоводів при видаленні заочеревинних пухлин. Цю небезпеку завжди усвідомлює оперуючий хірург, який повинен до початку операції виділити і взяти на тримачі частину сечовода вище або нижче пухлини (що більш доступно). При особливо великих пухлинах доцільно провести катетеризацію сечовода до операції з обов'язковим виділенням сечовода з катетером і взяттям його на тримач.

Один раз сечовід резований при видаленні заочеревинної невриноми, був застосований оригінальний метод пластики сечовода.

Подаємо витяг з історії хвороби. Хвора Т., історія хвороби №1456, 1923 року народження, поступила в І хірургічне відділення Чернівецького обласного онкологічного диспансеру 27.08.2002 р. з діагнозом заочеревинної саркоми зі скаргами на наявність пухлини в лівій половині живота, сильний біль в животі, невідходження калу і газів. В 2002 році оперована з приводу заочеревинної невриноми лівого заочеревинного простору (проф. Сенютович Р.В.).

В лютому 2002 року відмічено повторний ріст пухлини. Хворій запропоновано оперативне втручання, від якого вона відмовилася за сімейними обставинами. Стан хворої при поступленні середньої тяжкості. Над легеньми перкуторний звук з емфізематозним відтінком. Дихання везикулярне, поодинокі хрипи. Серце розширено вліво на 3 см. Тони серця притуплені, аритмічні. АТ=150/90 мм рт. ст. Живіт великих розмірів, деформований за рахунок об'ємного випинання 20•20 см в лівій половині. Вся ліва половина живота зайнята пухлиною розмірами 30•20 см, обмежено рухома, болюча. Загальний аналіз крові (28.08.) – ер.-3,3Ч10<sup>12</sup>/л, лейкоцити –7,8•10<sup>9</sup>/л, п – 8, с – 58, л – 20, м – 4, ШОЕ – 30 мм/год. Загальний аналіз сечі (28.08) – колір жовтий, питома вага – 1020, прозора, реакція кисла, епітелій 1-2 в полі зору, лейкоцити 0-1 в полі зору, оксалати у великій кількості. Внутрішньовенна пієлографія (29.08.2002) – на оглядовій рентгенограмі органів черевної порожнини простежуються контури обох нирок. Розташовані звичайно. Форма і величина без змін. На 7 хвилині контраст в чашково-мисковій системі лівої нирки, де визначається розширення чашково-мискового комплексу. Права нирка – на 7, 15 і 30 хвилині на рентгенограмах концентраційної та видільної функцій немає. Висновок: функція правої нирки відсутня. Ознаки стазу в лівій нирці, пієлонефриту. ЕКГ: порушення метаболізму в міокарді. Миготлива тахіаритмія. Ознаки ІХС. Консультація терапевта: атеросклеротичний аортокардіосклероз. Миготлива аритмія. ІХС. II. СН I. емфізема легень I ст.

Хвора прооперована 4.09.2002 р. (проф. Р.В. Сенютович). Операція з видалення невриноми, резекція сигмоподібної кишки, резекція сечовода, уретеросигмоанастомоз, виведення anus praeternaturalis. Серединним розрізом від мечоподібного відростка до лобка розкрита черевна порожнина. Роз'єднані спайки між пухлиною та кишечником, сальником. Пухлина великих розмірів 20•30 см, проростає у сигмоподібну кишку, задню черевну стінку, сечовід. Видалення пухлини можливе з резекцією сигмоподібної кишки та сечовода. Поетапно проведена мобілізація пухлини з пересіченням і лігуванням судин, які її живлять. При цьому виконана резекція сигмоподібної кишки та резекція сечовода. Дистальна кукса сечовода

перев'язана. Дистальна кукса сигмоподібної кишки закрита наглухо обвивним кетгутувим та двома кисетними швами. Виділена проксимальна кукса сечовода. Сечовід імплантований в дистальну куксу сигмоподібної кишки. Кишка поверх сечовода укрита дворядними швами. Кукса сигмоподібної кишки фіксована до паранефральної клітковини. В лівій бічній стінці виведений *anus praeternaturalis sigmoideus*. Дренування та зашивання живота.

Схема операції подана на рисунку 1.

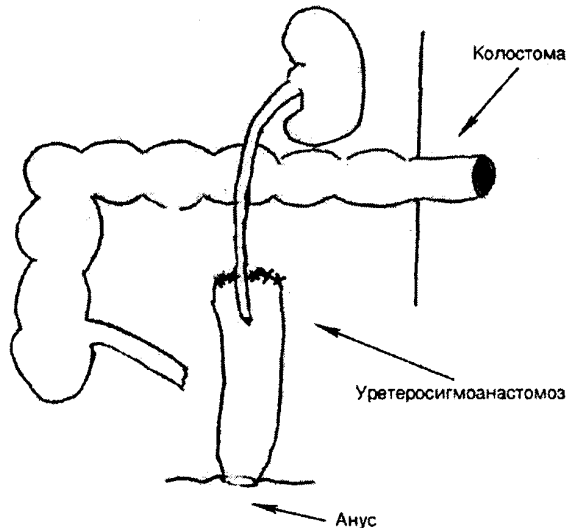


Рис. 1. Схема операції у хворої.

Макропрепарат. Видалена злоякісна невринома лівого заочеревинного простору розміром 20•30 см. Резекований сечовід, інтимно проростає в пухлину. Резекована сигмоподібна кишка на протязі 5-6 см, пухлина проростає в кишку. Діагноз. Злоякісна невринома зліва з проростанням в сигмоподібну кишку та сечовід *T<sub>4</sub>M<sub>1</sub>M<sub>0</sub> III ст.*

Післяопераційний період проходив без ускладнень. Відновилась функція правої нирки. Протягом 12 днів сеча з лівої нирки виділялась через трубку, яка була введена в сечовід, в сигмоподібну кишку, а далі через товстокишковий зонд назовні. На 14 день з допомогою ректоскопа трубка із сечовода видалена. Хвора виписана через 1 місяць після втручання.

Огляд у вересні 2004 року. Ознак рецидиву не виявлено. Стан хворої задовільний.

Поранення сечоводів при екстирпаціях матки. У двох випадках були випадкові поранення

сечоводів при екстирпації матки, які пов'язані з накладанням клем на відстані більше 1,0 см від матки і рубцево-запальними процесами в трубі. Одна операція проводилась при одночасних карциноматозах сліпої кишки і матки. Інше втручання – операція Вертгейма.

У третьому випадку пошкодження відбулось при фіброміомі матки гігантських розмірів. Причиною поранення була зміна анатомічного ходу сечовода, який був зміщений до труби фіброматозним вузлом, що поширювався на дно таза у товщі широкої маткової зв'язки. Про таку можливість теж слід пам'ятати.

Витяг з історії хвороби №1428. Хвора Х., 1962 року народження. Жителька села Усть Путила, Путильського району. Поступила у II хірургічне відділення 2.04.2001 року з діагнозом – швидкоростуча фіброміома матки великих розмірів, саркома матки. При поступленні скарги на болі внизу живота, нерегулярні місячні. Об'єктивно матка збільшена, щільна. Матка виповнює порожнину малого таза і вистає вище пупка на 5-6 см. Аналізи крові без суттєвих змін. 12.04.2001. операція – екстирпація матки без придатків, уретеросигмоанастомоз за Миротворцевим. Серединним розрізом на 10 см вище пупка і до лобка розкрита черевна порожнина. Вся черевна порожнина зайнята величезних розмірів фіброміомою матки. Фіброматозні вузли поширюються на широкі зв'язки, спереду до сечового міхура. Пересічені з обох боків і перев'язані воронко-тазові і круглі зв'язки матки. Опущено і мобілізовано від матки сечовий міхур, який був розпластаний на одному з фіброматозних вузлів. З великими технічними труднощами продовжена мобілізація матки. Ліговані і пересічені висхідні маткові судини біля самої стінки матки, матка відсічена від піхви, гемостаз з дрібних судин, що йдуть в широкій зв'язці. При подальшій ревізії виявлено розсічення на S сечовода із збереженням його задньої стінки. Вирішено накласти шов на сечовід на дренажі, однак провести дренажну трубку в сечовий міхур не вдалося, вона упирається в ділянку устя сечовода. Зважаючи на неодноразові безуспішні спроби проведення трубок різного діаметра в сечовий міхур, вирішено накласти уретеросигмоанастомоз за Миротворцевим. В проксимальну куксу сечовода введено трубку, яка після закінчення операції виведена назо-

вні через задній прохід. Макропрепарат: фіброміома матки розміром 30•40 см з кількома вузлами 5•10 см в нижньому сегменті. Гістологічне заключення №4528 від 20.04. – фіброміома матки, ендометрит у фазі ранньої секреції, в шийці матки вогнищеві крововиливи. Рана загоїлася первинним натягом. Хвора виписана 28.04. Рекомендований нагляд уролога.

В клініці розроблений комплекс заходів під час оперативного лікування великих пухлин черевної порожнини. Вони починаються з виділення сечоводів вище пухлини і взяття їх на тримачі. У складних ситуаціях корисною є доопераційна катетеризація сечоводів. В опера-

ційній повинні бути резервні набори сечовідних катетерів. Незважаючи на емоційність ситуації, що супроводжує пошкодження сечовода, кваліфікований хірург повинен завжди знайти оптимальний спосіб корекції.

Ушкодження сечоводів – рідкісне ускладнення операцій з видалення пухлин черевної порожнини (0,5 %).

Тактика оперативного лікування ушкоджень сечоводів повинна бути індивідуалізованою у зв'язку з анатомічними обставинами, що склались після видалення пухлин.

Операційні повинні бути обладнані для накладання швів на сечовід.

#### ЛІТЕРАТУРА

1. Гнатюк М.С., Твердохліб В.В. Особливості локальних імунних реакцій в уражених сечоводах // Шпитальна хірургія. – 2001. – №2. – С.162-163.
2. Деревянко И.М. Обструкция мочеточников. – Ставрополь, –1973. – С.135-162.
3. Комяков Б.К., Новиков А.И. Пластика проксимального отдела правого мочеточника после огнестрельного ранения червеобразного отростка // Урология. – 2003. – №2. – С.51-52.
4. Кирпатовский В.И., Мудрая И.С., Мартов А.Г. Внутреннее протезирование мочеточника // Урология. – 2000. – №2. – С.28-34.
5. Люлько А.В., Романенко А.Е., Серняк П.С. Повреждения органов мочеполовой системы. – Киев, 1981. – С.34-47.
6. Diaz-Lucas E.F., Martines-Torres J.L. Stenting the Urinary System // Ed.D.Yachia. – Oxford. – 1998. – P.269-281.