

© Ершид Бен Мессаоуд, Давиденко І.С.

УДК 618.146-008-073.54

ОКИСНЮВАЛЬНА МОДИФІКАЦІЯ БІЛКІВ У ЦИТОПЛАЗМІ ЕПІТЕЛІАЛЬНИХ КЛІТИН ЕНДОМЕТРІЯ ПРИ ЙОГО РІЗНИХ СТАНАХ НЕПУХЛИННОГО ТА ПУХЛИННОГО ХАРАКТЕРУ

Бен Мессаоуд Ершид, І.С.Давиденко

Кафедри акушерства і гінекології з курсом дитячої та підліткової гінекології (зав. – доц. С.П.Польова), патологічної анатомії та судової медицини (зав. – проф. І.С.Давиденко) Буковинського державного медичного університету, м. Чернівці

Резюме. Гістохімічним методом вивчено процеси окиснювальної модифікації білків у цитоплазмі епітеліальних клітин ендометрія. Показано різний рівень окиснювальної модифікації білків при його різних морфологічних станах.

Ключові слова: епітеліальні клітини ендометрія, окиснювальна модифікація білків.

Окислювальна модифікація білків (ОМБ), інтенсивність якої зростає при надмірній активації вільнорадикальних процесів, в останній час знаходиться у центрі уваги морфологів [1, 2]. Для мікроскопічної оцінки ОМБ в окремих клітинах можна застосувати імуногістохімічні методи [3] або поєднати гістохімічну методику фарбування бромфеноловим синім на "кислі" та "основні" білки з комп'ютерною мікроспектрометрією результатів забарвлення на кольорових цифрових копіях зображення [4, 5]. Останній з двох зазначених підходів знаходиться у стані апробації на різних об'єктах дослідження.

Мета дослідження. Встановити особливості ОМБ цитоплазми епітеліальних клітин ендометрія при його різних морфологічних станах непухлинного та пухлинного генезу.

Матеріал і методи. Матеріал фіксували 22 год у 10 % розчині нейтрального забуференого формаліну, а після зневоднювання у висхідній батареї етанолу заливали в парафінові блоки, з яких робили гістологічні зрізи (5 мкм). З оглядовою метою (для діагностичного процесу) гістологічні препарати фарбували гематоксилином і еозином та хромотропом водним блакитним за методику Н.З.Слінченка.

З метою виявлення ступеня ОМБ спочатку гістологічні зрізи фарбували бромфеноловим синім (Мікель-Кальво). Оптичні зображення за допомогою цифрової фотокамери Оутрис С-740UZ та мікроскопа ЛЮМАМ-8 (об. 20[×], ок. 10[×]) переводили у цифрові й аналізували за допомогою ліцензійної копії комп'ютерної програми ВидеоТест – Розмер 5.0 (Ро-

сія, 2000) шляхом зондової комп'ютерної мікроспектрометрії у системі аналізу кольору RGB (Red, Green, Blue). Оцінювали інтенсивність зеленого та синього кольору в забарвленні. Оскільки зелене забарвлення при методиці Мікель-Кальво відповідає карбонільним групам, а синє – аміногрупам білків, то шляхом встановлення математичного співвідношення між інтенсивністю забарвлення в обидва кольори (ділянки спектра) оцінювали ступінь ОМБ (патент № 1371211). Про ступінь ОМБ судили за коефіцієнтом G/B (зелений/синій).

Для кожної вибірки перевіряли гіпотезу про нормальність розподілу за допомогою критерію Уїлкі-Хана-Шапіро. Гіпотеза в жодному випадку не була відхилена, тому використовували параметричний метод порівняння – непарний двосторонній критерій Стьюдента. Для прийняття чи відхилення статистичної гіпотези застосували рівень вірогідності – $p=0,05$.

Морфологічні стани ендометрія діагностували за рекомендаціями М.Мазур, Р.Дж.Курман [6].

Результати дослідження та їх обговорення. Для нормального ендометрія вважали за необхідне виділити щонайменше два його стани – проліферативну та секреторну фази (рис. 1). Як впливає з даних таблиці, у середніх тенденціях у цитоплазмі епітелію залоз нормального ендометрія у проліферативну фазу не зареєстровано розбіжності у ОМБ з секреторною фазою, причому величина коефіцієнта G/B, яка близька до "1", вказує на приблизну рівновагу між аміно- та карбоксильними групами в білках.

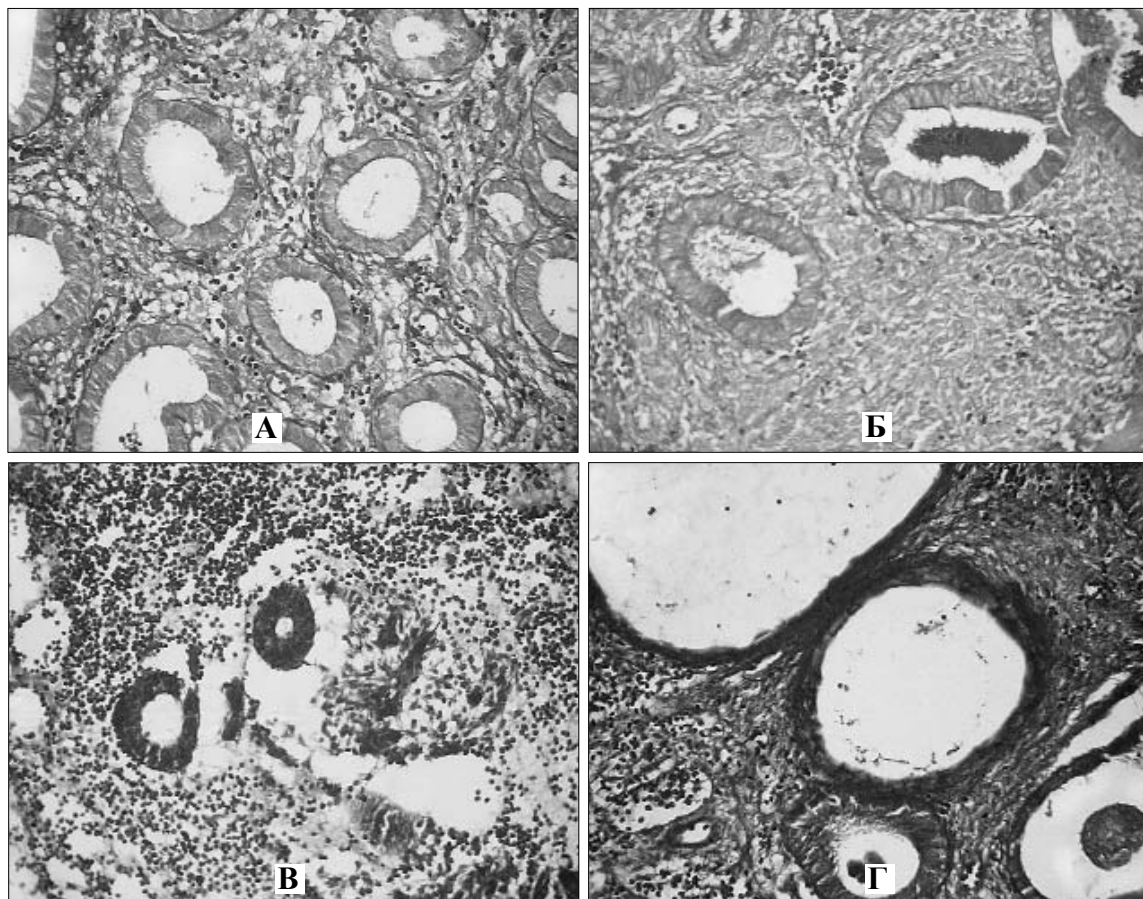


Рис. 1. Окиснювальна модифікація білків в епітеліальних клітинах залоз: А – нормального ендометрія у проліферативну фазу; Б – нормального ендометрія у секреторну фазу; В – при простій атрофії ендометрія; Г – при кістозній атрофії ендометрія. Забарвлення бромфеноловим синім (Мікель-Кальво). Мікропрепарати. Об. 20^х, ок. 10^х.

Таблиця

Окиснювальна модифікація білків (коефіцієнт G/B) у цитоплазмі епітеліальних клітин ендометрія при його різних морфологічних станах (M±m)

Епітеліальні структури	Коефіцієнт G/B
Епітелій залоз нормального ендометрія у проліферативну фазу, n=22	0,98±0,011
Епітелій залоз нормального ендометрія у секреторну фазу, n=21	0,99±0,012, p>0,05
Епітелій залоз при простій атрофії ендометрія, n=13	3,07±0,021, p<0,001
Епітелій залоз при кістозній атрофії ендометрія, n=11	3,04±0,020, p<0,001
Епітелій залоз при неактивній простій залозистій гіперплазії ендометрія, n=16	1,01±0,013, p=0,085
Епітелій залоз при активній простій залозистій гіперплазії ендометрія, n=14	1,44±0,015, p<0,001
Епітелій залоз при неактивній залозисто-кістозній гіперплазії ендометрія, n=12	1,42±0,015, p<0,001
Епітелій залоз при активній залозисто-кістозній гіперплазії ендометрія, n=12	2,12±0,018, p<0,001
Епітелій залоз ендометріального поліпа, n=14	0,84±0,009, p<0,001
Епітелій тубулярних та папілярних структур високодиференційованої аденокарциноми ендометрія, n=18	0,99±0,013, p>0,05
Клітини солідних структур високодиференційованої аденокарциноми ендометрія, n=18	1,41±0,014, p<0,001
Епітеліальні клітини низькодиференційованої аденокарциноми ендометрія, n=10	1,48±0,014, p<0,001

Примітка: n – число спостережень у групі дослідження; p – вірогідність розбіжностей у середніх тенденціях за критерієм Стюдента у порівнянні з нормальним ендометрієм у проліферативну фазу.

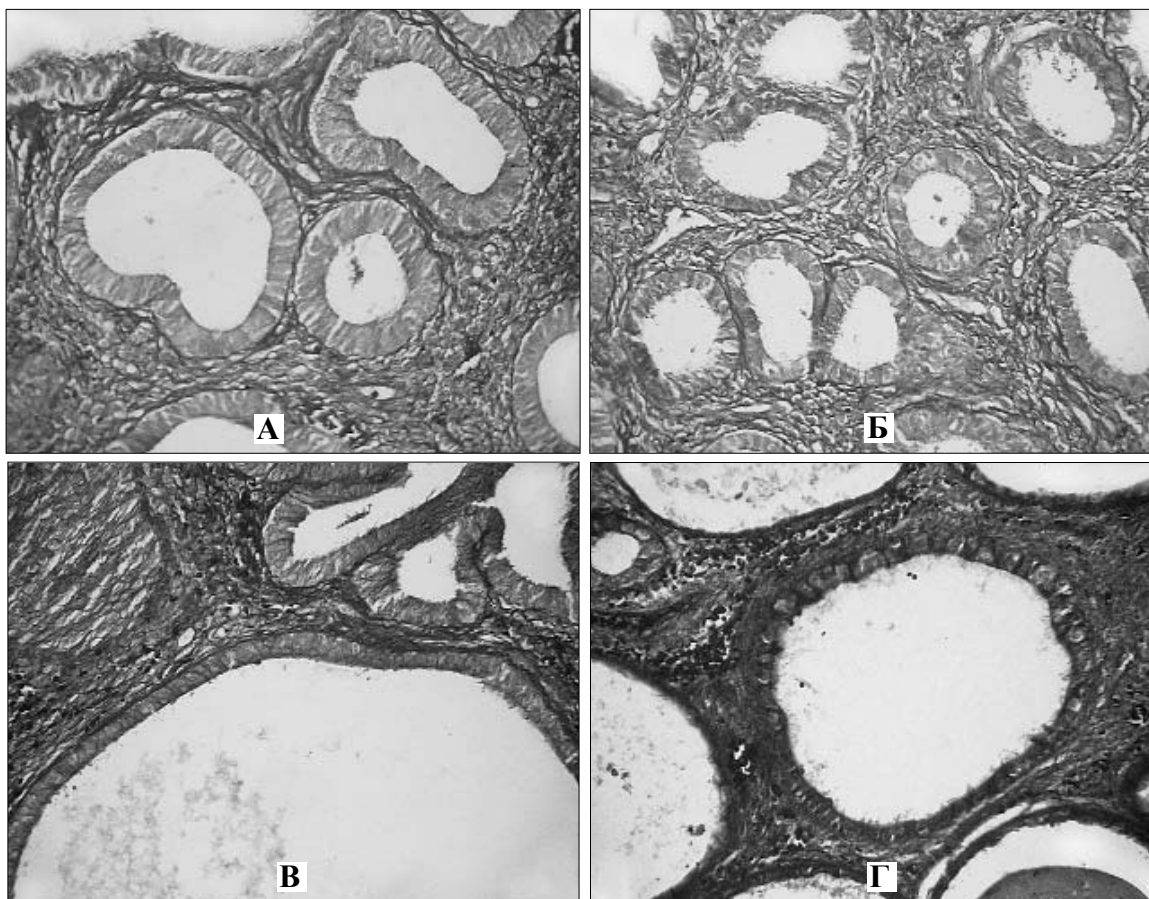


Рис. 2. Окиснювальна модифікація білків в епітеліальних клітинах залоз: А – неактивна проста залозиста гіперплазія ендометрія; Б – активна проста залозиста гіперплазія ендометрія; В – неактивна залозисто-кістозна гіперплазія ендометрія; Г – активна залозисто-кістозна гіперплазія ендометрія. Забарвлення бромфеноловим синім (Мікель-Кальво). Мікропрепарати. Об. 20^х, ок. 10^х.

Проста атрофія ендометрія характеризується не тільки стоншенням слизової оболонки матки, але й зменшенням числа залоз на одиницю об'єму тканини ендометрія. Залози при цьому, як правило, дрібніших розмірів, ніж у нормальному ендометрію будь-якої фази. При цьому стані ендометрія ОМБ більше ніж втричі зростає (збільшується частка карбоксильних груп білків та зменшується частка аміногруп білків), на що вказує відповідна величина коефіцієнта G/B.

Аналогічна закономірність щодо ОМБ виявлена і для кістозної атрофії ендометрія, яка морфологічно відрізняється від простої атрофії присутністю кістозно розширених залоз.

При неактивній простій залозистій гіперплазії ендометрія у цитоплазмі епітелію залоз рівень ОМБ знаходиться на рівні нормальних показників, при активній простій залозистій гі-

перплазії (рис. 2) інтенсивність ОМБ збільшується майже у 1,5 раза.

Неактивна залозисто-кістозна гіперплазія ендометрія характеризується таким же рівнем ОМБ у цитоплазмі епітеліоцитів, як і при попередньо вказаному стані слизової оболонки матки, тоді коли при активній формі залозисто-кістозної гіперплазії ендометрія інтенсивність ОМБ є ще більшою (у середньому вдвічі).

У цитоплазмі епітелію залоз ендометріального поліпа (рис. 3) відмічається найнижча величина коефіцієнта G/B, що вказує на переважання аміногруп над карбоксильними групами у білку структур вказаної локалізації і відповідно найнижчий рівень ОМБ.

При раках, які в даному дослідженні представлені тільки високодиференційованою та низькодиференційованою аденокарциномами, відмічено різні середні тенденції стосовно ОМБ.

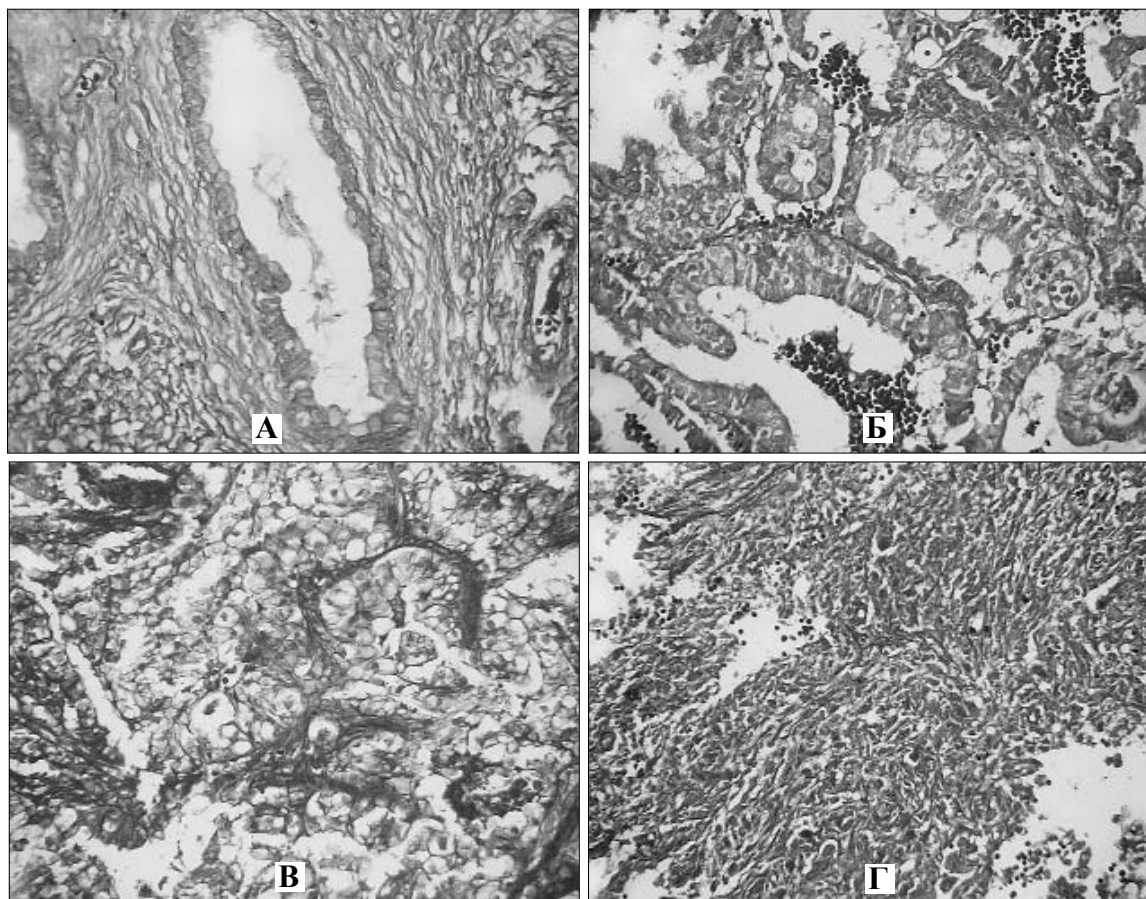


Рис. 3. Окиснювальна модифікація білків в епітеліальних клітинах: А – залоз ендометріального поліпа; Б – тубулярних та папілярних структур високодиференційованої аденокарциноми ендометрія; В – солідних структур високодиференційованої аденокарциноми ендометрія; Г – низькодиференційованої аденокарциноми ендометрія. Забарвлення бромфеноловим синім (Мікель-Кальво). Мікропрепарати. Об. 20^х, ок. 10^х.

Зокрема, у цитоплазмі епітеліоцитів тубулярних та папілярних структур високодиференційованої аденокарциноми ендометрія середня величина коефіцієнта G/B приблизно відповідає нормі, а в епітеліальних клітинах солідних структур високодиференційованої аденокарциноми, які мали світлу пінисту цитоплазму, та в клітинах низькодиференційованої аденокарциноми величина коефіцієнта G/B вказує на зростання інтенсивності ОМБ на однаковому рівні щодо обох патологічних процесів.

Висновок. Окиснювальна модифікація білків (співвідношення часток карбоксильних

та аміногруп протеїнів) у цитоплазмі епітеліальних клітин ендометрія знаходиться на різних рівнях залежно від його морфологічного стану.

Перспектива наукового пошуку полягає у можливості використання отриманих результатів у діагностиці різних станів ендометрія. Подальші дослідження повинні бути спрямовані на дослідження рівня окиснювальної модифікації білків в ядрах епітеліальних клітин, оскільки у процесі переходу нормальної клітини у пухлинну відбуваються суттєві зміни у структурі та хімічних складових клітинного ядра.

Література

1. Myatt L., Cui X. Oxidative stress in the placenta // *Histochem. Cell Biol.* – 2004. – V. 122. – P. 369-382.
2. Poston L., Rajmakers M.T.M. Trophoblast oxidative stress, antioxidants and pregnancy outcome – a review // *Trophoblast Research.* – 2004. – V. 18. – P. 72-78.
3. Zusterzeel P.L.M., Rutten H., Roelofs H.M.J. Protein carbonils in decidua and placenta of pre-eclamptic women as markers for oxidative stress // *Placenta.* – 2001. – V. 22. – P. 213-219.
4. Пішак В.П., Давиденко І.С., Роговий Ю.С. Комп'ютерно-денситометричні та спектральні параметри

білкового компонента трофобласта, децидуоцитів, материнських і плодових еритроцитів плаценти при експериментальній гіпохромній анемії вагітних // *Одеський мед. ж.* – 2003. – № 6. – С. 26-29. 5. Пішак В.П., Ломакіна Ю.В., Давиденко І.С. Окиснювальна модифікація білків у темних та світлих пінеалоцитах щурів (за гістохімічними даними) // *Патологоанатомічна діагностика хвороб людини: здобутки, проблеми, перспективи: Матер. Всеукраїнської наук.-прак. конф., присв. 100-річчю з дня народження професора Н.М.Шінкермана.* – Чернівці: Медуніверситет, 2007. – С. 143-145. 6. Mazur M., Kurman R.J. *Diagnosis of Endometrial Biopsies and Curetings. A Practical Approach.* – New York: Springer Science+Business Media. – 2005. – 296 p.

ОКИСЛИТЕЛЬНАЯ МОДИФИКАЦИЯ БЕЛКОВ В ЦИТОПЛАЗМЕ ЭПИТЕЛИАЛЬНЫХ КЛЕТОК ЭНДОМЕТРИЯ ПРИ ЕГО РАЗНЫХ СОСТОЯНИЯХ НЕОПУХОЛЕВОГО И ОПУХОЛЕВОГО ХАРАКТЕРА

Резюме. Гистохимическим методом изучены процессы окислительной модификации белков в цитоплазме эпителиальных клеток эндометрия. Показан неодинаковый уровень окислительной модификации белков при его разных морфологических состояниях.

Ключевые слова: эпителиальные клетки эндометрия, окислительная модификация белков.

OXIDATIVE PROTEIN MODIFICATION IN THE CYTOPLASM OF THE EPITHELIAL CELLS OF THE ENDOMETRIUM DURING ITS OWN VARIOUS CONDITIONS OF A NONNEOPLASTIC AND NEOPLASTIC NATURE

Abstract. Processes of oxidative protein modification in the cytoplasm of the endometrial epithelial cells have been studied by means of a histochemical method. An unequal level of the oxidative modification of proteins during its different conditions has been demonstrated.

Key words: endometrial epithelial cells, protein oxidative modification.

Bukovinian State Medical University (Chernivtsi)

Надійшла 25.10.2007 р.

Рецензент – проф. І.Ф.Мещишен (Чернівці)

**Науково-практична конференція
з міжнародною участю**

**“Актуальні питання
абдомінальної хірургії. Сучасні
технології в хірургічному
лікуванні гриж живота”**

**29-30 квітня 2008 року
м. Сімферополь**

**Адреса оргкомітету:
Кримський державний медичний університет
ім. С.І.Георгієвського, бульвар Леніна 5/7,
м. Сімферополь, 95006, тел. (0652)691347**