

# КЛІНІЧНА АНАТОМІЯ ТА ОПЕРАТИВНА ХІРУРГІЯ

**Том 23, № 3 (87)**  
**2024**

Науково-практичний медичний журнал  
Видається 4 рази на рік  
Заснований в квітні 2002 року

**Головний редактор**  
Слободян О.М.

**Почесний головний редактор**  
Ахтемійчук Ю.Т.

**Перший заступник  
головного редактора**  
Іващук О.І.

**Заступник головного  
редактора**  
Ковальчук О.І.

**Відповідальні секретарі**  
Товкач Ю.В.  
Бойчук О.М.

**Секретар**  
Лаврів Л.П.

**Редакційна колегія**

Андрієць О.А.

Бербець А.М.

Білоокий В.В.

Боднар О.Б.

Булик Р.Є.

Давиденко І.С.

Максим'юк В.В.

Олійник І.Ю.

Польовий В.П.

Полянський І.Ю.

Проняєв Д.В.

Сидорчук Р.І.

Хмара Т.В.

Цигикало О.В.

Юзько О.М.

Засновник і видавець: Буковинський державний медичний університет МОЗ України  
Адреса редакції: 58002, пл. Театральна, 2, Чернівці, Україна

URL: <http://kaos.bsmu.edu.ua/>;  
E-mail: [cas@bsmu.edu.ua](mailto:cas@bsmu.edu.ua)

## РЕДАКЦІЙНА РАДА

Білаш С. М. (Полтава), Бойко В. В. (Харків), Вансович В. Є. (Одеса), Вовк О. Ю. (Харків), Гнатюк М. С. (Тернопіль), Головацький А. С. (Ужгород), Гумінський Ю. Й. (Вінниця), Гунас І. В. (Вінниця), Дзюбановський І. Я. (Тернопіль), Дроняк М. М. (Івано-Франківськ), Каніковський О. Є. (Вінниця), Катеренюк І. М. (Кишинів, Молдова), Кошарний В. В. (Дніпро), Кривко Ю. Я. (Львів), Ляховський В. І. (Полтава), Масна З. З. (Львів), Матешук-Вацеба Л. Р. (Львів), Небесна З. М. (Тернопіль), Пархоменко К. Ю. (Харків), Пастухова В. А. (Київ), Півторак В. І. (Вінниця), Пикалюк В. С. (Луцьк), Попадинець О. Г. (Івано-Франківськ), Россі П. (Рим, Італія), Савва А. (Яси, Румунія), Саволюк С. І. (Київ), Салютін Р. В. (Київ), Сікора В. З. (Суми), Суман С. П. (Кишинів, Молдова), Топор Б. М. (Кишинів, Молдова), Трофімов М. В. (Дніпро), Федонюк Л. Я. (Тернопіль), Філіпоу Ф. (Бухарест, Румунія), Чемерис О. М. (Львів), Черно В. С. (Миколаїв), Шаповал С. Д. (Запоріжжя), Шепітько В. І. (Полтава), Шкарбан В. П. (Київ).

## EDITORIAL COUNCIL

Anca Sava (Yassy, Romania), Boyko V. V. (Kharkiv), Chemeris O. M. (Lviv), Dzyubanovsky I. Ya. (Ternopil), Droniak M. M. (Ivano-Frankivsk), Florin Filipoiu (Bucureshti, Romania), Pellegrino Rossi (Roma, Italy), Suman Serghei (Kishinev, Moldova), Bilash S.M (Poltava), Vovk O. Yu. (Kharkiv), Gnatyuk MS (Ternopil), Golovatsky A. C. (Uzhgorod), Guminsky Yu. Y.(Vinnitsa), Gunas I. V. (Vinnytsya), Kanikovskiy O. Ye. (Vinnytsia), Kateryenyuk I. M. (Kishinev, Moldova), Kosharnyi V. V. (Dnipro), Krivko Yu. Ya. (Lviv), Liakhovskiy V. I. (Poltava), Masna Z. Z. (Lviv), Mateshuk-Vatseba L.R. (Lviv), Nebesna Z. M. (Ternopil), Parkhomenko K. Yu. (Kharkiv), Pastukhova V. A. (Kiev), Pivtorak V. I. (Vinnytsia), Pikalyuk V. S. (Lutsk), Popadynets O. H. (Ivano-Frankivsk), Salutin R. V. (Kiev), Savoliuk S. I. (Kiev), Shapoval C. D. (Zaporizhzhia), Sikora V. Z. (Sumy), Topor B. M. (Chisinau, Moldova), Fedonyuk L. Ya. (Ternopil), Chernov V. C. (Nikolaev), Shepitko V. I. (Poltava), Skarban V. P. (Kiev), Trofimov M. V. (Dnipro), Vansovich V. Ye. (Odesa).

**Свідоцтво про державну реєстрацію –  
серія КВ № 6031 від 05.04.2002 р.**

**Журнал включений до баз даних:**

**Ulrich`s Periodicals Directory, Google Scholar, Index Copernicus International,  
Scientific Indexing Services, Infobase Index, Bielefeld Academic Search Engine,  
International Committee of Medical Journal Editors,  
Open Access Infrastructure for Research in Europe, WorldCat,  
Наукова періодика України**

---

**Журнал «Клінічна анатомія та оперативна хірургія» –  
наукове фахове видання України**

**(Постанова президії ВАК України від 14.10.2009 р., № 1-05/4), перереєстровано наказом  
Міністерства освіти і науки України від 29 червня 2021 року № 735 щодо включення  
до переліку наукових фахових видань України, категорія «Б»,  
галузь науки «Медицина», спеціальність – 222**

---

Рекомендовано вченою радою  
Буковинського державного медичного університету МОЗ України  
(протокол № 2 від 26.09.2024 року)

ISSN 1727-0847

Klinična anatomiâ ta operativna hirurgiâ (Print)  
Clinical anatomy and operative surgery

ISSN 1993-5897

Klinična anatomiâ ta operativna hirurgiâ (Online)  
Kliničeskaâ anatomiâ i operativnaâ hirurgiâ

© Клінічна анатомія та оперативна хірургія, 2024

УДК 611.974:616.747.3-089.843-031  
DOI: 10.24061/1727-0847.23.3.2024.45

**О. А. Коваль, Т. В. Хмара\*, Т. В. Паньків\*\*, І. І. Заморський\*\*\***

*Кафедри анатомії, клінічної анатомії та оперативної хірургії (зав. – проф. О. М. Слободян); \*анатомії людини імені М. Г. Туркевича (зав. – проф. В. В. Кривецький); \*\*патологічної анатомії (зав. – проф. І. С. Давиденко); \*\*\*фармакології (зав. – проф. І. І. Заморський) закладу вищої освіти Буковинського державного медичного університету МОЗ України, м. Чернівці*

## ТОПОГРАФО-АНАТОМІЧНЕ ОБГРУНТУВАННЯ ВИКОРИСТАННЯ ПОВЕРХНЕВИХ М'ЯЗІВ ЗАДНЬОЇ ГРУПИ ПЕРЕДПЛІЧЧЯ ДЛЯ МІОПЛАСТИКИ

**Резюме.** При лікуванні поранених із вогнепальним остеомієлітом широке застосування знайшла м'язова пластика на ніжці.

Метою нашої роботи було вивчення внутрішньом'язового розподілу нервів у м'язі-розгиначі пальців, ліктьовому м'язі-розгиначі зап'ястка та м'язі-розгиначі мізинця, що у співставленні з внутрішньом'язовим галуженням артеріальних судин може визначити раціональні методи викроювання клаптів із цих м'язів. Матеріал і методи. З'ясування особливостей внутрішньом'язового розподілу нервів і артерій у поверхневих м'язах задньої групи передпліччя проведено на 42 препаратах плодів людини 4-10 місяців за допомогою макромікроскопічного препарування, ін'єкції судин і морфометрії.

Результати. Положення, форма черевця ліктьового м'яза-розгинача зап'ястка і досить довгий дистальний сухожилок, а також близькість даного м'язу до ліктьової кістки дозволяють використовувати його у пластичних операціях, зокрема викроювати через товщу черевця ліктьового м'яза-розгинача зап'ястка довгі клапті з проксимальною ніжкою до середини верхньої третини передпліччя. На нашу думку, з метою лікування рухових розладів при паралічі поверхневого м'яза-згинача пальців можливе переміщення викроєного клаптя з черевця ліктьового м'яза-розгинача зап'ястка на передню поверхню передпліччя і переміщення його на розташований найближче поверхневий м'яз-згинач пальців.

Висновки. Отримані дані про внутрішньом'язові нерви і артерії м'яза-розгинача пальців і ліктьового м'яза-розгинача зап'ястка свідчать про наявність сприятливих умов для викроювання з них цілком життєздатних м'язових клаптів на ніжці, що добре іннервуються та кровопостачаються для пластичного лікування рухових розладів і для заповнення залишкових кісткових порожнин при хронічному остеомієліті. Також є цілком обгрунтованим поділ м'яза-розгинача пальців відповідно новоствореним «пальцям» при операції розщеплення кукси передпліччя за Крукенбергом.

**Ключові слова:** м'язи задньої групи передпліччя, міопластика, верхня кінцівка, людина.

«Війна – це травматична епідемія» – визначення не соціолога, не політика, а видатного хірурга М. І. Пирогова, організатора військово-санітарної справи. У воєнний час відсоток поранень кінцівок, у тому числі периферійних нервів досить значний [1]. При лікуванні поранених із вогнепальним остеомієлітом широке застосування знайшла м'язова пластика на ніжці. Тампонада кісткової порожнини м'язом після радикальної операції щодо вогнепального остеомієліту широко застосовувалася також й в післявоєнні роки [2-4]. Слід зазначити, що в деяких хворих пересаджений клапот не вживав у кісткову порожнину. У таких випадках знову з'являлися норичі з тривалим гноєвиділенням [5-7]. Однією з причин подібних ускладнень можуть бути порушення цілості

нервів і судин м'язового клаптя, що переміщується [8]. Сфера застосування м'язів для пластики збільшується, що пояснюється низкою цінних властивостей м'язової тканини, насамперед її рясним кровопостачанням і пов'язаною з ним вираженою стійкістю щодо інфекції, а також високою пластичністю, що дозволяє надавати клаптю необхідну форму [9, 10].

Викроювання клаптів з м'язів передпліччя вимагає знання особливостей топографії їх судин та нервів. Це важливо як з точки зору збереження функції частини м'язу, що залишається, так і для збереження життєздатності викроєного клаптя. Тільки при збереженні кровопостачання і особливо іннервації клапот зможе повністю виконати ту роль, яка покладається на нього при цій операції [11, 12].

При вивченні іннервації м'язів основна увага дослідників до останніх років зверталася на позаорганну частину нервів, тобто на джерела іннервації, шляхи підходу нервів до м'язів задньої групи передпліччя («ворота» м'язів). Правильне викроювання клаптів можливе лише за чіткого знання топографії нервів усередині м'язів. Пошкодження цих нервів може виявитися не менш небезпечним для м'язового клаптя, ніж ушкодження його судин [13, 14].

**Мета дослідження:** дослідження внутрішньом'язового розподілу нервів у м'язі-розгиначі пальців, ліктьовому м'язі-розгиначі зап'ястка та м'язі-розгиначі мізинця, що у співставленні з внутрішньом'язовим галуженням артеріальних судин може визначити раціональні методи викроювання клаптів з цих м'язів.

**Матеріал і методи.** З'ясування особливостей внутрішньом'язового розподілу нервів і артерій у поверхневих м'язах задньої групи передпліччя проведено на 42 препаратах плідів людини 4-10 місяців за допомогою макромікроскопічного препарування, ін'єкції судин і морфометрії.

Дослідження проведене відповідно до основних біоетичних положень Конвенції Ради Європи з прав людини та біомедицини (від 04.04.1997 р.), Гельсинської декларації Всесвітньої медичної асоціації про етичні принципи проведення наукових медичних досліджень за участю людини (1964-2013 рр.), наказу МОЗ України № 690 від 23.09.2009 р. та з урахуванням методичних рекомендацій МОЗ України «Порядок вилучення біологічних об'єктів від померлих осіб, тіла яких підлягають судово-медичній експертизі та патологоанатомічному дослідженню, для наукових цілей» (2018 р.). Комісією з питань біомедичної етики Буковинського державного медичного університету (протокол № 6 від 21.03.2024 р.) порушень морально-правових норм при проведенні науково-дослідної роботи не виявлено.

#### Результати дослідження та їх обговорення.

До поверхневого шару задньої групи м'язів передпліччя належить, широкий і плоский за формою, м'яз-розгинач пальців, який прикріплюється чотирма сухожилками до тильної поверхні середньої і кінцевої фаланг II-V пальців. Збоку від м'яза-розгинача пальців розташований м'яз-розгинач мізинця, черевце якого має вигляд тонкого видовженого веретена, а тонкий сухожилок прикріплюється до тильної поверхні основи середньої і кінцевої фаланг V пальця. На ліктьовому краї заднього відділу передпліччя, між початком ліктьового м'яза-згинача зап'ястка (присередньо) і м'язом-розгиначем мізинця (латерально) розміщений ліктьовий м'яз-розгинач зап'ястка. Останній у ранніх плодів, як правило, має тонку плоску форму, але до кінця плодового періоду розвитку товщина черевця ліктьового м'яза-розги-

нача зап'ястка поступово збільшується. Сухожилок ліктьового м'яза-розгинача зап'ястка переважно прикріплюється до тильної поверхні основи V п'ясткової кістки. Всі три поверхневі м'язи задньої групи передпліччя мають спільний початок від бічного надвиростка плечової кістки і фасції передпліччя.

При з'ясуванні особливостей кровопостачання та іннервації вище зазначених трьох поверхневих м'язів задньої групи передпліччя, нами встановлено тісний зв'язок у розподілі судин і нервів, що існує між окремими м'язами, а саме: між м'язом-розгиначем пальців, ліктьовим м'язом-розгиначем зап'ястка і м'язом-розгиначем мізинця, особливо в проксимальному відділі передпліччя, де ці м'язи, в силу їхнього близького дотику та переплетення м'язових пучків, часто невіддільні один від одного. Встановлено тісні нервово-судинні взаємовідношення м'яза-розгинача пальців і ліктьового м'яза-розгинача зап'ястка. Так, у більшості досліджених плодів іннервація цих м'язів здійснюється загальним нервовим стовбурцем – глибокою гілкою променевого нерва, яка спочатку частково занурюється в товщу м'яза-розгинача пальців і вже звідси посиляє 1-3 гілки до ліктьового м'яза-розгинача зап'ястка (рис. 1). Також слід зазначити, що нервові гілки вступають у товщу цих м'язів на межі верхньої і середньої третин передпліччя, а в товщі м'яза-розгинача пальців і ліктьового м'яза-розгинача зап'ястка нервові стовбурці прямують у висхідному та низхідному напрямках, загалом паралельно до поздовжньої осі м'язів і переважно по ходу м'язових пучків. Окрім того, при чіткому розділенні черевця м'яза-розгинача пальців на чотири сухожилки, встановлено, що останні отримують нервові гілки у складі одного чи кількох внутрішньом'язових стовбурців.

На нашу думку, високий вступ нервів у товщу м'яза-розгинача пальців, а також їхній внутрішньом'язовий хід і деяка топографічна відособленість іннервації окремих частин м'яза, дозволяють розщеплення цього м'яза до межі верхньої і середньої третин передпліччя без серйозного побоювання за нервопостачання розщеплених частин.

Необхідно відміти, що також досить високо вступають у м'яз-розгинач пальців гілки задньої міжкісткової артерії, у товщі якого артеріальні гілки йдуть у поздовжньому або косо-низхідному напрямку. Розподіл м'язових гілок задньої міжкісткової артерії у поєднанні з додатковими (м'язові гілки променевої артерії, поворотна міжкісткова артерія) артеріями, що вступають у м'яз-розгинач пальців на різних його рівнях та в різні його частини, добре розвинена внутрішньом'язова судинна сітка, багаті міжм'язові та позам'язові судинні зв'язки – все це забезпечує сприятливі умови для кровопостачання розщеплених частин м'яза-розгинача пальців (рис. 2).

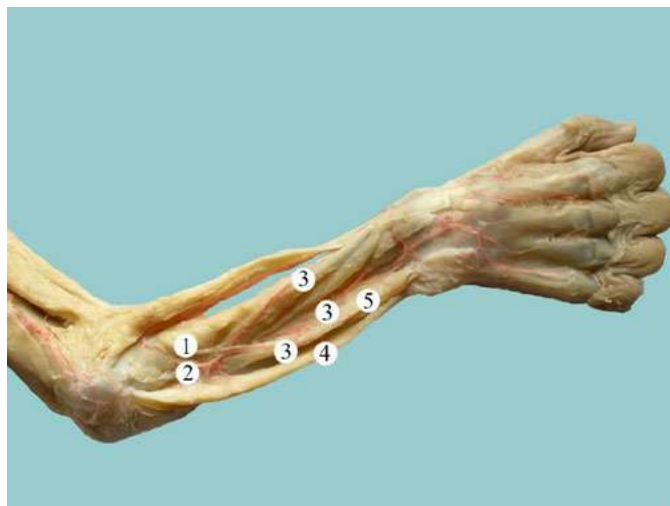


Рис. 1. Кровопостачання та іннервація м'язів задньої групи правого передпліччя (м'яз-розгинач пальців видалений) плода 190,0 мм ТКД. Фото макропрепарату. Зб. 2,3х: 1 – глибока гілка променевого нерва; 2 – задня міжкісткова артерія; 3 – гілки задньої міжкісткової артерії; 4 – ліктьовий м'яз-розгинач зап'ястка; 5 – м'яз-розгинач мізинця

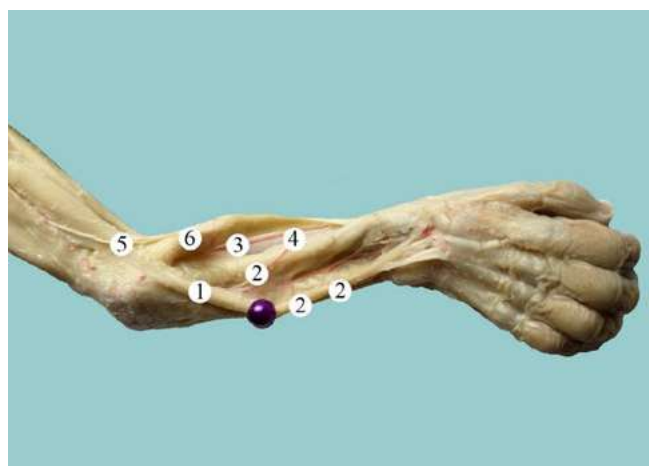


Рис. 2. Кровопостачання та іннервація м'язів задньої групи правого передпліччя плода 190,0 мм ТКД. Фото макропрепарату. Зб. 2,3х: 1 – м'яз-розгинач пальців (відвернутий); 2 – гілки задньої міжкісткової артерії; 3 – променева артерія; 4 – анастомоз між задньою міжкістковою і променевою артеріями; 5 – променевий нерв; 6 – плечо-променевий м'яз

Ще тісніше взаємопов'язані судинні системи вивчених поверхневих м'язів задньої групи передпліччя у досліджених нами плодів. Отже, повне видалення одного або декількох м'язів не може пройти непомітним для збереження функції інших м'язів задньої групи передпліччя.

Зауважимо, що Г. Крукенберг ще в 1917 році успішно намагався пристосувати кістки передпліччя при ампутації у нижній третині для хапальних рухів. Враховуючи вище зазначене, викликає зацікавленість використання м'яза-розгинача пальців при виконанні операції розщеплення кукси передпліччя за Крукенбергом. При цьому, розтин черевця м'яза-розгинача пальців з метою розподілу м'язової маси на дві рівні частини для формування «пальців», безперечно вимагає детального знання топографії його поза- і внутрішньом'язових судин і нервів. Отже, розподіл м'яза-розгинача пальців на дві

частини для новостворених «пальців» розщепленої кукси передпліччя, з точки зору нервово-судинних взаємовідношень, є цілком обґрунтованим.

На нашу думку, положення, форма черевця ліктьового м'яза-розгинача зап'ястка і досить довгий дистальний сухожилок, а також близькість даного м'язу до ліктьової кістки дозволяють використовувати його у пластичних операціях, зокрема викроювати через товщу черевця ліктьового м'яза-розгинача зап'ястка довгі клапті з проксимальною ніжкою до середини верхньої третини передпліччя. На нашу думку, з метою лікування рухових розладів при паралічі поверхневого м'яза-згинача пальців можливе переміщення викроєного клаптя з черевця ліктьового м'яза-розгинача зап'ястка на передню поверхню передпліччя і переміщення його на розташований найближче поверхневий м'яз-згинач пальців.

**Висновки.** 1. Отримані дані про внутрішньо-м'язові нерви і артерії м'яза-розгинача пальців і ліктьового м'яза-розгинача зап'ястка свідчать про наявність сприятливих умов для викроювання з них цілком життєздатних м'язових клаптів на ніжці, що добре іннервуються та кровопостачаються для пластичного лікування рухових розладів і для заповнення залишкових кісткових порожнин при хронічному остеомієліті. Також є цілком обґрунтованим поділ м'яза-розгинача пальців відповідно новоствореним «пальцям» при операції

розщеплення кукси передпліччя за Крукенбергом. 2. Положення, форма черевця ліктьового м'яза-розгинача зап'ястка і досить довгий дистальний сухожилок, а також близькість даного м'язу до ліктьової кістки дозволяють використовувати його для міопластики.

**Перспективи подальших досліджень.** Проведене дослідження засвідчує потребу подальшого топографо-анатомічного обґрунтування щодо використання м'язів поверхневого шару задньої групи передпліччя для міопластики.

### Список використаної літератури

1. Lurin I, Burianov O, Yarmolyuk Y, Klapchuk Y, Derkach S, Gorobeiko M, et al. Management of severe defects of humerus in combat patients injured in Russo-Ukrainian war. *Injury*. 2024 Feb;55(2):111280. doi: 10.1016/j.injury.2023.111280.
2. Sari A, Ozcelik IB, Bayirli D, Ayik O, Mert M, Ercin BS, et al. Management of upper extremity war injuries in the subacute period: A review of 62 cases. *Injury*. 2020 Nov;51(11):2601-11. doi: 10.1016/j.injury.2020.08.028.
3. Omid R, Stone MA, Zalavras CG, Marecek GS. Gunshot Wounds to the Upper Extremity. *J Am Acad Orthop Surg*. 2019 Apr 1;27(7): e301-e310. doi: 10.5435/JAAOS-D-17-00676.
4. Meade A, Hembd A, Cho MJ, Zhang AY. Surgical Treatment of Upper Extremity Gunshot Injuries: An Updated Review. *Ann Plast Surg*. 2021 Mar 1;86(3S Suppl 2): S312-S318. doi: 10.1097/SAP.0000000000002634.
5. Zhao X, Shen Y. Island Perforator Muscle Flaps for Chronic Osteomyelitis of the Lower Extremities: A Retrospective Analysis of 21 Consecutive Cases. *Plast Reconstr Surg*. 2022 Sep 1;150(3):677-87. doi: 10.1097/PRS.00000000000009472.
6. Zampeli F, Spyridonos S, Fandridis E. Brachioradialis muscle flap for posterior elbow defects: a simple and effective solution for the upper limb surgeon. *J Shoulder Elbow Surg*. 2019 Aug;28(8):1476-83. doi: 10.1016/j.jse.2019.03.020.
7. Gandolfi S, Auquit-Auckbur I, Poirrot Y, Bonmarchand A, Mouton J, Carloni R, et al. Focus on anatomical aspects of soft tissue coverage options in elbow reconstruction: an updating review. *Surg Radiol Anat*. 2018 Aug;40(8):943-54. doi: 10.1007/s00276-018-2066-5.
8. Aliyev M, Aykan A, Eski M, Arslan N, Kurt B, Şengezer M. Effects of transpositional muscle flaps transfected with vascular endothelial growth factor gene in the treatment of experimental osteomyelitis. *Ulus Travma Acil Cerrahi Derg*. 2016 May;22(3):205-14. doi: 10.5505/tjtes.2015.37888.
9. van Bekkum S, van der Avoort DJC, Zuidam JM, Coert JH. Free muscle flap coverage as last resort for therapy-resistant neuropathic pain in the upper extremity: A long-term retrospective follow-up study. *J Plast Reconstr Aesthet Surg*. 2020 Dec;73(12):2171-7. doi: 10.1016/j.bjps.2020.05.080.
10. van Bekkum S, de Jong T, Zuidam M, Mureau MAM. Long-Term Quality of Life after Free Flap Upper Extremity Reconstruction for Traumatic Injuries. *J Reconstr Microsurg*. 2020 Mar;36(3):213-22. doi: 10.1055/s-0039-3400515.
11. Zhang Y, Gazyakan E, Bigdeli AK, Will-Marks P, Kneser U, Hirche C. Soft tissue free flap for reconstruction of upper extremities: A meta-analysis on outcome and safety. *Microsurgery*. 2019 Jul;39(5):463-75. doi: 10.1002/micr.30460.
12. Klietz ML, Mewe C, Wiebringhaus P, Hirsch T, Aitzetmüller MM, Kückelhaus M. Seasonal Impact on Free Flap Surgery in Terms of Flap Loss and Wound Healing Disorders: A Retrospective Cohort Study of 158 Free Flaps. *Healthcare (Basel)*. 2023 Jan 31;11(3):403. doi: 10.3390/healthcare11030403.
13. Rath S, Hung LK, Leung PC. Vascular anatomy of the pronator quadratus muscle-bone flap: a justification for its use with a distally based blood supply. *J Hand Surg Am*. 1990 Jul;15(4):630-6. doi: 10.1016/s0363-5023(09)90027-2.
14. Lee DC, Kim JS, Roh SY, Lee KJ, Kim YW. Flap Coverage of Dysvascular Digits Including Venous Flow-Through Flaps. *Hand Clin*. 2019 May;35(2):185-97. doi: 10.1016/j.hcl.2019.01.001.

## TOPOGRAPHIC AND ANATOMICAL JUSTIFICATION OF THE USE OF THE SUPERFICIAL MUSCLES OF THE POSTERIOR COMPARTMENT OF FOREARM FOR MYOPLASTY

**Abstract.** In the treatment of wounded people with gunshot osteomyelitis, muscle plastic on the leg was widely used.

**Objective.** To study the intramuscular distribution of nerves in the extensor digitorum, the extensor ulnaris, the extensor carpi ulnaris, and the extensor digiti minimi, which, in comparison with the intramuscular branching of arterial vessels, can determine rational methods of cutting flaps from these muscles.

**Material and methods.** Clarification of the peculiarities of the intramuscular distribution of nerves and arteries in the superficial muscles of the posterior compartment of the forearm was carried out on 42 preparations of human fetuses of 4-10 months using macromicroscopic preparation, injection of vessels, and morphometry.

**Results.** The position, and shape of the belly of the extensor carpi ulnaris muscle and a fairly long distal tendon, as well as the proximity of this muscle to the ulna, allow its use in plastic surgery, in particular, cutting through the thickness of the belly of the extensor carpi ulnaris muscle long flaps with proximal peduncle to the middle of upper third of the forearm. In our opinion, to treat movement disorders with paralysis of the superficial flexor digitorum muscle, it is possible to move the excised flap from the belly of the extensor carpi ulnaris muscle to the front surface of the forearm and move it to the nearest superficial digitorum flexor muscle.

**Conclusions.** The obtained data on the intramuscular nerves and arteries of the extensor digitorum muscle and the extensor carpi ulnaris muscle indicate the presence of favorable conditions for cutting out of completely viable muscle flaps on the leg, which are well innervated and supplied with blood for plastic treatment of movement disorders and for filling residual bone cavities in chronic osteomyelitis. There is also a well-founded division of the extensor digitorum muscle into newly created «fingers» during Krukenberg's forearm stump-splitting operation.

**Key words:** muscles of the posterior compartment of forearm, myoplasty, upper extremity, human.

### *Відомості про авторів:*

**Коваль Олександр Анатолійович** – кандидат медичних наук, докторант кафедри анатомії, клінічної анатомії та оперативної хірургії закладу вищої освіти Буковинського державного медичного університету, м. Чернівці;

**Хмара Тетяна Володимирівна** – доктор медичних наук, професор, професор кафедри анатомії людини імені М. Г. Туркевича закладу вищої освіти Буковинського державного медичного університету, м. Чернівці;

**Паньків Тетяна Василівна** – доктор філософії, асистент кафедри патологічної анатомії закладу вищої освіти Буковинського державного медичного університету, м. Чернівці;

**Заморський Ігор Іванович** – доктор медичних наук, професор, завідувач кафедри фармакології закладу вищої освіти Буковинського державного медичного університету, м. Чернівці.

### *Information about the authors:*

**Koval Oleksandr A.** – Candidate of Medical Sciences, doctoral student of the department of anatomy, clinical anatomy and operative surgery of Bukovinian State Medical University, Chernivtsi.

**Khmara Tatiana V.** – Doctor of Medicine Sciences, Professor, Professor of the Department of Human Anatomy named after MG Turkevich of the Bukovinian State Medical University, Chernivtsi;

**Pankiv Tetiana V.** – Doctor of Philosophy, Assistant of the Department of Pathological Anatomy of the Bukovinian State Medical University, Chernivtsi;

**Zamorskii Igor I.** – Doctor of Medicine, Professor, Chief of the Department of Pharmacology of the Bukovinian State Medical University, Chernivtsi.

Надійшла 12.08.2024 р.