

Тернопільський національний медичний університет
імені І. Я. Горбачевського МОЗ України

Актуальні питання педіатрії, акушерства та гінекології

Науково-практичний журнал
заснований у 2008 р.

2(30)/2022

ТНМУ, «Укрмедкнига»
Тернопіль – 2022

Редакційна колегія

А. В. Бойчук, О. Є. Федорців, Eva Barg, Н. В. Банадига, Г. А. Павлишин, Т. Ф. Татарчук,
О. Р. Боярчук, С. М. Геряк, Л. М. Маланчук, І. М. Нікітіна, Н. В. Косей, В. І. Пирогова,
О. М. Носенко, І. Б. Венцківська, Dace Rezeberga, Ebert Andreas, А. Я. Сенчук,
Murat Gultekin, Barbara Królak-Olejnik, В. І. Медведь, І. В. Жулкевич

Головний редактор – А. В. Бойчук
Відповідальний секретар – Ю. Б. Якимчук

Свідоцтво про державну реєстрацію: серія КВ № 13686-2660Р

Передплатний індекс: 99879

Журнал внесено до Переліку наукових фахових видань України, в яких можуть публікуватися результати дисертаційних робіт з медицини (додаток до Постанови Президії ВАК України від 27.05.2009 р. № 1-05/2). Перереєстровано 06.03.2015 р. (наказ № 261). Журнал включено до категорії «Б» реєстру наукових фахових видань ВАК України. Наказ МОН України № 612 від 07.05.2019 р., спеціальності: 222 – медицина, 228 – педіатрія.

Журнал представлено в Каталозі періодичних видань України – індекс 99879, на порталі Національної бібліотеки України ім. В. І. Вернадського за адресою www.nbuv.gov.ua.

Журнал індексується в CrossRef, Google Scholar, Ulrich's Periodicals Directory, Index Copernicus, ROAD, BASE (Bielefeld Academic Search Engine).

Відповідальність за зміст, достовірність і орфографію рекламних матеріалів несе рекламодавець. Редакція не несе відповідальності за достовірність фактів, власних імен та іншої інформації, використаної в публікаціях. При передруці або відтворенні повністю чи частково матеріалів журналу «Актуальні питання педіатрії, акушерства та гінекології» посилання на журнал обов'язкове.

Рекомендовано до видання вченою радою Тернопільського національного медичного університету імені І. Я. Горбачевського МОЗ України (протокол № 13 від 06.12.2022 р.).

Редагування і коректура
Технічний редактор
Комп'ютерна верстка
Дизайн обкладинки

Мельник Лариса, Лісовенко Олександра
Демчишин Світлана
Яскілка Зоряна
Кушик Павло

Підп. до друку 07.12.2022. Формат 60×84/8. Папір офсет. № 1. Гарнітура Arimo.
Друк офсет. Ум. друк. арк. 15.11. Обл.-вид. арк. 18,30. Тираж 600 пр. Зам. № 167.

Видавець і виготовлювач Тернопільський національний медичний університет імені І. Я. Горбачевського МОЗ України
Майдан Волі, 1, м. Тернопіль, 46001, УКРАЇНА
Тел.: (0352) 43-49-56; Fax: (0352) 52-41-83
E-mail: journal@tdmy.edu.ua
appag@tdmy.edu.ua

Свідоцтво суб'єкта видавничої справи ДК № 7242 від 02.02.2021 р.

©Тернопільський національний медичний університет імені І. Я. Горбачевського МОЗ України, 2022.

©«Актуальні питання педіатрії, акушерства та гінекології», 2022.

Зміст

Contents

Педіатрія

Павлишин Г. А., Сарапук І. М. РОЗВИТКОВИЙ СТАТУС ПЕРЕДЧАСНО НАРОДЖЕНИХ НЕМОВЛЯТ ЗАЛЕЖНО ВІД ТИПУ ДОГЛЯДУ 5

Ковальчук Т. А. СИРОВАТКОВІ КОНЦЕНТРАЦІЇ ПИРИДОКСИНУ, ФОЛІЄВОЇ КИСЛОТИ, КОБАЛАМІНУ ТА ГОМОЦИСТЕЇНУ В ДІТЕЙ ІЗ СИНКОПЕ ВНАСЛІДОК ОРТОСТАТИЧНОЇ ГІПОТЕНЗІЇ 12

Процайло М. Д., Ярема Н. М., Орел М. М. РІДКІСНИЙ ВИПАДОК ПОЄДНАННЯ СИНДРОМУ ЕДВАРДСА ТА П'ЄРА РОБЕНА В НОВОНАРОДЖЕНОГО 20

Никитюк С. О., Гаріян Т. В., Левенець С. С. АКТУАЛЬНІ ПИТАННЯ ПРОФІЛАКТИКИ ХВОРОБИ ЛАЙМА ТА КЛІЩОВОГО ЕНЦЕФАЛІТУ В УКРАЇНІ 23

Процайло М. Д., Чорномидз І. Б., Горішний І. М. ПЕРСПЕКТИВИ ТА ДЕЯКІ АСПЕКТИ ЛІКУВАННЯ ОНКОЛОГІЧНИХ ХВОРИХ НА СУЧАСНОМУ ЕТАПІ МЕДИЦИНИ 27

Pediatrics

Pavlyshyn H. A., Sarapuk I. M. DEVELOPMENTAL STATUS OF PRETERM INFANTS DEPENDING ON THE TYPE OF CARE 5

Kovalchuk T. A. SERUM CONCENTRATIONS OF PYRIDOXINE, FOLIC ACID, COBALAMIN, AND HOMOCYSTEIN IN CHILDREN WITH SYNCOPE DUE TO ORTHOSTATIC HYPOTENSION 12

Protsailo M. D., Yarema N. M., Orel M. M. A RARE CASE OF COMBINATION OF EDWARDS AND PIERRE ROBAIN SYNDROME IN A NEWBORN 20

Nykytyuk S. O., Hariyan T. V., Levenets S. S. CURRENT ISSUES OF LYME DISEASE AND TICK-BORNE ENCEPHALITIS PREVENTION IN UKRAINE 23

Protsailo M. D., Chornomydz I. B., Horishnyi I. M. PROSPECTS AND SOME ASPECTS OF THE TREATMENT OF ONCOLOGICAL PATIENTS AT THE MODERN STAGE OF MEDICINE 27

Акушерство та гінекологія

Obstetrics and Gynecology

Шевчук О. В., Дубчак А. Є., Корнацька А. Г. ВПЛИВ ЛЕЙОМІОМИ МАТКИ НА УСКЛАДНЕННЯ ПЕРШОГО ТРИМЕСТРУ ВАГІТНОСТІ 32

Бойчук А. В., Шадріна В. С., Хлібовська О. І., Коптюх В. І., Сопель В. В., Бегош Б. М., Якимчук Ю. Б. ІНТЕРНАТУРА З АКУШЕРСТВА ТА ГІНЕКОЛОГІЇ ЯК ЕТАП ФОРМУВАННЯ ПОВНОЦІННОГО САМОСТІЙНОГО ПРАКТИЧНОГО ЛІКАРЯ 38

Геряк С. М., Добрянська В. Ю., Петренко Н. В. ПЕРИНАТАЛЬНІ РИЗИКИ В ЧАС ГЛОБАЛЬНИХ ЦИВІЛІЗАЦІЙНИХ ВИКЛИКІВ: СПОСТЕРЕЖЕННЯ В АНТЕНАТАЛЬНОМУ ПЕРІОДІ 42

Щурко Д. М. ОСОБЛИВОСТІ КЛІНІЧНОГО ПЕРЕБІГУ ВАГІТНОСТІ І ПОЛОГІВ ЯК ЧИННИКИ РИЗИКУ АНТЕНАТАЛЬНОЇ ЗАГИБЕЛІ ПЛОДА У ВАГІТНИХ ІЗ ВАДАМИ РОЗВИТКУ ПЛОДА 48

Дубик Л. В., Чернецька Н. В. ХАРАКТЕРИСТИКА КРОВОТОКУ В МАТКОВИХ, РАДІАЛЬНИХ І СПІРАЛЬНИХ АРТЕРІЯХ ПРИ РАННІХ СПОНТАННИХ АБОРТАХ НА ФОНІ ЕНДОТЕЛІАЛЬНОЇ ДИСФУНКЦІЇ 53

Бакун О. В., Юзько О. М. ОСОБЛИВОСТІ ГЕНІТАЛЬНОГО ЕНДОМЕТРІОЗУ, АСОЦІЙОВАНОГО ІЗ БЕЗПЛІДДЯМ 58

Маркін Л. Б., Попович О. І., Попович А. І. ПРОГНОЗУВАННЯ УСКЛАДНЕНЬ У ЖІНОК З ІДІОПАТИЧНОЮ АРТЕРІАЛЬНОЮ ГІПОТЕНЗІЄЮ ПІД ЧАС ВАГІТНОСТІ ТА В ПОЛОГАХ 62

Shevchuk O. V., Dubchak A. Ye., Kornatska A. H. INFLUENCE OF UTERINE LEIOMYOMA ON THE COMPLICATION OF THE FIRST TRIMESTER OF PREGNANCY 32

Boychuk A. V., Shadrina V. S., Khlibovska O. I., Koptiukh V. I., Sopol V. V., Behosh B. M., Yakymchuk Yu. B. INTERNSHIP IN OBSTETRICS AND GYNECOLOGY AS A STAGE IN THE FORMATION OF A FULLY INDEPENDENT PRACTICING PHYSICIAN 38

Heryak S. M., Dobrianska V. Yu., Petrenko N. V. PERINATAL RISKS AT THE TIME OF GLOBAL CIVILIZATIONAL CHALLENGES: OBSERVATIONS IN THE ANTENATAL PERIOD 42

Shchurko D. M. FEATURES OF THE CLINICAL COURSE OF PREGNANCY AND DELIVERY AS RISK FACTORS OF ANTENATAL DEATH OF THE FETAL IN PREGNANT WOMEN WITH DEFECTS OF FETAL DEVELOPMENT 48

Dubyk L. V., Chernetska N. V. CHARACTERISTICS OF BLOOD FLOW IN UTERINE, RADIAL AND SPIRAL ARTERIES IN EARLY SPONTANEOUS ABORTIONS ON THE BACKGROUND OF ENDOTHELIAL DYSFUNCTION 53

Bakun O. V., Yuzko O. M. PECULIARITIES OF GENITAL ENDOMETRIOSIS ASSOCIATED WITH INFERTILITY 58

Markin L. B., Popovych O. I., Popovych A. I. PREDICTION OF POSSIBLE COMPLICATIONS IN WOMEN WITH IDIOPATHIC ARTERIAL HYPOTENSION DURING PREGNANCY AND DELIVERY 62

УДК 618.39-021.3:618.134-005:616-018.74-008.6
DOI 10.11603/24116-4944.2022.2.13342

©Л. В. Дубик, Н. В. Чернецька

Буковинський державний медичний університет, м. Чернівці

ХАРАКТЕРИСТИКА КРОВОТОКУ В МАТКОВИХ, РАДІАЛЬНИХ І СПІРАЛЬНИХ АРТЕРІЯХ ПРИ РАННІХ СПОНТАННИХ АБОРТАХ НА ФОНІ ЕНДОТЕЛІАЛЬНОЇ ДИСФУНКЦІЇ

Мета дослідження – оцінити характер кровотоку в маткових, радіальних і спіральних артеріях при ранніх спонтанних абортах на фоні ендотеліальної дисфункції.

Матеріали та методи. Обстежено 34 жінки зі спонтанним абортom (1 група) і 29 – з вагітністю, що не розвивається (2 група). У всіх обстежених пацієнток встановлено зміну маркерів ендотеліальної дисфункції. Доплерометричне дослідження матково-плацентарного кровотоку проводили з використанням сканера ALOKA SSD-2000.

Результати дослідження та їх обговорення. При самовільному аборті розміри ембріона відповідали нормативним значенням для цього терміну гестації. У 100 % випадків візуалізували гіпоехогенні структури різної величини, які сполучалися з порожниною матки і були ідентифіковані як відшарування хоріону. Кровотік у цій групі судин характеризувався досить високим систолічним компонентом, наявністю діастолічного компонента, а у 29,4 % випадків – протодіастолічної вирізки. Доплерометричне дослідження характеризувалося зниженням ІР та ІП в маткових, радіальних і спіральних артеріях гестації в 1,5–2,2 раза. При вагітності, що не розвивалася, розміри ембріона не відповідали нормативним значенням цього терміну гестації. Серцебиття ембріона не визначалося. У 7–8 тиж. гестації у 18 з 29 жінок (62,1 %) встановили різке підвищення ІР та ІП усіх груп маткових артерій. У решти 11 (37,9 %) пацієнток ознаки розвитку вагітності зникли після 9–10 тиж.

Висновок. У жінок із невиношуванням вагітності на фоні підвищення рівня ендотеліну-1, а також зниження концентрації оксиду нітрогену та Е-селектину встановлено підвищення ІР та ІП в маткових, спіральних і радіальних артеріях, починаючи з 7–8-го тижня вагітності в 1–2 рази, що суттєво погіршує прогноз для вагітності в ранні терміни.

Ключові слова: невиношування вагітності; ендотеліальна дисфункція; доплерометричне дослідження; індекс резистентності; індекс пульсації; судини матки.

L. V. Dubyk, N. V. Chernetska

Bukovynian State Medical University, Chernivtsi

CHARACTERISTICS OF BLOOD FLOW IN UTERINE, RADIAL AND SPIRAL ARTERIES IN EARLY SPONTANEOUS ABORTIONS ON THE BACKGROUND OF ENDOTHELIAL DYSFUNCTION

The aim of the study – early loss of pregnancy is one of the leading problems of obstetrics. Loss of desired pregnancy is observed in 30 % of cases. Doppler blood flow study of the uterine, radial and spiral vessels is important for determining the course of pregnancy.

Materials and Methods. We have examined 34 women with spontaneous abortion (Group I) and 29 women with blighted ovum (Group II). The change in level of the markers of endothelial dysfunction was found in all examined patients. Doppler study of uteroplacental blood flow was carried out using the ALOKA SSD-2000 scanner.

Results and Discussion. In case of spontaneous abortion, the size of the embryo corresponded to the normative values for this term of gestation. In 100 % of cases, hypoechoic structures of various sizes were visualized, which communicated with the uterine cavity and were identified as chorionic detachment. The blood flow in this group of vessels was characterized by a rather high systolic component, the presence of a diastolic component, and in 29.4 % of cases, a protodiastolic incision. The dopplerometric study was characterized by a decrease in IR and IP in the uterine, radial and spiral arteries of gestation by 1.5–2.2 times. In a case of blighted ovum the size of the embryo did not correspond to the normative values of this term of gestation. The heartbeat of the embryo was not determined. At 7–8 weeks of gestation in 18 of 29 women (62.1 %) showed a rapid increase in IR and IP of all groups of uterine arteries. In the remaining 11 (37.9 %) patients, signs of pregnancy development disappeared after 9–10 weeks.

Conclusion. In women with miscarriage, against the background of an increase in the level of endothelin-1, as well as a decrease in the concentration of nitric oxide and E-selectin, an increase in IR and IP in the uterine, spiral and radial arteries, starting from the 7-8th week of pregnancy, was established by 1–2 times, which significantly worsens the prognosis for early pregnancy.

Key words: miscarriage; endothelial dysfunction; dopplerometric research; resistance index; pulsation index; uterine arteries.

ВСТУП. Рання втрата вагітності, також відома як ранній спонтанний аборт, визначається як нежиттєздатна внутрішньоутробна вагітність з порожнім гестаційним мішком або гестаційним мішком, що містить ембріон або плід без серцевої діяльності плода до 12 тижнів і 6 днів вагітності [1, 2]. Це найпоширеніше ускладнення ранньої вагітності, що зустрічається приблизно у 30 % вагітностей після допоміжної репродукції та у 10 % вагітностей, що

наступили природним шляхом без застосування допоміжних технологій [3, 4].

Одним із основних методів діагностики в акушерстві та гінекології є ультразвукова доплерометрія (УЗД) [5]. Вже багато років даний метод використовують у щоденній практиці лікарі і залишається одним із найінформативніших методів діагностики, що дозволяє спостерігати за розвитком життя з ранніх термінів [6]. За допомогою

УЗД визначають параметри кровотоку в маткових (МА), радіальних (РА) та спіральних артеріях (СА) [7]. Одними із найбільш діагностично значущих показниками є індекс резистентності (ІР) та індекс пульсації (ІП). ІР – відношення різниці між максимальною систолічною та кінцевою діастолічною швидкістю до максимальної систолічної швидкості кровотоку. ІП – відношення різниці між максимальною систолічною і кінцевою діастолічною швидкістю до середньої швидкості кровотоку. Дані індекси відображають градієнт зміни швидкості кровотоку в судинах. Як відомо, при фізіологічному перебігу вагітності із збільшенням терміну гестації значення вищевказаних доплерометричних індексів неухильно знижуються. При патологіях вагітності, пов'язаних із системними порушеннями кровообігу, змінюються й значення індексів.

Питанням вивчення гемодинаміки в системі мати–хоріон–плід при фізіологічному та патологічному перебізі вагітності присвячена велика кількість робіт [8]. Проте, незважаючи на наявність наукових досліджень у даному напрямку, матково-плацентарний кровотік (МПК) та плодово-плацентарний кровотік (ППК) у вагітних потребують подальшого вивчення.

МЕТА ДОСЛІДЖЕННЯ – оцінити характер кровотоку в маткових, радіальних і спіральних артеріях при ранніх спонтанних абортів на фоні ендотеліальної дисфункції.

МАТЕРІАЛИ ТА МЕТОДИ. Обстежено 34 жінки зі спонтанним абортів (1 група) і 29 – з вагітністю, що не розвивається (2 група), які перебували на стаціонарному лікуванні у гінекологічному відділенні КМУ «МКПБ №1». У всіх обстежених пацієнток встановлено достовірне підвищення рівня ендотеліну-1, зниження монооксиду азоту, та Е-селектину, що вказує на ендотеліальну дисфункцію. Критерії включення в обстежену групу: вік 18–45 років, наявність абортів і репродуктивних втрат в анамнезі, відсутність гінекологічних і екстрагенітальних захворювань у гострій і підгострій стадіях. Критерії виключення – пацієнтки з антифосфоліпідним синдромом. Доплерометричне дослідження матково-плацентарного кровотоку проводилося з використанням сканера ALOKA SSD-2000.

РЕЗУЛЬТАТИ ДОСЛІДЖЕННЯ ТА ЇХ ОБГОВОРЕННЯ.

При ультразвуковому дослідженні 34 представниці I групи – із спонтанним абортів – розміри плідного яйця й ембріона відповідали 95 перцентілям нормативних значень для цього терміну гестації. При оцінці структури хоріону в усіх випадках на межі хоріону і міометрію візуалізували гіпоехогенні структури різної величини, які сполучалися з порожниною матки. Як правило, у таких пацієнток, крім

скарг на тягнучий біль внизу живота, були кров'яністі виділення зі статевих шляхів. Гіпоехогенні структури мали чіткі межі, периферичний потік крові довкола цих структур був незначним. Таким чином, зазначені структури були розцінені як відшарування хоріону.

Дослідження кровотоку в МА було можливе в усіх випадках. Потік крові у цій групі судин характеризувався досить високою систолою, наявністю діастолічного компонента, а у 10 осіб (29,4 % випадків) – протодіастолічної вирізки. Нульових і негативних хвиль МА зареєстровано не було.

Також ми відзначали плавне зниження периферичного судинного опору в динаміці першого триместру вагітності. ІР МА пацієнток із самовільним викиднем знижувався від (0,84±0,07) в 5–6 тиж. до (0,44±0,04) в 15–17 тиж. ІП МА пацієнток із самовільним абортів також характеризувався поступовим зниженням від (1,54±0,08) в 5–6 тиж. до (0,58±0,03) в 15–17 тиж. (рис. 1).

Дослідження кровотоку в радіальних артеріях пацієнток із самовільним абортів також було можливим у 100 % випадків. Кровотік у цій групі судин характеризувався наявністю класичних систолічного та діастолічного компонентів хвилі. Упродовж першого триместру вагітності ІР і ІП також поступово знижувалися: ІР – від (0,66±0,07) у 5–6 тиж. до (0,47±0,04) в 15–17 тиж. Після 11-го тижня відзначалося статистично достовірне (P<0,05) зниження ІР РА жінок із самовільним викиднем. ІП РА характеризувався поступовим зниженням від (1,14±0,20) в 5–6 тиж. до (0,55±0,08) в 15–17 тиж. (рис. 2).

При дослідженні кровотоку в спіральних артеріях пацієнток із самовільним абортів зберігалися основні закономірності зміни периферичного судинного опору. ІР змінювався у цій групі судин від (0,60±0,04) в 5–6 тиж. до (0,25±0,02) в 15–17 тиж. ІП СА пацієнток із самовільним викиднем також характеризувався поступовим зниженням від (0,92±0,05) в 5–6 тиж. до (0,56±0,04) в 15–17 тиж. (рис. 3).

У ході ультразвукового дослідження 29 жінок з вагітністю, що не розвивається, розміри плодового яйця та ембріона не відповідали нормативним значенням цього терміну гестації. Серцебиття ембріону не визначалося. У 25 з 29 пацієнток (86,2 %) зупинка розвитку ембріона відбувалася в терміні 5–12 тиж. гестації. Структура і розміри хоріону також не відповідали терміну вагітності, на якому здійснювали ультразвукове дослідження. Відповідно матково-хоріальний кровотік у цієї групи досліджували лише до 12-го тижня.

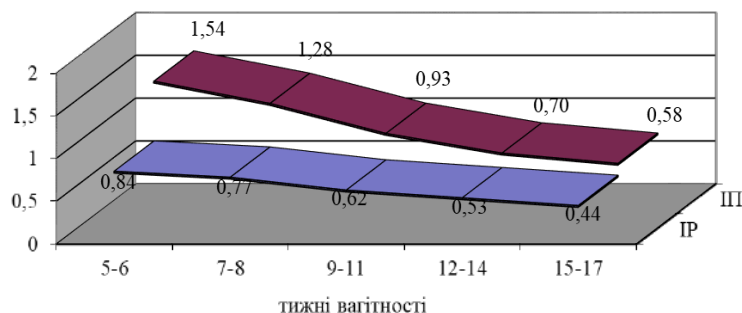


Рис. 1. Динаміка індексу резистентності та індексу пульсації маткових артерій пацієнток зі спонтанним викиднем.

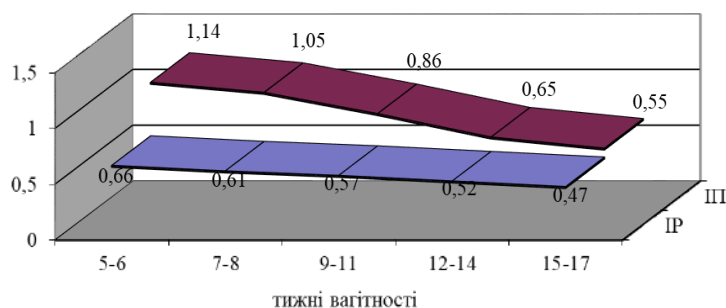


Рис. 2. Динаміка індексу резистентності та індексу пульсації радіальних артерій пацієнток зі спонтанним викиднем.

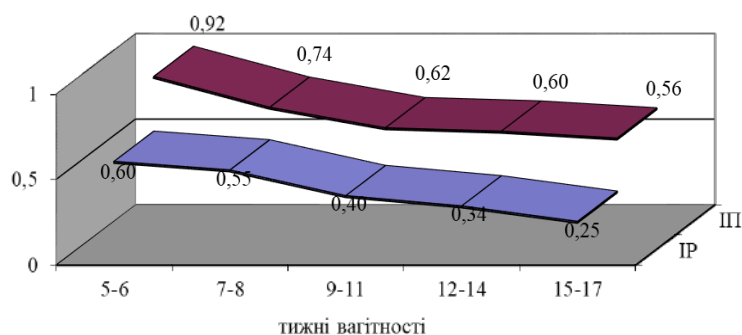


Рис. 3. Динаміка індексу резистентності та індексу пульсації спіральних артерій пацієнток зі спонтанним викиднем.

При аналізі кровотоку МА пацієнток з вагітністю, що не розвивається, відзначали наявність досить високого систолічного компонента хвилі. У більшості спостережень був і діастолічний компонент. Однак у 3 жінок (10,3 %) діастолічного компонента пульсової хвилі не було, що свідчило про патологічний перебіг вагітності. У 23 пацієнток (79,3 %) не було й протодіастолічної інцизури в МА, що також вказувало на патологічний перебіг першого триместру вагітності. Динаміку периферичного судинного опору жінок цієї групи вдалося простежити лише до 10-го тижня гестації.

У 5–6 тиж. вагітності індекси периферичного опору МА пацієнток з вагітністю, що не розвивалася, практично не змінювалися. У 7–8 тиж. гестації у 18 з 29 жінок (62,1 %) встановили різке підвищення ІР та ІП усіх груп маткових артерій, що вказувало на значне підвищення периферичного судинного опору і було передвісником завмирання вагітності. У решті 11 (37,9 %) пацієнток ознаки розвитку вагітності зникли після 9–10 тиж. Серед зазначених ознак було й різке зростання ІР та ІП в маткових, радіальних і

спіральних артеріях аж до повної відсутності кровотоку. Відповідно статистичного порівняння показників у цієї групи жінок виконати не вдалося.

У жінок із невиношуванням вагітності на фоні підвищення рівня ендотеліну-1, а також зниження концентрації оксиду нітрогену та Е-селектину ми встановили підвищення ІР та ІП в маткових, спіральних і радіальних артеріях, починаючи з 7–8-го тижня вагітності в 1–2 рази.

ВИСНОВОК. Таким чином, підсумовуючи отримані дані, можна констатувати, що ендотеліальна дисфункція спричиняє патологічне зниження периферичного судинного опору в маткових, спіральних і радіальних артеріях, що в поєднанні суттєво погіршує прогноз для вагітності в ранні терміни.

ПЕРСПЕКТИВИ ПОДАЛЬШИХ ДОСЛІДЖЕНЬ. З метою профілактики невиношування вагітності доцільно продовжити дослідження даного питання і в майбутньому розробити комплекс лікувальних заходів, спрямованих на усунення гемодинамічних порушень як наслідок ендотеліальної дисфункції.

СПИСОК ЛІТЕРАТУРИ

1. American College of Obstetricians and Gynecologists. Early pregnancy loss. Practice Bulletin No. 150. Obstet & Gynecol, 2015. Retrieved in February 15, 2018. [Електронний ресурс]. – Режим доступу: <http://www.acog.org/Resources-And-Publications/Practice-Bulletins/Committee-on-Practice-Bulletins-Gynecology/Early-Pregnancy-Loss>.

2. Defining safe criteria to diagnose miscarriage: prospective observational multicentre study / J. Preisle, J. Kopeika, L. Ismail [et al.] // BMJ. – 2015. – No. 351. – P. 1–14. DOI: 10.1136/bmj.h4579.

3. Detti L. Early pregnancy ultrasound measurements and prediction of first trimester pregnancy loss: A logistic model /

L. Detti, L. Francillon, M.E. Christiansen [et al.] // *Sci. Rep.* – 2020. – No. 10. DOI: 10.1038/s41598-020-58114-3.

4. Early pregnancy and endothelial dysfunction / L.V. Dubyk, O. M. Yuzko, N.V. Chernetska, T. R. Kolotylo // *Wiadomości Lekarskie.* – 2020. – No. 73 (4). – P. 743–745. DOI: 10.36740/WLek202004122.

5. Маркін Л. Б. Доплерометричне дослідження матково-плацентарно-плодового кровоплину у вагітних з первинною артеріальною гіпотонією / Л. Б. Маркін, О. І. Попович, А. І. Попович // *Актуальні питання педіатрії, акушерства та гінекології.* – 2017. – № 1. – С. 100–104.

6. Role of ultrasound in the evaluation of first-trimester pregnancies in the acute setting / V. A. Murugan, B. O. Murphy, C. Dupuis [et al.] // *Ultrasonography.* – (Seoul, Korea). – 2020. – 39 (2). – P. 178–189. DOI: 10.14366/usg.19043

7. Accurate Detection of Retained Products of Conception after First- and Second-trimester Abortion by Color Doppler Sonography // H. Esmailou, A. Jamal, L. Eslamian [et al.] // *Journal of Medical Ultrasound.* – 2015. – Vol. 23 (1). – P. 34–38.

8. Трофімчук Т. І. Ультразвук в пологах: чим він може нам допомогти? Огляд рекомендацій ІСУО щодо інтрапорального ультразвукового дослідження / Т. І. Трофімчук // *ЗТЖ.* – 2020. – № 6 (107). DOI: 10.37529/ztz.2020.6/6-2020-6.

9. Morin L. Ultrasound Evaluation of First Trimester Complications of Pregnancy / L. Morin, Y. M. Cargill, P. Glanc // *J. Obstet. Gynaecol. Can.* – 2016. – No. 38 (10). – P. 982–988. DOI: 10.1016/j.jogc.2016.06.001.

10. Dubyk L. Markers of endothelial dysfunction and the early pregnancy failure. IV Correspondence International Scientific and Practical Conference / L. Dubyk // *International scientific journal «Grail of Science».* – 2022. – P. 194–196. DOI: 10.36074/grail-of-science.30.09.2022.041.

11. (2019). The interaction effect of angiogenesis and endothelial dysfunction-related gene variants increases the susceptibility of recurrent pregnancy loss / E. A. Trifonova, M. G. Swarovskaya, O. A. Ganzha [et al.] // *J. Assist. Reprod. Genet.* – Vol. 36. – P. 717–726. DOI: 10.1007/s10815-019-01403-2.

12. Особливості гемодинаміки системи мати–плацента–плід у першій половині вагітності після застосування

допоміжних репродуктивних технологій / Л. М. Вигівська, І. В. Майданник, О. О. Чорна, В.Ф. Олешко // *Здоров'я жінки.* – 2020. – № 7 (153). – С. 62–66. DOI: 10.15574/hw.2020.153.62

13. No. 375-Clinical Practice Guideline on the Use of First Trimester Ultrasound / Van den Hof M. C., Smithies M., Nevo O., Oullet A. // *Journal of obstetrics and gynaecology Canada : JOGC = Journal d'obstetrique et gynecologie du Canada : JOGC.* – 2019. – Vol. 41 (3). – P. 388–395. DOI: 10.1016/j.jogc.2018.09.020.

14. Fetal Abdominal Cystic Masses / Y. Wang, X. Wang, K. Zeng [et al.] // *J. Ultrasound Med.* – 2022. – Vol. 41. – P. 2775–2787. DOI: 10.1002/jum.15963.

15. Is the first-trimester combined screening result associated with the phenotype of Down syndrome? A population-based cohort study / E. H. Steffensen, L. H. Pedersen, S. Lou, I. Vogel // *Prenat. Diagn.* – 2022. – Vol. 1-XXX. DOI: 10.1002/pd.6284.

16. Prenatal diagnosis of sex chromosome aneuploidy – what do we tell the prospective parents? / R. Reimers, F. High, J. Kremen, L. Wilkins-Haug // *Prenat. Diagn.* – 2022. – P. 1–11. DOI: 10.1002/pd.6256.

17. Ultrasound diagnosis of complete and partial hydatidiform moles in early pregnancy failure: An inter observer study / Jauniaux E., Memtsa M., Johns J. [et al.] // *Placenta.* – 2020. – 97. – P. 65–67.

18. Risk of miscarriage in women conceiving after medically assisted reproduction with an ultrasound-verified viable pregnancy at 6–8 weeks' gestation / I. Riishede, C. B. Wulff, C. K. Ekelund [et al.] // *Reproductive BioMedicine Online.* – 2019. – Vol. 39 (5). – P. 819–826.

19. DiNatale J. C. Effects of resveratrol supplementation on nitric oxide-mediated vascular outcomes in hypertension: A systematic review / J. C. DiNatale, K. M. Crowe-White // *Nitric Oxide.* – 2022. – Vol. 129. – P. 74–81.

20. A transcriptomic atlas of drug-induced endothelial dysfunction in human endothelial cells / C. Tu, Y. Liu, D. R. Williams, J. C. Wu // *Journal of Molecular and Cellular Cardiology.* – 2022. – Vol. 173. – P. 115–117.

REFERENCES

1. American College of Obstetricians and Gynecologists. Early pregnancy loss. Practice Bulletin No. 150. *Obstet & Gynecol* (2015) Retrieved in February 15, 2018. [Electronic resource]. – Retrieved from: <http://www.acog.org/Resources-And-Publications/Practice-Bulletins/Committee-on-Practice-Bulletins-Gynecology/Early-Pregnancy-Loss>.

2. Preisler, J., Kopeika, J., Ismail, L., Vathanan, V., Farren, J., & Abdallah, Y. (2015). Defining safe criteria to diagnose miscarriage: prospective observational multicentre study. *BMJ*, 351, 1-14. DOI: 10.1136/bmj.h4579.

3. Detti, L., Francillon, L., & Christiansen, M.E. (2020). Early pregnancy ultrasound measurements and prediction of first trimester pregnancy loss: A logistic model. *Sci. Rep.*, 10. DOI: 10.1038/s41598-020-58114-3.

4. Dubyk, L.V., Yuzko, O.M., Chernetska, N.V., & Kolotylo, T.R. (2020). Early pregnancy and endothelial dysfunction. *Wiadomości Lekarskie*, 73(4), 743-745. DOI: 10.36740/WLek202004122.

5. Markin, L.B., Popovych, O.I., & Popovych, A.I. (2017). Dopplerometrychne doslidzhennya matkovo-platsentarno-plotodovoho krovoplynu u vahitnykh z pervynnoyu arterialnoyu hipotoniyyeu [Doppler study of uterine-placental-fetal blood flow in pregnant women with primary arterial hypotension]. *Aktualni pytannya pediatriyi, akusherstva ta hinekolohiyi – Current Issues of Pediatrics, Obstetrics and Gynecology*, 1, 100-104 [in Ukrainian].

6. Murugan, V. A., Murphy, B. O., Dupuis, C., Goldstein, A., & Kim, Y. H. (2020). Role of ultrasound in the evaluation of first-trimester pregnancies in the acute setting. *Ultrasonography (Seoul, Korea)*, 39(2), 178-189. DOI: 10.14366/usg.19043.

7. Esmailou, H., Jamal, A., Eslamian L., Marsousi, V., Sarvi, F., & Kokab, A. (2015). Accurate Detection of Retained Products of Conception after First- and Second-trimester Abortion by Color Doppler Sonography. *Journal of Medical Ultrasound*, 23(1), 34-38.

8. Trofimchuk, T.I. (2020). Ultrazvuk v polohakh: chym vin mozhe nam dopomohty? Ohlyad rekomendatsiy isuog shchodo

intrapartal'noho ul'trazvukovoho doslidzhennya. [Ultrasound in childbirth: how can it help us? A Review of Isuog Guidelines for Intrapartum Ultrasound Journal]. *ZTZH*, 6 (107). DOI: 10.37529/ztz.2020.6/6-2020-6 [in Ukrainian].

9. Morin, L., Cargill, Y.M., & Glanc, P. (2016). Ultrasound Evaluation of First Trimester Complications of Pregnancy. *J. Obstet. Gynaecol. Can.*, 38(10), 982-988. DOI: 10.1016/j.jogc.2016.06.001/.

10. Dubyk, L. (2022). Markers of endothelial dysfunction and the early pregnancy failure. IV Correspondence International Scientific and Practical Conference. *International scientific journal «Grail of Science»*, September 30, Vinnytsia, Ukraine / Vienna, Austria: 194-196. DOI: 10.36074/grail-of-science.30.09.2022.041.

11. Trifonova, E.A., Swarovskaya, M.G., & Ganzha, O.A. (2019). The interaction effect of angiogenesis and endothelial dysfunction-related gene variants increases the susceptibility of recurrent pregnancy loss. *J. Assist. Reprod. Genet.*, 36, 717-726. DOI: 10.1007/s10815-019-01403-2.

12. Vyhivska, L.M., Maidannyk, I.V., Chorna, O.O., & Oleshko, V.F. (2020). Osoblyvosti hemodynamiky systemy maty-platsenta-plid u pershyi polovyni vahitnosti pislya zastosuvannya dopomizhnykh reproduktyvnykh tekhnolohiy. [Peculiarities of the hemodynamics of the mother-placenta-fetus system in the first half of pregnancy after the use of assisted reproductive technologies]. *Zdorovya zhinky – Female Health*, 7 (153), 62-66. DOI: 10.15574/hw.2020.153.62 [in Ukrainian].

13. Van den Hof, M.C., Smithies, M., Nevo, O., & Oullet, A. (2019). No. 375-Clinical Practice Guideline on the Use of First Trimester Ultrasound. *Journal of obstetrics and gynaecology Canada: JOGC. Journal d'obstetrique et gynecologie du Canada : JOGC*, 41(3), 388-395. DOI: 10.1016/j.jogc.2018.09.020.

14. Wang, Y., Wang, X., Zeng, K., Wang, B., Zhao, D., Yang, Z. & Chen, L. (2022). Fetal Abdominal Cystic Masses. *J. Ultrasound Med.*, 41, 2775-2787. DOI: 10.1002/jum.15963.

15. Steffensen, E.H., Pedersen, L.H., Lou, S., & Vogel, I. (2022). Is the first-trimester combined screening result associated with the phenotype of Down syndrome? A population-based cohort study. *Prenat. Diagn.*, 1-XXX. DOI: 10.1002/pd.6284.

16. Reimers, R, High, F, Kremen, J, & Wilkins-Haug, L. (2022). Prenatal diagnosis of sex chromosome aneuploidy – what do we tell the prospective parents? *Prenat. Diagn.* 1-11. DOI: 10.1002/pd.6256.

17. Jauniaux, E., Memtsa, M., Johns, J., Ross, J.A., Sebire, N.J., & Jurkovic, D. (2020). Ultrasound diagnosis of complete and partial hydatidiform moles in early pregnancy failure: An inter observer study. *Placenta*, 97, 65-67.

18. Riishede, I., Wulff, C.B., Ekelund, C.K., Pinborg, A., & Tabor, A. (2019). Risk of miscarriage in women conceiving after medically assisted reproduction with an ultrasound-verified viable pregnancy at 6–8 weeks' gestation. *Reproductive BioMedicine Online*, 39 (5), 819-826.

19. DiNatale, J.C., & Crowe-White, K.M. (2022). Effects of resveratrol supplementation on nitric oxide-mediated vascular outcomes in hypertension: A systematic review. *Nitric Oxide*, 129, 74-81.

20. Tu, C., Liu, Y., Williams, D.R., & Wu, J.C. (2022) A transcriptomic atlas of drug-induced endothelial dysfunction in human endothelial cells. *Journal of Molecular and Cellular Cardiology*, 173, 115-117.

Отримано 15.11.2022

Прийнято до друку 16.11.2022

Електронна адреса для листування: moskaljuk.ljuda@ukr.net