

вивчення в експерименті впливу мономера базисної акрилової пластмаси «Фторакс» на стан та структурну організацію слинних залоз твердого піднебіння білих щурів. Одержані нами в експерименті дані вказують, що мономер порушує гомеостаз порожнини рота та викликає подразнення слизової оболонки, яке на 30-ту добу має ознаки дистрофії епітеліальної пластинки, характеризується збільшенням товщини рогового шару за рахунок гіпертрофії, що свідчить про наявність гіперкератозу. Нами встановлено, що в експериментальній групі на 30-ту добу спостерігається збільшення товщини всього епітеліального пласта, явища гіпер- і дискератозу; у власній пластинці слизової оболонки – явища повнокрів'я, збільшення лімфоцитів, нейтрофілних та еозинофілних лейкоцитів, зростає відносна кількість сполучної тканини, що можна розцінити як прояв компенсаторно-приспосовної реакції у відповідь на дію мономера. Експериментальними дослідженнями впродовж 30 діб встановлено, що внаслідок дії мономера базисної акрилової пластмаси «Фторакс» в підслизовій основі твердого піднебіння сумарний об'єм слинних залоз істотно не відрізняється від аналогічного показника в інтактній групі. Оскільки середній рекомендований термін користування повними знімними пластинковими протезами становить 3-5 років, тому вважали за необхідне продовжити експеримент і дослідити вплив мономера базисної акрилової пластмаси «Фторакс» на стан та структурну організацію слинних залоз твердого піднебіння білих щурів через 3, 6 та 9 місяців, що дасть змогу в подальшому екстраполувати отримані результати на організм людини.

Ключові слова: слинні залози, тверде піднебіння, слизова оболонка, мономер акрилової пластмаси.

Стаття надійшла 15.05.2019 р.

изучить в эксперименте влияние мономера базисной акриловой пластмассы «Фторакс» на состояние и структурную организацию слюнных желез твердого неба белых крыс. Полученные нами в эксперименте данные указывают, что мономер нарушает гомеостаз полости рта и вызывает раздражение слизистой оболочки, которое на 30-е сутки имеет признаки дистрофии эпителиальной пластинки, характеризуется увеличением толщины рогового слоя за счет гипертрофии, что свидетельствует о наличии гиперкератоза. Нами установлено, что в экспериментальной группе на 30-е сутки наблюдается увеличение толщины всего эпителиального пласта, явления гипер- и дискератоза; в собственной пластинке слизистой оболочки – явления полнокровия, увеличение лимфоцитов, нейтрофильных и эозинофильных лейкоцитов, растет относительное количество соединительной ткани, что можно расценить как проявление компенсаторно-приспособительной реакции в ответ на действие мономера. Экспериментальными исследованиями в течении 30 суток встановлено, что всесторонне действие мономера базисной акрилової пластмаси «Фторакс» в подслизистой основе твердого неба суммарный объем слюнных желез существенно не отличается от такого же показателя в интактной группе. Поскольку средний рекомендуемый срок пользования полными съёмными пластинчатыми протезами составляет 3-5 лет, мы считали важным продолжить эксперимент и исследовать влияние мономера базисной акрилової пластмаси «Фторакс» на состояние и структурную организацию слюнных желез твердого неба белых крыс через 3, 6 та 9 месяцев, что позволит в дальнейшем экстраполировать полученные результаты на организм человека.

Ключевые слова: слюнные железы, твердое небо, слизистая оболочка, мономер акрилової пластмаси.

Рецензент Єрошенко Г.А.

DOI 10.26724/2079-8334-2020-2-72-220-224

UDK 611.623.013

O.V. Tsyhykalo, I.Yu. Oliinyk, L.A. Andrushchak, I.V. Halysh, D.B. Stolyar
HSEE «Bukovinian State Medical University», Chernivtsi

MORPHOGENESIS FEATURES OF THE URETEROPELVIC JUNCTION IN HUMAN FETUSES AND NEWBORNS

e-mail: tsyhykalo@icloud.com

The purpose of the study was to find out the features of the ureteropelvic junction structure in the fetal period of ontogeny and in newborns, and to determine the critical periods of its morphogenesis. The study was performed on 67 human fetal specimens with 160.0-500.0 mm of parietococcygeal length (PCL) (4th-10th months of prenatal development). A set of morphological study methods was applied, which included anthropometry, morphometry, injection of vessels with their subsequent radiography and preparation, microscopy, graphic and three-dimensional computer reconstruction, statistical analysis. It is established that the size of the ureteropelvic junction in the early period of ontogeny increases asynchronously: during the 4th month its length increases, during the 7th month and in newborns its diameter grows. From the 4th month of intrauterine development up to the newborn period the ureteropelvic junction's diameter increases from 0.95 ± 0.25 mm to 2.2 ± 0.25 mm. At the beginning of the fetal period (4-5 months), the ureteropelvic junctions are determined at the level of the intervertebral interval between II and III lumbar vertebrae. During the second half of the fetal period, its asymmetrical shift occurs: to the left - to level II, and to the right - to level III of the lumbar vertebrae. In the perinatal period of ontogenesis, close anatomical correlations of the ureteropelvic junction with the renal vessels are determined - its anterior surface is crossed by 2-4 branches of the renal artery and 2-3 branches of the renal vein.

Key words: ureteropelvic junction, anatomy, fetus, newborn.

The study is a fragment of the research project "Morphogenesis regularities and structural-functional features of tissues and organs in human ontogenesis", state registration No. 0116U002938.

The incidence of congenital pathology of the urinary system increases annually, which is also explained by the improvement of antenatal diagnosis [3]. In the structure of urological care, special attention is paid to the ureteropelvic segment (UPS) [15]. Pathological changes of the UPS lead to urodynamic disorders, dilatation of the pelvicalyceal system of kidney (PCSK) with the subsequent development of pyelectasia, hydronephrosis, pyelonephritis, nephrolithiasis, vasorenal hypertension. The degree of disturbance of the anatomic permeability of the UPS is determined by changes in the volume and

time characteristics of filling and emptying the renal pelvis [12]. Development of microsurgical technologies in the extrarenal urinary tract and methods of early medical diagnostic imaging requires a detailed analysis of UPS anatomy. Therefore, a comprehensive study of the structural features of UPS in dynamics of prenatal human development is the relevant and timely direction of morphological investigation of age-specific, variant and constitutional anatomy of the upper urinary tract.

The purpose of the study was to find out the structural features of the UPS in the fetal period of ontogenesis and in human newborns, to identify the critical periods of its morphogenesis.

Materials and methods. The study was performed on 67 preparations of human fetuses 160,0-500,0 mm of parietal-coccygeal length (4-10th month of prenatal development). A complex of methods of morphological investigation has been used, which included anthropometry, morphometry, vascular injection followed by radiography and preparation, microscopy, graphics and three-dimensional computer reconstructions, statistical analysis.

The study was conducted following the main bioethics regularities of the European Convention on Human Rights and Biomedicine (04.04.1997), the Declaration of Helsinki developed by the World Medical Association as a statement of ethical principles for medical research involving human subjects, including research on identifiable human material and data (1964-2008), and the Order of the Ministry of Health of Ukraine № 690 dated 23.09.2009, № 616 dated 03.08.2012 and according to guidelines "The order of removal of biological objects from the dead, the bodies of which are subject to forensic examination and pathoanatomical research, for scientific purposes" [1].

Morphometric data were statistically processed using nonparametric methods of evaluation of the results obtained [8], and by means of the licensed version of "StatPlus 2005 Professional 3.5.3" program (AnalystSoft, Ukraine). The distribution of signs by every obtained variation series, mean values on every sign, standard deviations was assessed. Reliability of differences between independent values was determined by means of Mann-Whitney U-criterion.

Results of the study and their discussion. It is established that at the beginning of the fetal period (4th month of intrauterine development), ureteropelvic junction is a curved segment of the proximal part of the ureter at the border with the funnel-shaped narrowing of the renal pelvis (fig. 1).

Bypassing and repeating the relief of the medial margin of the kidney, the UPS forms a minor medially directed arch. It turns downwards and slightly ventrally at an angle of 80° (to the right) and 85° (to the left).

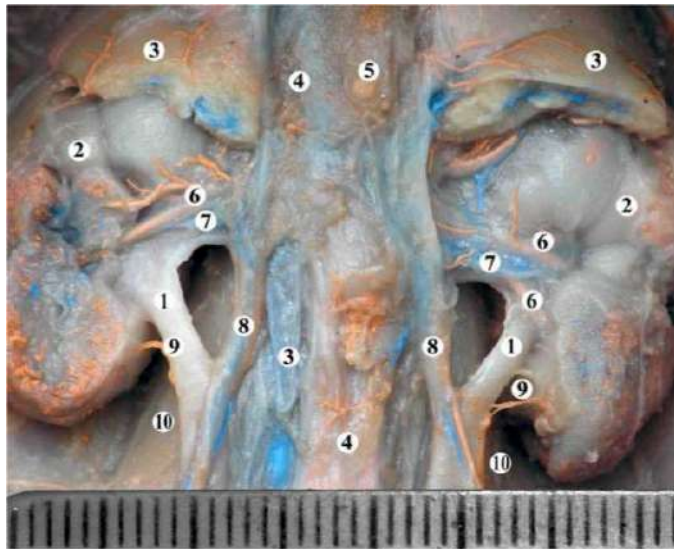


Fig. 1. Organs of the retroperitoneal space of the male fetus 235.0 mm of PCL. The arteries are filled with a mixture of red lead, veins - barium and blue ink. Macrospecimen. Magn. x3: 1 - ureteropelvic segment; 2 - kidney; 3 - adrenal glands; 4 - inferior vena cava; 5 - aorta; 6 - renal arteries; 7 - renal veins; 8 - testicular vessels; 9 - arterial branch to the ureter from the capsular artery; 10 - psoas major muscles.

convex to the medial side. The right UPS locates immediate laterally to the inferior vena cava, the left UPS is adjacent to the aorta. Ventral to the UPS at the level of their exit from the medial edge of the kidneys pass the testicular (ovarian) vessels.

Ventral to the intestinal peritoneum, which lays the posterior wall of the abdominal cavity, the loops of the intestine are located. The caecum with the appendix is lateral to the right UPS (at the level of the lower end of the right kidney), the descending colon is lateral to the left UPS and ureter (to the level of

Features of UPS holotomy are determined by the peculiarities of the structure and topography of the kidneys – its location, variants of the structure of its hilus, renal vessels, etc., so any anatomical variability of the kidneys and vessels of the retroperitoneal space (abnormal renal vessels, nephroptosis) will certainly affect the topography of UPS and can cause birth defects and violations outflow of urine.

The close anatomical relations of the UPS with the abdominal organs are one of the factors that determine its shape. UPS are slightly flattened in the anterior-posterior direction. At an early fetal period, its shape is round, and at the end of the prenatal period of intrauterine development, it becomes oval. The UPS and the abdominal portion of the ureter are located on the psoas major muscles, intersecting them craniocaudally and laterally. The UPS forms an arch

its intersection with the iliac vessels). Due to the fact that the ascending colon is located on the anterior surface of the right kidney and the descending one on the lateral edge of the left kidney, the first one is closer to the right UPS than the second one to the left one. The sigmoid colon crosses the left ureter above or below the point of intersection with the iliac vessels and then rises superiorly medially of it to the lower end of the left kidney. Then it turns down and, continuing into the rectum, passes between the ureter. Loops of the small intestine lie along the ureters, more ventral to them.

In the fetal period of human development, the upper end of the right kidney is located at the level of the 12th thoracic – 1st lumbar vertebrae, the upper end of the left kidney corresponds to the level of the 12th thoracic vertebra. The lower end of both kidneys is determined at the level of 3rd or 4th lumbar vertebrae. The left kidney is above the right one on the height of one vertebra or half of it.

The peculiarities of the temporal dynamics of the morphometric parameters of the kidneys are interrelated with changes in the spatial structure of the renal hilus and, consequently, of the renal vessel's syntopy with the renal pelvis and UPS. We found two variants of the renal hilus shape. Their ratio during the fetal period of intrauterine development is variable - until the 6th month the open form of the kidney hilus is dominated (they are shallow, open, the kidney vessels are evenly distributed in them).

At the end of the 7th – beginning the 8th months (fig. 2), most specimens (67%) determine the compact shape of the kidney hilus (the kidney vessels on all sides are covered by kidney lobes and concentrated in their center). It is probable that close syntopy of the renal pelvis and UPS with the renal vessels in case of the compact form of the renal hilus may be an anatomical precondition for the violation of urodynamics under the conditions of renal vascular branching or the existence of an abnormal vessel in the area of the renal hilus. There is a possibility of compression of the UPS with an additional lower renal artery, which can pass to the kidney among the components of its pedicle. Such cases may be a morphological reason for hydronephrosis, megalocalyx, pyelectasis, vasorenal hypertension, pyelonephritis, nephrolithiasis, or bed sore of the anterior wall of the UPS and renal pelvis.

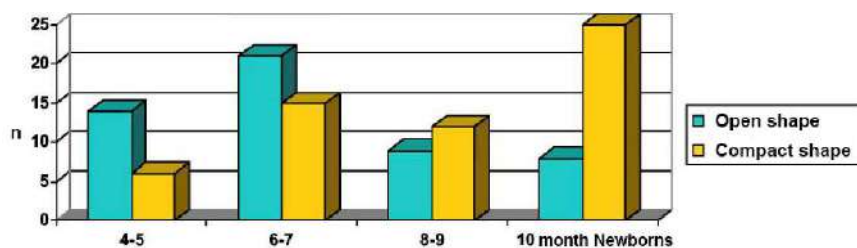


Fig. 2. The ratio of the shape of the kidney hilus in the fetus and newborn.

and are placed on the medial surface of the kidney. Such topographic-anatomical changes give the UPS a slight ventral bend and, in our opinion, are more favorable in view of the functioning of the UPS and PCSK, since they significantly reduce the probability of vasorenal conflicts and their adverse effects on the passage of urine at the level of the proximal cystoid.

The length of UPS increases intensely during the 4th and 6th months and at the end of the prenatal period of intrauterine development. The rates slow down during the 5th and 7-9th months (fig. 3). However, accelerated growth of UPS diameter is observed at 6-7th months of development and in newborns, and deceleration of this measure - at 4th and 8-9th months. Starting from the 4th month of intrauterine development to the period of the newborn period the diameter of the UPS increases from 0.95 ± 0.25 mm to 2.2 ± 0.25 mm.

Thus, the length and diameter of the UPS increase irregularly, which can be explained by the dynamic of intensive processes of its formation at the beginning of the fetal period of ontogenesis, at the

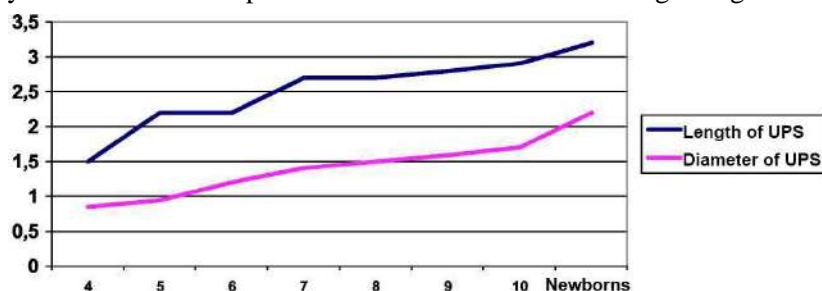


Fig. 3. Dynamics of size (mm) of the UPS in fetuses and newborns.

end of the 6th - at the beginning of the 7th month of intrauterine development, and in newborns. It is worth emphasizing that that in newborns, in contrast to the indicated critical periods in the fetuses, the UPS diameter predominantly increases.

In the specimens of fetuses and newborns, UPS is slightly

compressed in the anteroposterior direction, which makes the shape of their cross-section nearer to the oval.

The study of UPS skeletopy shows that at the beginning of the fetal period of human development (4-5th months) the right and left UPS are located almost at the same level relative to the spine - approximately at the level of the interval between the 2nd and 3rd lumbar vertebrae, but starting from the 6th month, the UPS on the left "rise" to the level of the middle third of the 2nd lumbar vertebra, and the right, on the contrary, "lower" to the middle third of the 3rd lumbar vertebra. Such skeletopy generally remains until the birth.

Syntopy of UPS with renal vessels from right and left is almost the same, during the prenatal ontogenesis does not change significantly. Ventral to the UPS in the posterior direction, the renal artery is divided into 2-4 branches, and then the renal vein is represented by 2-3 vessels. The renal vein is located anterior to the UPS and below the branches of the renal artery. The relative location of the elements of the kidney pedicle outside the kidney hilus is as follows: above is the renal artery, in front of it and slightly below - the vein and behind - the renal pelvis and UPS. There is no such pattern in the kidney hilus: venous vessels after leaving it parenchyma surrounds the corresponding artery on all sides. The vessels pass both in front and behind the renal pelvis, covering it. Identified variants of renal vascular topography and anomalous location of them relative to UPS can lead to congenital renal pathology.

In contrast to the traditional methods of presenting the results of anatomical research, we studied the morphogenesis of UPS comprehensively during the fetal period of human ontogenesis. Such approach takes a possibility to trace in time dynamics how changes in the structure, shape, and size of the UPS affects the syntopy of adjacent organs and structures.

During the fetal period of human ontogenesis, processes of formation of the topography of the urinary system occur. Changes in topography, in particular, skeletal topography and syntopy of UPS with adjacent structures, are treated in much identically by researchers of this issue [7, 13], except for the description of variants and congenital anomalies. We almost always observed an intra-renal type of UPS structure that matches the data of [6], which is surrounded in kidney hilus with cellular tissue, which connects with the renal and continues distally into the periureteral tissue. In our opinion, these cellular spaces play a significant protective and supportive function for upper urinary tract.

Changes in skeletopy of the proximal part of the UPS during intrauterine development result in the establishment of neonatal placement of the right UPS at the level of the upper edge of the I lumbar vertebra, at an angle of 60° to the renal pelvis, the left – at the level of the XII thoracic vertebra at an angle of 40°. These data are broadly consistent with information on the topography of the UPS in fetuses and newborns [4, 9].

Syntopy of UPS with renal vessels in fetuses and newborns is a topical issue of anatomical research focused on the needs of modern surgical technologies [10, 12]. Ventral to the UPS, in the posterior direction, is the renal artery divided into 2-4 branches, and then the renal vein is represented by 2-3 branches. This data does not generally contradict information reported by other researchers [14]. Among the variants of the structure of the UPS, features of their blood supply and the relationship with the renal vessels, we observed in 2 cases an additional right renal artery. Mazengeny P. [11] cites such observations in his work.

The results obtained are not only theoretical but also of practical importance, because knowledge of the patterns of changes in the anatomy of the UPS allows to obtain data about the time and causes of congenital abnormalities [2, 5, 7, 10], which will greatly help in the diagnosis of birth defects and in the development of new methods of their surgical treatment.

Conclusions

1. The sizes of the ureteropelvic segment in the fetal period of ontogenesis increase asynchronously: during the 4th month its length increases more intensively, during the 7th month and in the newborns - the diameter.

2. At the beginning of the fetal period (4-5 months), the ureteropelvic segment are determined at the level of the intervertebral disc between the II and III lumbar vertebrae. During the second half of the fetal period, its asymmetric displacement occurs: to the left of the level II, and to the right to the level III of the lumbar vertebrae.

3. In the perinatal period of ontogenesis, close anatomical relationship between the ureteropelvic segment and the renal vessels is determined - 2-4 branches of the renal artery and 2-3 branches of the renal vein are crossed by its anterior surface.

References

1. Mishalov VD, Voichenko VV, Malysheva TA, Dibrova VA, Kuzyk PV, Yurchenko VT. Poriadok vyluchennia biolohichnykh ob'ektiv vid pomerlykh, tila yakykh pidlihaiut sudovo-medychniy ekspertyzi i patoloanatomichnomu doslidzhenniu, dlia

- naukovykh tsilei: metodychni rekomendatsii. Osvita Ukrainy: spetsvypusk hazety. Kyiv: Pedahohichna presa. 2018; 2(62):3–13. [in Ukrainian]
2. Obukhov NS, Voronina EA, Danilyuk SA. Prenatalnaya diagnostika i postnatalnaya verifikatsiya obstruktyvnykh uropatiy u detey pervogo goda zhizni. Vestnik Uralskoy meditsinskoy akademicheskoy nauki. 2016; (2): 24-9. [in Russian]
 3. Pidmurniak OO. Efektyvnist riznykh instrumentalnykh doslidzhen dlia diahnozyky ta prohnozu perebihu urazhen nyrok. Bukovynskiy medychniy visnyk. 2015; 19(2):152-6. [in Ukrainian]
 4. Protsak TV, Byndyu MD. Anomaliyi rozvytku nyrok. Pivdenoukrayinskyy medychnyy naukovyy zhurnal. 2017; 16(16): 77-9. [in Ukrainian]
 5. Spakhi OV, Kokorkin OD, Pakholchuk OP. Analiz osnovnykh chynnykiv ryzyku rozvytku vrodzhenykh vad sechovoyi systemy u ditey. Neonatolohiya, khirurhiya ta perynatalna medytsyna. 2016; 6(1): 38-41. [in Ukrainian]
 6. Stabredov AV. Izmeneniye parametrov stenki pochechnoy lokhanki i plodov y novorozhdennykh cheloveka. Astrakhanskiy meditsinskiy zhurnal. 2011; 6(2): 264-5. [in Russian]
 7. Berendt AM, Wójtowicz-Marzec M. Prenatal diagnosis of urinary track defects. Journal of Education, Health and Sport. 2019; 9(6):275-88.
 8. Indrayan A, Malhotra RK. Medical biostatistics. Chapman and Hall/CRC. 2017. 1032 p.
 8. Johnson KE. Anatomy and embryology of the urinary tract. Clinical Pediatric Nephrology. 2016. 19-32.
 9. Maffi M, Lima M. Congenital Ureteropelvic Junction Obstruction. Neonatal Surgery. Springer; 2019. 515-25.
 10. Mazengeny P. Multiple variations of the renal and testicular vessels: possible embryological basis and clinical importance. Surgical and radiologic Anatomy. 2016; 38(6): 729-33.
 11. Pan P. Micro anatomy of pelvi ureteric junction and its changes in hydronephrosis. International Journal of Current Research. 2017; 9(2):32-8.
 12. Reddy PR. Congenital renal abnormalities in fetuses: a study in a teaching institute Pabbati Raji Reddy. Indian Journal of Clinical Anatomy and Physiology. 2017; 4(4): 465-7.
 13. Rocco F, Cozzi LA, Cozzi G. Study of the renal segmental arterial anatomy with contrast-enhanced multi-detector computed tomography. Surgical and Radiologic Anatomy. 2015; 37(5): 517-26.
 14. Stringer MD, Yassaie S. "Is the pelviureteric junction an anatomical entity?". Journal of pediatric urology. 2013; 9(2):123-8.

Реферат

ОСОБЛИВОСТІ МОРФОГЕНЕЗУ МИСКОВО-СЕЧОВІДНОГО СЕГМЕНТА У ПЛОДІВ ТА НОВОНАРОДЖЕНИХ ЛЮДИНИ

Цигикало О.В., Олійник І.Ю., Андрушак Л.А., Галиш І.В., Столяр Д.Б.

Метою дослідження було з'ясувати особливості будови мисково-сечовідного сегменту у плодovому періоді онтогенезу та в новонароджених людини, визначити критичні періоди його морфогенезу. Дослідження виконано на 67 препаратах плодів людини 160,0-500,0 мм тім'яно-куприкової довжини (ТКД) (4-10-й місяці пренатального розвитку). Застосовано комплекс методів морфологічного дослідження, який включав антропометрію, морфометрію, ін'єкцію судин з наступною рентгенографією та препаруванням, мікроскопію, графічне та тривимірне комп'ютерне реконструювання, статистичний аналіз. Встановлено, що Розміри мисково-сечовідного сегмента в ранньому періоді онтогенезу збільшуються асинхронно: впродовж 4-го місяця інтенсивніше зростає його довжина, впродовж 7-го місяці та в новонароджених – діаметр. Від 4-го місяця внутрішньоутробного розвитку до періоду новонародженості діаметр мисково-сечовідного звуження зростає від $0,95 \pm 0,25$ мм до $2,2 \pm 0,25$ мм. На початку плодovого періоду (4-5 місяці) мисково-сечовідні сегменти визначаються на рівні міжхребцевого проміжку між II і III поперековими хребцями. Упродовж другої половини плодovого періоду відбувається його асиметричне зміщення: зліва – до рівня II, а справа – до рівня III поперекових хребців. У перинатальному періоді онтогенезу визначаються тісні анатомічні взаємовідношення мисково-сечовідного сегмента з нирковими судинами – його передню поверхню перетинають 2-4 гілочки ниркової артерії та 2-3 гілочки ниркової вени.

Ключові слова: мисково-сечовідний сегмент, анатомія, плід, новонароджений.

Стаття надійшла 20.05.2019 р.

ОСОБЕННОСТИ МОРФОГЕНЕЗА ЛОХАНОЧНО-МОЧЕТОЧНИКОВОГО СЕГМЕНТА У ПЛОДОВ И НОВОРОЖДЕННЫХ ЧЕЛОВЕКА

Цигикало А.В., Олійник І.Ю., Андрушак Л.А., Галиш І.В., Столяр Д.Б.

Метою дослідження було з'ясувати особливості будови мисково-сечовідного сегменту у плодovому періоді онтогенезу та в новонароджених людини, визначити критичні періоди його морфогенезу. Дослідження виконано на 67 препаратах плодів людини 160,0-500,0 мм тім'яно-куприкової довжини (ТКД) (4-10-й місяці пренатального розвитку). Застосовано комплекс методів морфологічного дослідження, який включав антропометрію, морфометрію, ін'єкцію судин з наступною рентгенографією та препаруванням, мікроскопію, графічне та тривимірне комп'ютерне реконструювання, статистичний аналіз. Встановлено, що Розміри мисково-сечовідного сегмента в ранньому періоді онтогенезу збільшуються асинхронно: впродовж 4-го місяця інтенсивніше зростає його довжина, впродовж 7-го місяці та в новонароджених – діаметр. Від 4-го місяця внутрішньоутробного розвитку до періоду новонародженості діаметр мисково-сечовідного звуження зростає від $0,95 \pm 0,25$ мм до $2,2 \pm 0,25$ мм. На початку плодovого періоду (4-5 місяці) мисково-сечовідні сегменти визначаються на рівні міжхребцевого проміжку між II і III поперековими хребцями. Упродовж другої половини плодovого періоду відбувається його асиметричне зміщення: зліва – до рівня II, а справа – до рівня III поперекових хребців. У перинатальному періоді онтогенезу визначаються тісні анатомічні взаємовідношення мисково-сечовідного сегмента з нирковими судинами – його передню поверхню перетинають 2-4 гілочки ниркової артерії та 2-3 гілочки ниркової вени.

Ключові слова: мисково-сечовідний сегмент, анатомія, плід, новонароджений.

Рецензент Єрошенко Г.А.