



# НЕОНАТОЛОГІЯ, ХІРУРГІЯ ТА ПЕРИНАТАЛЬНА МЕДИЦИНА

ISSN 2226-1230 (PRINT)  
ISSN 2413-4260 (ONLINE)

Щоквартальний медичний науково-практичний журнал  
Видається з 2011 р.

Свідоцтво про державну реєстрацію серія KB №18106-6906 від 2.09.2011 р.  
Ідентифікатор медіа R30-02791 (Витяг з Реєстру суб'єктів у сфері медіа-реєстрів Національної ради України з питань телебачення і радіомовлення від 07.03.2024 № 690)

Засновники: Буковинський державний медичний університет  
Всеукраїнська громадська організація «Асоціація неонатологів України»

Відповідно до «Переліку наукових фахових видань України, в яких можуть публікуватися результати дисертаційних робіт на здобуття наукових ступенів доктора наук, кандидата наук та ступеня доктора філософії (відповідно до Порядку формування Переліку наукових фахових видань України, затвердженого наказом МОН України від 15 січня 2018 року № 32, зареєстрованого в Мін'юсті України 06 лютого 2018 року за № 148/21600):  
- Наказом Міністерства освіти і науки України від 17.03.2020 року № 409, зареєстрованим у Міністерстві юстиції України 06.02.2018 року за № 148/21600, видання внесено до Переліку наукових фахових видань України, в яких можуть публікуватися результати дисертаційних робіт на здобуття наукових ступенів доктора наук, кандидата наук та ступеня доктора філософії, Категорія «Б».  
- Наказом Міністерства освіти і науки України від 23.08.2023 року № 1035 видання перенесене з Категорії «Б» до Категорії «А».

Журнал включений у каталоги та наукометричні бази: Національна бібліотека ім. В.І. Вернадського (National Library of Ukraine), «Українська науково-освітня телекомунікаційна мережа URAN (Open Journal Systems), CrossRef, WorldCat, Google Akademi, Index Copernicus, BASE, DOAJ, Scilit, Scopus, EBSCO.

## NEONATOLOGY, SURGERY AND PERINATAL MEDICINE medical scientific journal

Key title: Neonatologîa, hîrurgiã ta perinatal'na medicina (Onl ine)  
Abbreviated key title: Neonatol. hîr . perinat. med. (Online)

### ГОЛОВНИЙ РЕДАКТОР

**Бойчук Тарас Миколайович** – д.мед.н., професор, професор кафедри гістології, цитології та ембріології Буковинського державного медичного університету, Академік Академії наук вищої школи України, Заслужений діяч науки і техніки України; спеціальність «Патологічна фізіологія» (м.Чернівці, Україна)

### ШЕФ-РЕДАКТОР

**Знаменська Тетяна Костянтинівна** – член-кореспондент НАМН України, д.мед.н., професор, заступник директора з перинатальної медицини ДУ «Інститут педіатрії, акушерства і гінекології імені академіка О. М. Лук'янової НАМН України», Президент Всеукраїнської громадської організації «Асоціація неонатологів України», Заслужений лікар України; спеціальність «Неонатологія» (м. Київ, Україна)

### РЕДАКЦІЙНА РАДА

#### Заступники головного редактора:

**Годованець Юлія Дмитрівна** – д.мед.н., професор, професор кафедри педіатрії, неонатології та перинатальної медицини Буковинського державного медичного університету; спеціальність «Неонатологія» (м. Чернівці, Україна)

**Юзько Олександр Михайлович** – д.мед.н., професор, завідувач кафедри акушерства та гінекології Буковинського державного медичного університету; спеціальність «Акушерство та гінекологія» (м. Чернівці, Україна)

**Горбатюк Ольга Михайлівна** – д.мед.н., професор, професор кафедри хірургії, ортопедії та травматології Національного університету охорони здоров'я України імені П.Л. Шупика; спеціальність «Дитяча хірургія» (м. Київ, Україна)

#### Наукові консультанти:

**Добрянський Д.О.** – д.мед.н., професор, професор кафедри педіатрії Львівського національного медичного університету імені Данила Галицького; спеціальність «Неонатологія» (м. Львів, Україна)

**Гречанина О.Я.** – член-кореспондент НАМН України, д.мед.н., професор, директор Українського інституту клінічної генетики ВДНЗ «Харківський державний медичний університет МОЗ України»; спеціальність «Медична генетика» (м. Харків, Україна)

**Дронова В.Л.** – д.мед.н., професор, перший заступник директора з науково-організаційної роботи ДУ «Інститут педіатрії, акушерства і гінекології імені академіка О. М. Лук'янової НАМН України», керівник відділення оперативної гінекології; спеціальність «Акушерство та гінекологія» (м. Київ, Україна)

**Похилько В.І.** – д.мед.н., професор, проректор з науково-педагогічної та виховної роботи, професор кафедри педіатрії №1 з пропедевтикою та неонатологією Полтавського державного медичного університету; спеціальність «Дитяча анестезіологія» (м. Полтава, Україна)

**Нечитайло Ю.М.** – д.мед.н., професор, завідувач кафедри педіатрії, неонатології та перинатальної медицини Буковинського державного медичного університету; спеціальність «Педіатрія» (м. Чернівці, Україна)

**Македонський І.О.** – д.мед.н., професор, директор Медичного центру матері та дитини ім. Руднева, професор кафедри клінічної лабораторної діагностики Дніпропетровського національного університету імені О.Гончара МОН України; спеціальність «Дитяча хірургія» (м. Дніпро, Україна)

**Деньга О.В.** – д.мед.н., професор, завідувач відділу епідеміології та профілактики основних стоматологічних захворювань, стоматології дитячого віку та ортодонції ДУ «Інститут стоматології та щелепно-лицевої хірургії НАМН України»; спеціальність «Стоматологія» (м. Одеса, Україна)

**Владимиров О.А.** – д.мед.н., професор, завідувач кафедри реабілітаційної медицини, фізичної терапії і спортивної медицини НУОЗ України імені П.Л.Шупика (м.Київ, Україна)

**Давиденко І.С.** – д.мед.н., професор, завідувач кафедри патологічної анатомії Буковинського державного медичного університету, дійсний член Міжнародної Академії Патології; спеціальність «Патологічна анатомія» (м.Чернівці, Україна)

#### Наукові редактори розділів журналу:

**Неонатологія** – Клименко Т.М., д.мед.н., професор, завідувач кафедри педіатрії №3 та неонатології Харківського національного медичного університету (м. Харків, Україна)

**Медична генетика** – Горовенко Н.Г., член-кореспондент НАМН України, д.мед.н., професор, завідувач кафедри медичної та лабораторної генетики Національного університету охорони здоров'я України імені П. Л. Шупика. (м. Київ, Україна)

**Дитяча хірургія** – Лосев О.О., д.мед.н., професор, завідувач кафедри дитячої хірургії Одеського Національного медичного університету (м. Одеса, Україна)

**Педіатрія** – Сорокман Т.В., д.мед.н., професор, декан медичного факультету №4, професор кафедри педіатрії та медичної генетики Буковинського державного медичного університету (м. Чернівці, Україна).

**Акушерство та гінекологія** – Андрієць О.А., д.мед.н., професор, професор кафедри акушерства та гінекології Буковинського державного медичного університету (м. Чернівці, Україна)

**Стоматологія** – Савічук Н.О., д.мед.н., професор, проректор з наукової роботи, професор кафедри стоматології дитячого віку Національного університету охорони здоров'я України імені П. Л. Шупика (м.Київ, Україна)

**Фізична та реабілітаційна медицина** – Поляńska О.С., д.мед.н., професор, професор кафедри внутрішньої медицини, фізичної реабілітації та спортивної медицини Буковинського державного медичного університету (м.Чернівці, Україна)

**Патологія** – Ткачук С.С., д.мед.н., професор, завідувачка кафедри фізіології ім. Я.Д.Кіршенблата Буковинського державного медичного університету (м.Чернівці, Україна)

#### Відповідальний редактор журналу «Неонатологія, хірургія та перинатальна медицина»

**Бабінцева А.Г.** – д.мед.н., професор, професор кафедри педіатрії, неонатології та перинатальної медицини Буковинського державного медичного університету (м. Чернівці, Україна)

#### Відповідальний редактор електронної версії журналу в системі Open Journal Systems (OJS):

**Годованець О.С.** – к.мед.н., доцент, доцент кафедри педіатрії, неонатології та перинатальної медицини Буковинського державного медичного університету (м. Чернівці, Україна)

## РЕДАКЦІЙНА КОЛЕГІЯ:

### НЕОНАТОЛОГІЯ:

Амбалаванан Н. (м. Бірмінгем, США)  
Батман Ю.А. (м. Київ, Україна)  
Воробйова О.В. (м. Київ, Україна)  
Дессі А. (м. Кальярі, Італія)  
Ковальова О.М. (м. Полтава, Україна)  
Курліна Т.В. (м. Київ, Україна)  
Куртяну А.М. (м. Кишинів, Молдова)  
Мавропуло Т.К. (м. Дніпро, Україна)  
Мазманян П.А. (м. Єреван, Вірменія)  
Павлишин Г.А. (м. Тернопіль, Україна)  
Полін Р. (м. Нью-Йорк, США)  
Похилько В.І. (м. Полтава, Україна)  
Редько І.І. (м. Запоріжжя, Україна)  
Рейтерер Ф. (м. Грац, Австрія)  
Ріга О.О. (м. Харків, Україна)  
Кісельова М.М. (м. Львів, Україна)  
Нікуліна Л.І. (м. Київ, Україна)  
Шунько Є.С. (м. Київ, Україна)  
Яблонь О.С. (м. Вінниця, Україна)

### ДИТЯЧА ХІРУРГІЯ:

Бабуч С.І. (м. Кишинів, Молдова)  
Боднар О.Б. (м. Чернівці, Україна)  
Бензар І.М. (м. Київ, Україна)  
Власов О.О. (м. Дніпро, Україна)  
Гулів Ч.Б. (м. Баку, Азербайджан)  
Дмитряков В.О. (м. Запоріжжя, Україна)  
Коноплицький В.С. (м. Вінниця, Україна)  
Левицька С.А. (м. Чернівці, Україна)  
Мельниченко М.Г. (м. Одеса, Україна)  
Микиєв К.М. (м. Бишкек, Киргизстан)  
Наконечний А.Й. (м. Львів, Україна)  
Пругула В.П. (м. Київ, Україна)  
Руденко О.Є. (м. Київ, Україна)  
Савицька Е. (м. Варшава, Польща)  
Сокольник С.О. (м. Чернівці, Україна)  
Спатару Р.І. (м. Бухарест, Румунія)  
Фофанов О.Д. (м. Івано-Франківськ, Україна)  
Хамраєв А.Ж. (м. Ташкент, Узбекистан)

### АКУШЕРСТВО ТА ГІНЕКОЛОГІЯ:

Абрамян Р.А. (м. Єреван, Вірменія)  
Багірова Х.Ф. (м. Баку, Азербайджан)  
Бойчук А.В. (м. Тернопіль, Україна)  
Геряк С.М. (м. Тернопіль, Україна)  
Гнатко О.П. (м. Київ, Україна)  
Громова А.М. (м. Полтава, Україна)  
Дубоссарська З.М. (м. Дніпро, Україна)  
Каліновська І.В. (м. Чернівці, Україна)  
Кравченко О.В. (м. Чернівці, Україна)  
Лазуренко В.В. (м. Харків, Україна)  
Ліхачов В.К. (м. Полтава, Україна)  
Макачук О.М. (м. Івано-Франківськ, Україна)  
Маркін Л.Б. (м. Львів, Україна)  
Назаренко Л.Г. (м. Харків, Україна)  
Лонгфорд Н.Т. (м. Лондон, Великобританія)  
Окоєв Г.Г. (м. Єреван, Вірменія)  
Пирогова В.І. (м. Львів, Україна)  
Потапов В.О. (м. Дніпро, Україна)  
Резніченко Г.І. (м. Запоріжжя, Україна)  
Щербина М.О. (м. Харків, Україна)

### ПЕДІАТРІЯ:

Аряєв М.Л. (м. Одеса, Україна)  
Безрук В.В. (м. Чернівці, Україна)  
Бойченко А.Д. (м. Харків, Україна)  
Боконбаєва С.Д. (м. Бишкек, Киргизія)  
Вакулєнко Л.І. (м. Дніпро, Україна)  
Гончарь М.О. (м. Харків, Україна)  
Денисова М.Ф. (м. Київ, Україна)  
Іванько О.Г. (м. Запоріжжя, Україна)  
Квашніна Л.В. (м. Київ, Україна)  
Ковтюк Н.І. (м. Чернівці, Україна)  
Котова Н.В. (м. Одеса, Україна)  
Кирилова Л.Г. (м. Київ, Україна)  
Кривопустов С.П. (м. Київ, Україна)  
Крючко Т.О. (м. Полтава, Україна)

Марушко Т.В. (м. Київ, Україна)  
Починок Т.В. (м. Київ, Україна)  
Ралі І.І. (м. Кишинів, Молдова)  
Сенаторова Г.С. (м. Харків, Україна)  
Сміян І.С. (м. Тернопіль, Україна)  
Сокольник С.В. (м. Чернівці, Україна)  
Токарчук Н.І. (м. Вінниця, Україна)  
Шадрін О.Г. (м. Київ, Україна)  
Ященко Ю.Б. (м. Київ, Україна)

### МЕДИЧНА ГЕНЕТИКА:

Веропотвелян М.П. (м. Кривий Ріг, Україна)  
Галаган В.Д. (м. Київ, Україна)  
Гнатейко О.З. (м. Львів, Україна)  
Ластівка І.В. (м. Чернівці, Україна)

### СТОМАТОЛОГІЯ:

Бамбуляк А.В. (м. Чернівці, Україна)  
Годованець О.І. (м. Чернівці, Україна)  
Кузняк Н.Б. (м. Чернівці, Україна)  
Мірчук Б.М. (м. Львів, Україна)  
Райлян С.К. (м. Кишинів, Молдова)

### ФІЗИЧНА ТА РЕАБІЛІТАЦІЙНА МЕДИЦИНА:

Дорофєєва О.Є. (м. Київ, Україна)  
Єжова О.О. (м. Суми, Україна)  
Неханевич О.В. (м. Дніпро, Україна)  
Романчук О.П. (м. Одеса, Україна)

### ПАТОЛОГІЯ:

Заморський І.І. (м. Чернівці, Україна)  
Зяблицев С.В. (м. Київ, Україна)  
Проняєв Д.В. (м. Чернівці, Україна)  
Роговий Ю.Є. (м. Чернівці, Україна)  
Ситнікова В.О. (м. Одеса, Україна)  
Слободян О.М. (м. Чернівці, Україна)  
Степаненко О.Ю. (м. Харків, Україна)  
Цигикало О.В. (м. Чернівці, Україна)  
Марковський В.Д. (м. Харків, Україна)

Рекомендовано до друку та поширення через мережу Internet рішенням Вченої ради

Буковинського державного медичного університету

Протокол №14 від 23 травня 2024 року

## НАУКОВА РЕДАКЦІЯ ЖУРНАЛУ

Редакційно-видавничий відділ

Буковинського державного медичного університету МОЗ України

Адреса: 58002, Чернівці, площа Театральна, 2

Код ЄДРПОУ 02010971

Керівник відділу - Волошенюк Ірина Олексіївна

Контактний телефон: +38 (0372) 52-39-63

e-mail: print@bsmu.edu.ua

## ВИДАВЕЦЬ

ТОВ «Редакція журналу «Неонатологія, хірургія та перинатальна медицина»

Адреса: 04053, м. Київ, пров. Бехтерівський, 4Б, оф. 47

Код ЄДРПОУ 42656224

Директор видавництва - Кушнір Віталій Миколайович

Контактні телефони: +380673270800

e-mail: v.kushnir1111@gmail.com

Передплатний індекс: 89773.

Адреса для листування: Буковинський державний медичний університет МОЗ України, Театральна площа, 2, м. Чернівці, 58002, Україна. Заступнику головного редактора журналу "Неонатологія, хірургія та перинатальна медицина" професору Годованець Юлії Дмитрівні.

Контактний телефон: +38(050)6189959

e-mail: neonatology@bsmu.edu.ua

Офіційний web-сайт журналу: <http://neonatology.bsmu.edu.ua/>

(Українська науково-освітня телекомунікаційна мережа "URAN", проект «Наукова періодика України, в рамках некомерційного проекту PublicKnowledge Project

## Електронна версія журналу представлена:

Національна бібліотека ім. В.І.Вернадського (м. Київ, Україна), Наукова періодика України, №347,

web-сайт: <http://www.irbis-nbuv.gov.ua/>

Буковинський державний медичний університет МОЗ України (м. Чернівці, Україна),

web-сайт: [http://www.bsmu.edu.ua/uk/science/scientific\\_mags\\_bsmu/neonatal](http://www.bsmu.edu.ua/uk/science/scientific_mags_bsmu/neonatal)

Журнал розсилається згідно Державного реєстру у провідні бібліотеки,

державні установи та вищі медичні навчальні заклади України.

Публікаційна етика журналу відповідає положенням «Єдині вимоги до рукописів, що представляються в біомедичні журнали, підготовки та редагування біомедичних публікацій» Міжнародного Комітету Редакторів Медичних Журналів (International Committee of Medical Journal Editors (ICMJE) <http://www.icmje.org/>)

Редакція журналу підтримує міжнародні принципи наукових публікацій згідно рекомендацій Комітету з етики публікацій (COPE), Довіднику журналів відкритого доступу (DOAJ), Асоціації наукових видавців відкритого доступу (OASPA) та Всесвітньої асоціації медичних редакторів (WAME)



УДК: 616-055.76-056.7:575.116:612.017.2  
DOI: 10.24061/2413-4260. XIV.2.52.2024.19

WILLIAMS-BEUREN SYNDROME  
AND COMBINED PATHOLOGY  
IN MONOCHORIAL TWINS  
(LITERATURE REVIEW AND CLINICAL CASE)

I. V. Lastivka<sup>1</sup>, V. V. Antsupova<sup>2</sup>,  
A. H. Babintseva<sup>1</sup>, O. I. Yurkiv<sup>1</sup>,  
L. P. Sheiko<sup>3</sup>, L. I. Brisevac<sup>3</sup>

Bukovinian State Medical University<sup>1</sup> (Chernivtsi, Ukraine),  
Bogomolets National Medical University<sup>2</sup>,  
Shupyk National Healthcare University of Ukraine<sup>3</sup>  
(Kyiv, Ukraine)

### Summary

The widespread introduction of molecular genetic research methods into health care practice has made it possible to diagnose rare microdeletion syndromes in patients with multiple congenital malformations.

**Aim of the study** is to present the results of a literature search and demonstrate a clinical observation of Williams-Beuren syndrome in 10-month-old monochorionic twins with congenital malformations of the cardiovascular system in combination with kidney pathology and an additional spleen.

**Results.** Williams-Beuren syndrome (WBS) is a rare congenital disorder characterized by specific craniofacial dysmorphisms (elphic face) and a hoarse voice in combination with cardiovascular damage, mental retardation, musculoskeletal disorders, and hypercalcemia. WBS occurs in the population with a frequency of 1:7,500-1000 infants.

The presence of a specific phenotype is associated with a hemizygous microdeletion of the long arm of chromosome 7 at region 7q11.23. The size of the deletion varies from 1.5 to 1.8 Mb and results in the loss of several neighboring genes. The diagnosis is made syndromologically and confirmed by modern molecular cytogenetic methods. Pathologically significant WBS mutations include loss of the ELN gene and loss of neighboring genes such as LIMK1, RFC2, BAZ1B, GTF2I, STX1A, CLIP2, GTF2IRD, NCF.

Haploinsufficiency of ELN gene is the main marker of WBS and causes insufficient synthesis of elastin protein, which leads to development of pathology of heart and blood vessels (elastin arteriopathy), disorders of connective apparatus of joints, abnormalities of vocal cords and skin. LIMK1 hemizygosity is associated with impaired visual-spatial constructive cognition. Deletion of the RFC2 gene can cause growth retardation and developmental delay. Reduced intelligence can be caused by a mutation of the GTF2I gene and hypercalcemia by a mutation of the BAZ1B gene. The phenotypic manifestations of WBS are also thought to be influenced by the reduced expression of flanking intact genes.

The diagnosis, treatment, and adjustment of patients with WBS require an interdisciplinary team of specialists.

The presented clinical case demonstrates multisystem pathology in 10-month-old monochorionic dizygotic twins in whom Williams-Beuren syndrome was clinically diagnosed and confirmed by FISH: ish del (7)(q11.23q11.23)(ELN-).

**Conclusion.** To confirm the genetic component in congenital multisystem pathology, it is necessary to use modern molecular genetic diagnostic methods. Determination of genetic mutation, its size and origin is important for medical genetic counseling. Early confirmation of the WBS allows to make an individual prognosis of the child's life and development, as well as to determine in time the optimal methods of treatment and adaptation, and to advise the parents in planning the next birth of children in the family.

**Key words:** Williams-Beuren Syndrome; Congenital Malformations; Pulmonary Artery Stenosis; Supravalvular Stenosis of the Aorta; Hypercalcemia; Nephrocalcinosis; FISH-method; Elastin Gene ELN.

### Introduction

In connection with wide implementation of molecular genetic research methods in practical medicine, it became possible to diagnose rare microdeletion syndromes in patients with congenital malformations (CM) of the cardiovascular system and kidney pathology. From the genetic point of view, CM represent a heterogeneous group and can occur in the form of isolated, systemic and multiple defects of different etiology. The nosological affiliation of congenital pathology is sometimes difficult to recognize at an early age, therefore the presence of multiple congenital malformations, intrauterine hypotrophy; characteristic stigmata of dysembryogenesis are indications for examination by a geneticist. Timely diagnosis of genetic syndromes helps parents to learn about the prognosis of the disease, get a recommendation for the next pregnancy. Doctors receive information about the expediency and conditions of surgical intervention, possible complications and determine the tactics of further management of the patient [1-4].

**Aim of the study** is to present the results of a literature search and demonstrate a clinical observation of Williams-Beuren syndrome in 10-month-old monochorionic twins with congenital malformations of the cardiovascular system in combination with kidney pathology and an additional spleen.

**Definition.** Williams-Beuren syndrome (WBS; OMIM #194050) is a genetic syndrome that results from a hemizygous deletion of chromosome 7q11.23 and includes a specific phenotype: «elphic face», congenital heart defects (supravalvular aortic stenosis, stenosis of the peripheral pulmonary arteries), mental retardation, endocrine disorders (infantile hypercalcemia, hypothyroidism), dentomandibular anomalies [4-6].

**Epidemiology.** The frequency of the disease is 1:7,500-10,000 newborns in representatives of all ethnic groups and nationalities. Boys and girls are equally affected, but males are more likely to have severe heart disease, especially supravalvular aortic stenosis [4, 7, 8].

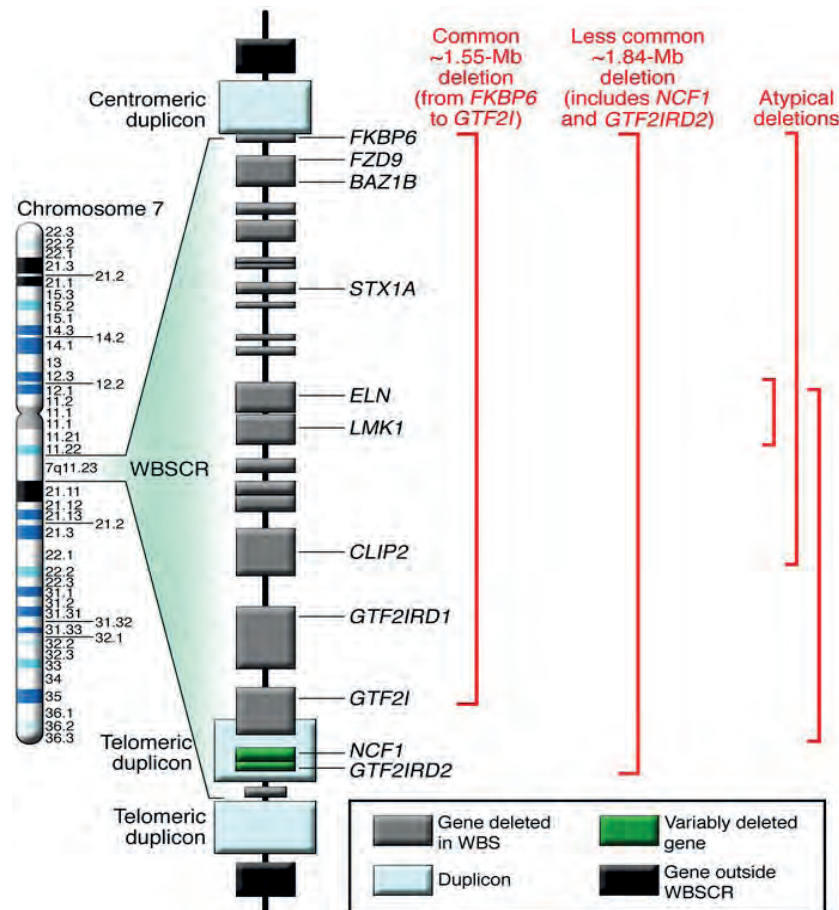
**History.** J. Williams in 1961 and A. Beuren in 1962 independently described the syndrome. J. Williams selected

from his patients children with similar defects of the cardiovascular system, with characteristic appearance and mental retardation; Beuren described a similar syndrome with additional features of dental anomalies and peripheral pulmonary artery stenosis [4, 9].

**Etiopathogenesis.** The genetic cause of WBS was discovered in 1993. The disease is associated with a deletion of chromosome 7q11.23, which is located in the WBS critical region (Fig. 1) and is frequently rearranged due to the presence of large complex segmental duplications called low-copy repeats (LMRs). The total deletion size in WBS ranges from 1.5 to 1.8 Mb. The lost region can span approximately 28 genes. Phenotype-genotype correlations for WBS are known for the following genes: ELN – cardiovascular pathology; LIMK1 – impaired visuospatial cognition; GTF2I – reduced intelligence; STX1A – neurotransmitter release and insulin secretion; BAZ1B – BAZ1B protein that binds vitamin D receptor; CLIP2 – impaired cerebellar function; GTF2IRD1 –

craniofacial features; NCF – reduced risk of hypertension [7, 8, 10-12]. It has been studied that haploinsufficiency of genes in WBS syndrome leads to typical facial dysmorphism, oral anomalies, as well as anomalies in the development of the kidneys and gastrointestinal tract [13]. No evidence of association of specific symptoms with the origin of the deletion from the father or mother has been found [14].

Most often, this syndrome is sporadic, so the risk of having a child with the same disease in families where there is already a child with WBS is estimated to be low in the vast majority of cases. The family forms are inherited according to the autosomal dominant type of inheritance. There is a high risk of having a child with WBS in people who suffer from this syndrome, as well as in carriers of a balanced chromosomal rearrangement affecting a part of chromosome 7 (7q11.23). It is believed that there is a hereditary predisposition to WBS due to the presence of a genomic variant that can lead to microdeletions. The hereditary nature is also confirmed by the presence of identical signs in monozygotic twins [4, 15].



**Fig. 1. Chromosome 7q11.23 microdeletion, which is associated with Williams-Beuren syndrome phenotypes [10]**

WBS is a multisystem disorder, but cardiovascular abnormalities, present in 80 % of patients, are a major cause of morbidity, disability and mortality [6, 16-18]. Recent work suggests that elastin deficiency leads to abnormal circumferential growth of arteries rather than vascular smooth muscle cell hyperplasia. These new findings may lead to changes in future medical treatments [6].

**Clinical manifestations.**

**Anthropometric indicators.** Mild intrauterine developmental delay and microcephaly are possible

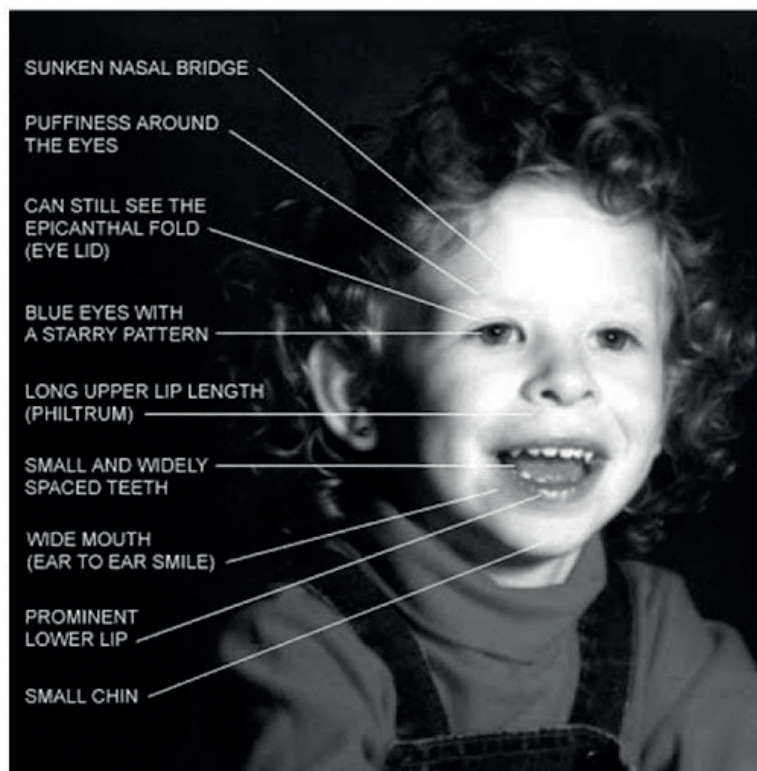with WBS [1, 4, 19]. After birth, babies often have developmental delay, low height and low body weight (average 2700 g). A pronounced decrease in the rate of physical development with this disease is noted early – in the first 2-3 years of life, in 70 % of children, a poor increase in body length and weight is observed until the age of 4, in the future, the rate of linear growth is 75 % of the norm, a short puberty is noted growth spurt. Height in adulthood does not exceed 155-160 cm. Poor weight gain is often due to feeding difficulties caused by dysphagia,

gastroesophageal reflux, abdominal pain associated with chronic constipation and/or idiopathic hypercalcemia [19].

*Psychomotor development.* Neuropsychological development of such children is significantly delayed. They begin to walk independently at the age of 2-3 years. They are characterized by mild neurological disorders (mild spasticity, poor coordination of movements, muscle hypotonia); mild signs of cerebral palsy are possible [20]. Perceptual and motor functions are more impaired than memory and language development. In the first years of life, children lag behind in language development. However, by the age of 5-6 years, speech develops, children talk a lot, but the meaningful side of speech suffers. Older children may have comorbid psychiatric disorders, including intellectual disability, attention deficit hyperactivity disorder, obsessive-compulsive disorder, or generalized anxiety disorder [7]. IQ scores vary from 41 to 80, with a mean score of 58 points, which corresponds to a mild degree of oligophrenia. Intellectual retardation is often accompanied by impaired balance and coordination of movements. The emotional sphere is characterized by friendliness, sociability, anxiety [1, 4].

*Head, Face, Teeth.* These patients have a peculiar facial structure (elphic face): broad forehead, bitemporal narrowing, midline separation of the eyebrows, epicanthal folds, flat nasal bridge, short nose, anteversion of the nostrils, broad upper jaw, prominent ears, full cheeks that are lowered, large mouth with full lips, bulbous or full nasal tip, small pointed chin, blue eyes, and periorbital fullness (Fig. 2). Facial features are recognized at 3-4 months of age and become more pronounced during infancy and early childhood [1, 4]. Older children are characterized by sparse dentition. Patients with WBS often have malocclusion, micrognathia, irregular dental arches, severe crowding or diastema, hypodontia, microdontia, partial adontia (40 %), and enamel hypoplasia [13, 21].

*Vision and Hearing.* During childhood, patients may have otitis media and visual problems. Blue iris with star pattern, strabismus (50 %), short palpebral fissures, amblyopia, refractive errors and pathological tortuosity of retinal vessels are common [13]. Increased sensitivity to sound is observed in 90 % of patients with WBS, progressive sensorineural hearing loss in 63 %; hyperacusis,odynacusia, auditory allodynia have also been described [5, 8, 22].



**Fig. 2. Phenotypic signs of Williams-Beuren syndrome [23]**

*Cardiovascular system.* Damage to the cardiovascular system in WBS is observed in 53-100 % of cases and is specifically associated with elastin arteriopathy. In the first year of life, congenital malformations are diagnosed (most commonly supraaortic stenosis (55 %) and pulmonary artery stenosis (60 %)). Other structural anomalies found in patients with WBS include: ventricular septal defect (8-21 %), mitral valve prolapse (15 %) and aortic insufficiency (10 %), aortic hypoplasia [6, 7, 17, 18]. At the age of 2-5 years, hypertrophic cardiomyopathy is detected, arterial hypertension often develops (40-50 %) [5, 12, 17]. Non-structural cardiovascular problems include systemic hypertension, which

occurs in 40-50 % of patients [11, 16]. Renal artery stenosis occurs in 7-58 % of patients and may be a significant factor in the development of systemic hypertension [6, 11].

According to the results of the study conducted by the University of Göttingen (Germany), it is known that the incidence of sudden death in patients with WBS is 1 in 1,000 patients and is often associated with the use of sedatives or anesthesia during cardiac surgery. This indicator is 25-100 times higher than in the general population of the same age [6, 8]. Factors associated with a high risk of cardiac arrest and death in most cases include bilateral outflow tract obstruction and coronary artery stenosis [6, 16, 17].

*Musculoskeletal and ligamentous apparatus.* Children with WBS often have diffuse muscle hypotonia and associated skeletal changes: long neck, low waist, drooping shoulders; narrow and sunken sternum, kyphoscoliosis, hyperlordosis; X-shaped legs, flat feet, clubfoot, valgus deformity of the first toe [1, 4]. As a result of connective tissue dysplasia, inguinal and umbilical hernias, intestinal and bladder diverticula, rectal prolapse, and joint hypermobility are common [20]. A characteristic feature is a creaky voice timbre, which is associated with reduced elasticity of the vocal cords [21].

*Kidneys and Urinary Tract.* The following renal and urinary tract abnormalities have been described in WBS: bladder diverticula, renal hypoplasia, vesicoureteral reflux, hypercalciuria, nephrocalcinosis, nephrolithiasis, renal failure [24]. The risk of structural abnormalities of the kidneys and urinary tract is 12-36 times higher in WBS than in the normal population [25, 26].

*Endocrine Disorders* in WBS include idioaptic hypercalcemia (in 15-50 % of patients), hypercalciuria (in 30 %), hypothyroidism, early puberty; Adults may develop diabetes mellitus. Hypercalcemia contributes to irritability, vomiting, constipation, and muscle cramps. Hypercalciuria

may be complicated by nephrocalcinosis and nephrolithiasis, in severe cases with impaired renal function. [5,2 4-26].

*Skin and its Appendages.* Children with WBS may have fragile skin, hypoplasia of nails, early graying of hair on the head [1, 4, 21, 27].

*Gastrointestinal Tract.* In the first 2 years of life, children do not eat well, they often have vomiting, constipation, which is replaced by diarrhea. They are constantly thirsty. These signs are often combined with a metabolic disorder: an increase in calcium and cholesterol in the blood. In the 3rd year of life the somatic condition of children improves, but the delay in psychomotor development is more clearly manifested [4, 8, 21].

Abdominal pain syndrome is common in children with WBS. Among the possible causes of its occurrence are reflux esophagitis, hiatal hernia, peptic ulcer of the stomach and duodenum, ischemic bowel disease, chronic constipation, diverticulitis. [4, 21].

Available scientific sources provide three systems for evaluation of clinical signs for primary diagnosis of WBS [28-30]. The table shows the criteria for the syndromic diagnosis of WBS according to the American Academy of Pediatrics (2001) [31].

Table

Phenotype scoring system for WBS diagnosis [31]

Growth (Past or Present Evidence) If 3 of 5 items are checked, score 1 point	
1.	Post-term birth for more than 41 weeks gestation.
2.	Failure to thrive/height and weight less than 5th percentile
3.	Vomiting or gastroesophageal reflux
4.	Prolonged colic lasting more than 4 minutes irritability
5.	Chronic constipation
Behavior and Development. If 3 of 6 items are checked, score 1 point	
1.	Overly friendly personality
2.	Hypersensitivity to sound
3.	Anxiety
4.	Developmental delay or mental retardation
5.	Visuospatial problems
6.	Delayed speech acquisition, followed by excessive talking
Facial Features If 8 of 17 items are checked, score 3 points	
1.	Bitemporal narrowing
2.	Epicanthal folds or flat nasal bridge
3.	Strabismus (present or past)
4.	Short nose or anteversion of nares
5.	Full cheeks
6.	Long philtrum
7.	Small, widely spaced teeth
8.	Wide mouth
9.	Prominent ear lobes
10.	Broad brow
11.	Periorbital fullness
12.	Stellate lacy iris pattern
13.	Bulbous or full nasal tip
14.	Malar hypoplasia (flat cheek bones)
15.	Full prominent lips
16.	Malocclusion
17.	Small jaw
Cardiovascular Problems by EchoCG (a) If 1 of 2 items are checked, score 5 points	
1.	Supravalvular aortic stenosis
2.	Peripheral pulmonary artery stenosis

Cardiovascular Problems (b) If 1 of 3 items are checked, score 1 point	
1.	Other congenital heart diseases
2.	Cardiac murmur
3.	Hypertension
Connective Tissue Abnormality If 2 of 6 items are checked, score 2 points	
1.	Hoarse voice
2.	Inguinal hernia
3.	Bowel or bladder diverticula
4.	Long neck or sloping shoulders
5.	Joint limitation or laxity
6.	Prolapse of the rectum
Calcium Studies If 1 of 2 items are checked, score 2 points	
1.	Hypercalcemia
2.	Hypercalciuria

According to the presented criteria, Williams-Boren syndrome is unlikely if the score is less than 3; if the score is  $\geq 3$ , FISH analysis should be considered. The mean WBS score is 9 (standard deviation 2.86). If supravalvular aortic stenosis is detected, the patient should be referred to a geneticist for molecular genetic evaluation [31].

*Diagnostics.* If WBS is suspected, a comprehensive examination should be performed, including: assessment of physical and mental development; determination of calcium, urea nitrogen, creatinine, thyroid-stimulating hormone, free T3 and T4 hormones, blood sugar levels; otoacoustic emission/audiogram; fundus examination; echocardiography; electrocardiograms [21]. To confirm the diagnosis of WBS, molecular genetic testing should be performed: search for a deletion in the 7q11.23 region by fluorescence in situ hybridization (FISH). Chromosomal microarray analysis is a modern diagnostic test that can be used to detect the deletion and determine its size [7, 18, 21, 32, 33].

Patients with WBS often come to the attention of specialists in childhood. According to the available literature, WBS is usually diagnosed in children older than one year. The average age at diagnosis was about 5 years: 1 year in the case of congenital heart defects and 10 years in the case of mental retardation and/or abnormal neuropsychological profile without obvious congenital heart defects [32]. The age at which WBS is first detected has decreased in countries with widespread use of modern molecular genetic testing: FISH and chromosomal microarray analysis [8, 21]. Patients with WBS often come to the attention of specialists in childhood. According to the available literature, WBS is usually diagnosed in children older than one year. The average age at diagnosis was about 5 years: 1 year in the case of congenital heart defects and 10 years in the case of mental retardation and/or abnormal neuropsychological profile without obvious congenital heart defects [32]. The age at which WBS is first detected has decreased in countries with widespread use of modern molecular genetic testing: FISH and chromosomal microarray analysis [8, 21].

*Differential Diagnosis.* It is important to rule out other disorders of the nervous system that may resemble WBS: fetal alcohol syndrome, Di George syndrome (22q11.2 deletion), Noonan syndrome, Smith-Magenis syndrome, Kabuki syndrome, Marshall syndrome. Autosomal

dominant supravalvular aortic stenosis is another condition that should be excluded because it is a separate disease [7].

*Treatment.* Effective treatment and monitoring of children with WBS requires a multidisciplinary approach and a team of specialists in the following areas

1. Medical and genetic support includes medical and genetic counseling of families in which there is a patient with WBS; determination of the genetic defect and verification of the diagnosis. If one of the parents has WBS or is a carrier of a balanced chromosomal rearrangement affecting part of chromosome 7 (7q11.23), prenatal molecular genetic testing of the fetus is recommended [21, 23, 29].

2. Cardiology and Cardiothoracic Surgery: At birth, children with WBS often require cardiac care for supravalvular aortic stenosis, requiring open-heart surgery by a cardiothoracic surgeon. After surgery, patients should be closely monitored by a cardiologist because of the risk of hypertension and arteriopathy, which can also lead to pulmonary artery stenosis, mitral valve insufficiency, and renal artery stenosis. Conservative medical measures with the use of antihypertensive drugs are used to treat arterial hypertension [5-10, 11, 16-18, 21].

3. Endocrinology: Endocrinologists often treat hypercalcemia, hypothyroidism, and stunting in patients with WBS. Because of the risk of hypercalcemia, it is necessary to modify the diet, increase fluid intake by 50 % above age requirements, prescribe magnesium supplements, and, if necessary, use oral corticosteroids or intravenous bisphosphonates (pamidronate). Patients' calcium levels must be carefully monitored, as a low-calcium diet can lead to rickets. If the child is short, growth hormone treatment may be helpful. An endocrinologist will regularly monitor glucose levels and thyroid function. Children with WBS often require thyroid hormone replacement therapy [7, 19, 21].

4. Nephrology: if a kidney stone develops as a result of hypercalciuria, it is necessary to consult a nephrologist for lithotripsy [21, 24-26].

5. Gastroenterology: Referral to a gastroenterologist is warranted for children who have feeding problems as they may require an indwelling feeding tube. Treatment of abdominal pain syndrome is carried out depending on the causes of its development [5, 21, 23, 33].

6. Dietetics: Babies with feeding problems often need treatment and consultation with a nutritionist [21].

7. Psychiatry: A psychiatric evaluation is recommended to determine the need for medication or psychotherapy to treat co-occurring psychiatric disorders [2, 23].

8. Dentistry and orthodontics: Due to the risk of malocclusion and dental abnormalities, it is also recommended to see an orthodontist and/or dentist [13, 21].

9. Support services: due to neurodevelopmental disorders and intellectual retardation, children with WBS often require special educational programs, occupational therapy, physical therapy, speech therapy, and sensory integration [2, 3, 8, 15]. A hearing and vision test is recommended for all children with neurodevelopmental disorders. Children with WBS are at risk for hypermetropia and recurrent otitis media; therefore, they need routine testing for hearing and vision loss [2, 3, 8, 13, 15, 22].

10. Obstetrics and Gynecology: Pregnancies of women with WBS are at high risk of complications. Pregnant women with WBS undergo comprehensive monitoring of the cardiovascular and urinary systems due to the high risk of developing arrhythmia, heart failure, hypertension, and urinary tract infections. Prenatal fetal ultrasound screening is recommended for women with WBS [33].

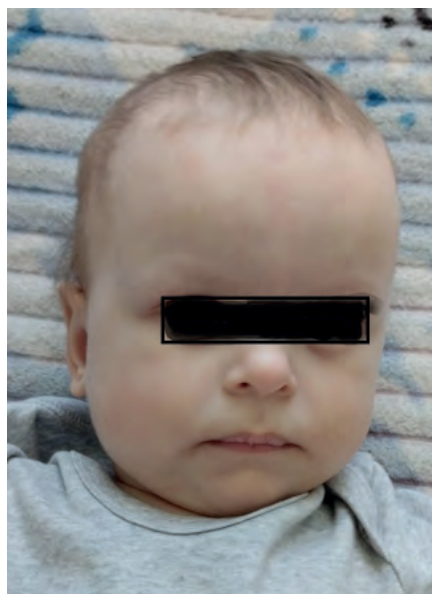*Prognosis of disease.* The prognosis is relatively good, partial social adaptation is possible. The incidence of WBS is largely determined by the presence of arteriopathy and

congenital heart disease. Patients with WBS can live semi-independently and are often able to work [7].

In most cases, the syndrome is sporadic, so the risk of having a child with the same disease in the same family is considered low. In terms of inheritance, there is a 50 % chance that parents with WBS will «pass on» the microdeletion to their children. If a parent has a child with WBS but the parent is unaffected, the risk of the sibling developing WBS is low [21].

**Case Report.** The article presents a rare case of Williams-Beuren syndrome in monozygotic twins. The clinical case was published with the consent of the parents in accordance with the principles of bioethics, as confirmed by the protocol of the Bioethics Commission of the Bukovinian State Medical University.

Two 10-month-old monozygotic dizygotic twins with congenital heart defects, renal pathology, additional spleen, and delay in physical and psychomotor development were referred to a geneticist by a pediatric neurologist. The girls were found to have specific craniofacial dysmorphisms: epicanthal folds, flat nasal bridge, strabismus, short nose with anteversion of the nostrils, full cheeks, long philtrum, small widely spaced teeth, wide mouth, broad forehead, periorbital fullness, stellate lacy iris pattern, bulbous tip of the nose, full lips.



**Fig. 3, 4. Phenotypic signs of WBS in monozygotic twins**

According to ultrasound, both girls have the following congenital malformations: stenosis of the pulmonary artery, patent foramen ovale, and an additional spleen. Blood biochemistry: hypercalcemia.

*Family history.* The children were born naturally in the 37-38th week of gestation from the fifth unplanned pregnancy, which occurred against the background of chronic fetoplacental insufficiency, second-degree fetal distress. During the pregnancy the mother was registered at the maternity clinic. Previous pregnancies resulted in the birth of healthy children (one boy and two girls). The age of the mother and father at the time of the twins' birth is 28 and 29 years, respectively. Parents are healthy. Before conception the mother did not work, the father worked as a construction worker. Parents deny bad habits

and consanguinity in marriage. Heredity on the mother's side is burdened by the presence of diabetes mellitus and oncology on the father's side.

*The medical history:* The first twin was born with a weight of 2050 g, length of 45 cm, head circumference of 32 cm, and chest circumference of 27 cm. Apgar score was 8/9 points. The second child of twins was born with a body weight of 2250 g, body length of 48 cm, head circumference of 31 cm, chest circumference of 28 cm. Apgar score was 8/9 points. When evaluating anthropometric indicators, the first child corresponded to the category of children with low birth weight before pregnancy, the second child to the category of children with low birth weight at birth. According to the evaluation of morpho-functional maturity according to the new Ballard



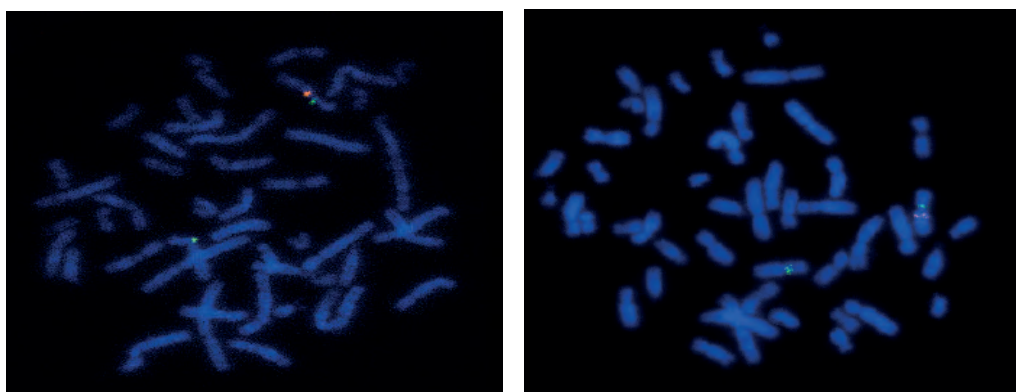
scale, the children's maturity corresponded to the 37th week of gestation.

In the neonatal period, the first of the twin girls was clinically diagnosed: «Hypoxic-ischemic encephalopathy, acute period, CNS depression syndrome; conjugation jaundice; congenital heart disease: stenosis of the pulmonary artery (pressure 40 mmHg), open foramen ovale (3-4 mm), circulatory insufficiency of the first degree; low birth weight before pregnancy; 1-st of the twins». The second of the twin girls was diagnosed with: «Signs of hypoxic-ischemic encephalopathy, acute phase, CNS depression syndrome; mucopurulent conjunctivitis of both eyes; conjugation

jaundice; congenital heart disease: stenosis of the pulmonary artery (pressure 32 mmHg), open foramen ovale (3-4 mm); circulatory insufficiency of the 1st degree; the 2nd of twins».

Williams-Beuren syndrome was suspected based on clinical data, craniofacial dysmorphisms, and portrait diagnosis using the Face2Gene program.

The diagnosis was confirmed by the FISH method using loci of specific markers for chromosome 7: ish del (7)(q11.23q11.23)(ELN) (Fig. 5, 6). Chromosomal microarray analysis is recommended to determine the size of the deletion and the lost genes.



**Fig. 5, 6. The result of a molecular cytogenetic study of the peripheral blood of twins (FISH)**

*Locus-specific markers for chromosome 7: ELN(7q11.23, red) and EGFR(7p11.2, green); Sets of fluorescent labels used: MetaSystems; Number of metaphases analyzed for each label mixture: 20*

#### *Treatment and rehabilitation.*

Cardiologist and heart surgeon. The 1st of the twin girls was operated at the age of 10 months – dilatation of the ascending aorta and dilatation of the ring and trunk of the pulmonary artery. The 2nd of the twin girls was operated at the age of 1 year – ascending aortoplasty was performed. After surgery, the girls were followed by a cardiologist. At the age of 1 year and 1 month the children were hospitalized in the cardio-rheumatology department because of signs of heart failure due to residual pathology after surgical correction of heart defects and delayed physical development.

Pediatric neurologist. Observation of twins regarding delayed psychomotor development.

Pediatrician. Consultation of twins at the age of 1 year and 2 months. The mother complained about the children's rapid fatigue, poor appetite, and delayed physical and statokinetic development. Physical examination revealed severe hypotonia and hyporeflexia in the children. When assessing the physical development according to percentile tables, the weight/height of the first child was 6680 g/67 cm (-2DS), the parameters of the second child were 6980 g/68 cm (-2DS).

Nephrologist. The children were admitted to the Nephrology Department of the Children's Hospital for inpatient treatment at the age of 1 year and 3 months with complaints of lethargy, poor appetite, and low-grade fever. The children's condition on admission was considered moderate due to intoxication, urinary and anemic syndromes. Children drink up to 300 ml of liquid, infant formula – up to 100 ml every 3 hours.

At the time of examination of twins: children with the correct asthenic physique, weight deficit up to 15 %, restless and capricious. The skin is clean, pale, the tongue is covered

with a white layer, the eyelids are slightly swollen, and the peripheral nodes are not palpable. Specific craniofacial dysmorphisms («elphic face») are present. Breath sounds are heard above the lungs and are evenly distributed throughout the lungs. Heart sounds are rhythmic, diminished, systolic murmur. The liver is at the edge of the arc; the abdomen is palpable, Pasternatsky's symptom is positive; the urine is yellow with an unpleasant odor; the stools are normal.

The biochemical blood test. Both twins had elevated levels of alkaline phosphatase, phosphorus, calcium, and lactate dehydrogenase. Urinalysis: revealed leukocyturia, erythrocyturia, phosphaturia; Escherichia coli was colonized.

Ultrasound of the kidneys showed a difference in size and moderate hypoplasia. The contours of both kidneys are deformed, the echogenicity of the parenchyma is increased, a positive symptom of «hyperechoic pyramids».

Both children had the following clinical diagnosis: Primary: Chronic kidney disease, stage III. Complication: Urinary tract infection of unspecified site. Concomitant: Williams-Beuren syndrome. Stenosis of pulmonary artery, condition after surgical treatment. Iron deficiency anemia. Moderate protein-energy deficiency. Additional spleen. Nephrocalcinosis.

After the examination and treatment the children were discharged home with recommendations: observation by neurologist, cardiologist, nephrologist and family doctor. In order to determine the dynamics of kidney function and correct pathogenetic therapy, the children undergo planned hospitalization in the nephrology department of a children's hospital. Children are also examined annually at the Center for Pediatric Cardiology and Cardiosurgery of the Ministry of Health of Ukraine and receive recommendations on

prevention of infective endocarditis and monitoring of the work of the heart and blood vessels.

## Conclusions

1. Williams-Beuren syndrome is a rare disease that occurs in the population with a frequency of 1:7,500-10,000 babies, characterized by the presence of a special phenotype and multisystem damage: «elphic face»; congenital defects of the cardiovascular system; mental retardation; changes in the musculoskeletal system; hypercalcemia. The diagnosis is made syndromologically and confirmed by molecular cytogenetic methods.

2. In connection with congenital heart defects and taking into account the high frequency of anomalies of the kidneys and urinary tract in WBS, systematic monitoring by a cardiologist and a nephrologist with the use of laboratory and ultrasonographic examination of patients is recommended.

3. The presented clinical case of WBS confirmed by FISH in 10-month-old monozygotic dizygotic twins demonstrates the combined pathology of different body

systems. Both children were diagnosed with craniofacial dysmorphism (elphic face), delayed physical and psychomotor development, pulmonary stenosis, patent foramen ovale, arterial hypertension, infantile hypercalcemia, hypercalciuria complicated by nephrocalcinosis, eye abnormalities (strabismus), accessory spleen.

4. In patients with WBS, determination of genetic mutation, its size and origin are important for medical genetic counseling. Early detection of WBS allows to make an individual prognosis of the child's life and development, as well as to determine in time the optimal methods of treatment and adaptation, and to advise the parents in planning the next birth of children in the family.

5. Diagnosis, treatment and adaptation of patients with WBS require an interdisciplinary team of specialists.

**Conflict of interest:** The authors declare no conflict of interest.

**Sources of funding:** The article is published without any financial support.

## References:

- Chen H. Atlas of genetic diagnosis and counseling. 1st ed. Springer Verlag; 2005. 1076 p.
- Jaeger G, Røjvik A, Hjeltnes E, Hansla A, Falkman KW. Consequences of rare diagnoses for education and daily life: development of an observation instrument. *Orphanet J Rare Dis.* 2022;17(1):165. doi: 10.1186/s13023-022-02303-y
- Tarani L, Rasio D, Tarani F, Parlapiano G, Valentini D, Dylag KA, et al. Pediatrics for disability: a comprehensive approach to children with syndromic psychomotor delay. *Current Pediatric Reviews.* 2022;18(2):110-20. doi: 10.2174/1573396317666211129093426
- Hamosh A. Williams-Beurensyndrome. WBS. OMIM. An Online Catalog of Human Genes and Genetic Disorders[Internet]. 2019[update 2020 Dec 10; cited 2024 Apr 18]. Available from: <https://omim.org/entry/194050>
- Pober BR, Morris CA. Diagnosis and management of medical problems in adults with Williams-Beuren syndrome. *Am J MedGenet C SeminMedGenet.* 2007;145C(3):280-90. doi:10.1002/ajmg.c.30139
- Twite MD, Stenquist S, Ing RJ. Williams Syndrome. *Paediatr Anaesth.* 2019;29(5):483-90. doi: 10.1111/pan.13620
- Wilson M, Carter IB. Williams Syndrome[Internet]. In: Stat Pearls. Treasure Island (FL): Stat Pearls Publishing; 2023[cited 2024 Jan 26]. Available from: <https://www.ncbi.nlm.nih.gov/books/NBK544278/>
- Kozel BA, Barak B, Kim CA, Mervis CB, Osborne LR, Porter M, et al. Williams syndrome. *Nat Rev Dis Primers.* 2021;7(1):42. doi: 10.1038/s41572-021-00276-z
- Williams JCP, Barratt-Boyes BG, Lowe JB. Supravalvular aortic stenosis. *Circulation.* 1961;24:1311-8. doi: 10.1161/01.cir.24.6.1311
- Pober BR, Johnson M, Urban Z. Mechanisms and treatment of cardiovascular disease in Williams-Beuren syndrome. *J Clin Invest.* 2008;118(5):1606-15. doi: 10.1172/JCI35309
- Sivasubramanian R, Meyers KE. Hypertension in children and adolescents with Turner syndrome (TS), neurofibromatosis 1 (NF1), and Williams syndrome (WS). *Curr Hypertens Rep[Internet].* 2021[cited 2024 Apr 7];23(4):18. Available from: <https://link.springer.com/article/10.1007/s11906-021-01136-7> doi: 10.1007/s11906-021-01136-7
- Schubert C. The genomic basis of the Williams-Beuren syndrome. *Cell Mol Life Sci.* 2009;66:1178-97. doi: 10.1007/s00018-008-8401-y
- Alessandra P, Altieri F, Giovannoni D, Di Giorgio R, Barbato E, Galluccio G, et al. Williams syndrome: oral findings and orthodontic management of a rare disease. *IJDOS.* 2021;8(8):3690-4. doi: 10.19070/2377-8075-21000756
- Von Beust G, Laccone FA, Andriano M, Wessel A. Clinical aspects and genetics of Williams-Beuren syndrome. Clinical and molecular genetic study of 44 patients with suspected Williams-Beuren syndrome. *Klin Padiatr.* 2000;212(6):299-307. doi: 10.1055/s-2000-9605
- Perfect MM, Riccio CA, Bray MA, editor. Health-related disorders in children and adolescents: A guidebook for educators and service providers. 2nd ed. American Psychological Association; 2023. Chapter. Gilson CB, Monkaba T, Mello MP, Pegg R. Williams syndrome. p. 221-7. doi: <https://doi.org/10.1037/0000349-026>
- Colins RT. Cardiovascular Disease in Williams Syndrome. *Circulation.* 2013;127(21):2125-34. doi: 10.1161/CIRCULATIONAHA.112.000064
- Dadlani GH, Mercado C, Roberts V, Blackwelder H, Erickson K, Shrimpton G, et al. Cardiovascular screening in Williams syndrome. *Progress in Pediatric Cardiology[Internet].* 2020[cited 2024 Mar 7];58:101267. Available from: <https://www.sciencedirect.com/science/article/abs/pii/S1058981320301363?via=ihDiHub> doi: 10.1016/j.ppedcard.2020.101267
- Min S, Kinnear C, D'Alessandro LCA, Bouwmeester J, Yao R, Chiasson D, Keeley F, et al. Genetic diagnosis and the severity of cardiovascular phenotype in patient with elastin arteriopathy. *Circulation: Genomic and Precision Medicine[Internet].* 2020[cited 2024 Mar 7];13:e002971. Available from: [https://www.ahajournals.org/doi/full/10.1161/CIRCGEN.120.002971?rfr\\_dat=cr\\_pub++0pubmed&url\\_ver=Z39.88-2003&rfr\\_id=ori%3Arid%3Acrossref.org](https://www.ahajournals.org/doi/full/10.1161/CIRCGEN.120.002971?rfr_dat=cr_pub++0pubmed&url_ver=Z39.88-2003&rfr_id=ori%3Arid%3Acrossref.org) doi: 10.1161/CIRCGEN.120.002971
- Yao D, Ji C, Chen W, Li M, Zhao Z-Y. Physical growth and development characteristics of children with Williams syndrome aged 0-24 months in Zhejiang Province. *J Pediatr Endocrinol Metab.* 2019;32(3):233-7. doi: 10.1515/jpem-2018-0185

20. Ito Y, Ito T, Kurahashi N, Ochi N, Noritake K, Sugiura H, et al. Gait characteristics of children with Williams syndrome with impaired visuospatial recognition: a three-dimensional gait analysis study. *Exp Brain Res*. 2020;238(12):2887-95. doi:10.1007/s00221-020-05946-0
21. Morris CA, Braddock SR, Council on genetics. Health Care Supervision for Children With Williams Syndrome. *Pediatrics*[Internet]. 2020[cited 2024 Apr 6];145(2): e20193761. Available from: <https://publications.aap.org/pediatrics/article/145/2/e20193761/68224/Health-Care-Supervision-for-Children-With-Williams?autologincheck=redirected> doi: 10.1542/peds.2019-3761
22. Silva LAF, Kawahira RSH, Kim CA, Matas CG. Abnormal auditory event-related potentials in Williams syndrome. *Eur J Med Genet*[Internet]. 2021[cited 2024 Apr 6];64(3):104163. Available from: <https://www.sciencedirect.com/science/article/pii/S176972122100029X?via%3Dihub> doi: 10.1016/j.ejmg.2021.104163
23. Hopkins B, Geandu E, Linkenauger S, editor. The Cambridge Encyclopedia of Child Development. 2nd ed. Cambridge: Cambridge University Press; 2017. Chapter. from Part IX Developmental pathology. Skwerer DP. Williams syndrome p.736-42. doi: 10.1017/9781316216491.116
24. Sammour ZM, Gomes CM, de Bessa J Jr, Pinheiro MS, Kim CA, Hisano M, et al. Congenital genitourinary abnormalities in children with Williams-Beuren syndrome. *J Pediatr Urol*. 2014;10(5):804-9. doi: 10.1016/j.jpuro.2014.01.013
25. Pankau R, Partsch CJ, Winter M, Gosch A, Wessel A. Incidence and spectrum of renal abnormalities in Williams-Beuren syndrome. *Am J Med Genet*. 1996;63(1):301-4. doi: 10.1002/(sici)1096-8628(19960503)63:1%3C301::aid-ajmg49%3E3.0.co;2-p
26. Stathaki M, Papadopoulou E, Koukouraki S, Sifakis S, Papadaki E, Kalmanti M, et al. Pelvic hypoplastic kidney in a patient with Williams-Beuren syndrome. *Hell J Nucl Med*. 2011;14(2):160-2.
27. Kozel BA, Bayliss SJ, Berk DR, Waxler JL, Knutsen RH, Danback JR, et al. Skin findings in Williams syndrome. *Am J Med Genet*. 2014;164A(9):2217-25. doi: 10.1002/ajmg.a.36628
28. Lowery MC, Morris CA, Ewart A, Brothman LJ, Zhu XL, Leonard CO, et al. Strong correlation of elastin deletions, detected by FISH, with Williams syndrome: evaluation of 235 patients. *Am J Hum Genet*. 1995;57(1):49-53.
29. Sugayama SMM, Leone C, Chauffaille MLLF, Okay TS, Kim CA. Williams syndrome. Development of a new scoring system for clinical diagnosis. *Clinics*. 2007;62(2):159-66. doi: 10.1590/S1807-59322007000200011
30. Leme DES, Souza DH, Mercado G, Pastene E, Dias A, Moretti-Ferreira D. Assessment of clinical scoring systems for the diagnosis of Williams-Beuren syndrome. *Genet Mol Res*. 2013;12(3):3407-11. doi: 10.4238/2013.September.4.7
31. Health Care Supervision for Children with Williams syndrome. *American Academy of Pediatrics*. 2001;107(5):1192-204. doi: 10.1542/peds.107.5.1192
32. Ferrero GB, Biamino L, Sorasio L, Banaudi E, Peruzzi L, Forzano S, et al. Presenting phenotype and clinical evaluation in a cohort of 22 Williams-Beuren syndrome patients. *Eur J Med Genet*. 2007;50(5):327-37. doi: 10.1016/j.ejmg.2007.05.005
33. Lv X, Yang X, Li L, Yue F, Zhang H, Wang R. Prenatal diagnosis of 7q11.23 microdeletion: Two cases report and literature review. *Medicine*[Internet]. 2023[cited 2024 Feb 7];102(43): e34852. Available from: [https://journals.lww.com/md-journal/fulltext/2023/10270/prenatal\\_diagnosis\\_of\\_7q11\\_23\\_microdeletion\\_\\_two.84.aspx](https://journals.lww.com/md-journal/fulltext/2023/10270/prenatal_diagnosis_of_7q11_23_microdeletion__two.84.aspx) doi: 10.1097/md.00000000000034852

## СИНДРОМ ВІЛЬЯМСА-БОЙРЕНА ТА ПОЄДНАНА ПАТОЛОГІЯ У МОНОХОРІАЛЬНИХ БЛИЗНЮКІВ (ЛІТЕРАТУРНИЙ ОГЛЯД ТА КЛІНІЧНИЙ ВИПАДОК)

*І. В. Ластівка<sup>1</sup>, В. В. Ациупова<sup>2</sup>, А. Г. Бабінцева<sup>1</sup>, О. І. Юрків<sup>1</sup>, Л. П. Шейко<sup>3</sup>, Л. І. Брішевац<sup>3</sup>*

**Буковинський державний медичний університет<sup>1</sup>**

(м. Чернівці, Україна),

**Національний медичний університет імені О. О. Богомольця<sup>2</sup>,**

**Національний університет охорони здоров'я України імені П. Л. Шупика<sup>3</sup>**

(м. Київ, Україна)

### Резюме.

У зв'язку з широким впровадженням молекулярно-генетичних методів дослідження в практичну охорону здоров'я з'явилася можливість діагностувати рідкісні мікроделеційні синдроми у пацієнтів з множинними вродженими вадами розвитку.

**Мета дослідження** – представити результати літературного пошуку та продемонструвати клінічне спостереження синдрому Вільямса-Бойрена у 10-ти місячних монохоріальних близнюків з вродженими вадами розвитку серцево-судинної системи в поєднанні з патологією нирок та додатковою селезінкою.

**Результати дослідження.** Синдром Вільямса-Бойрена (СВБ) – рідкісне вроджене захворювання, що характеризується специфічними черепно-лицьовими диморфізмами («обличчя ельфа») та хриплим голосом в поєднанні з ураженням серцево-судинної системи, розумовою відсталістю, порушенням опорно-рухового апарату та гіперкальціємією. СВБ зустрічається в популяції з частотою 1:7 500-10 000 немовлят.

Наявність особливого фенотипу пов'язують з гемізиготною мікроделецією довгого плеча 7 хромосоми у ділянці 7q11.23. Розміри делеції варіюють від 1,5 до 1,8 Мб, та обумовлюють втрату різних суміжних генів. Діагноз встановлюється синдромологічно та підтверджується сучасними молекулярно-цитогенетичними методами. До патологічно значущих мутацій СВБ відносять втрату гену ELN та втрату розташованих поруч таких генів, як LIMK1, RFC2, BAZ1B, GTF2I, STX1A, CLIP2, GTF2IRD, NCF.

Гаплонедостатність гену ELN є основним маркером СВБ та обумовлює недостатність синтезу білка еластину, що призводить до розвитку патології серця та судин (еластинові артеріопатії), порушень зв'язкового апарату суглобів, аномалій голосових зв'язок та шкіри. Гемізиготність LIMK1 пов'язана з порушенням зорово-просторового конструктивного пізнання. Делеція гену RFC2 може спричинити дефіцит росту та порушень розвитку. Зниження інтелекту може бути обумовлене мутацією гена GTF2I, а гіперкальціємія – мутацією гена BAZ1B. Припущено, що на фенотипічні прояви СВБ також впливає знижена експресія нешкоджених генів, фланкуючих з делецією.

Діагностика, лікування та адаптація пацієнтів з СВБ потребує міждисциплінарної команди фахівців.

Наведений клінічний випадок демонструє мультисистемну патологію у 10-ти місячних немовлят з монохоріальною діамніотичною двійні, у яких клінічно діагностовано та підтверджено FISH-методом синдром Вільямса-Бойрена: ish del (7)(q11.23q11.23)(ELN<sup>-</sup>).

**Висновок.** Для підтвердження генетичної складової при вродженій мультисистемній патології необхідно використовувати сучасні молекулярно-генетичні методи діагностики. Визначення генетичної мутації, її розміру та походження є важливим для

медико-генетичного консультування. Рання верифікація СВБ дає можливість скласти індивідуальний прогноз щодо життя та розвитку дитини, а також своєчасно визначити оптимальні шляхи лікування та адаптації; надавати консультативну допомогу батькам при плануванні наступного народження дітей у родині.

**Ключові слова:** синдром Вільямса-Бойрена; вроджені вади розвитку; стеноз легеневої артерії; надклапанний стеноз аорти; гіперкальціємія; нефрокальциноз; FISH-метод; ген еластину ELN.

**Contact Information:**

**Iryna Lastivka** – Candidate of Medical Science, Docent, Associate Professor of the Department of Pediatrics and Medical Genetics of Bukovinian State Medical University (Chernivtsi, Ukraine)

**e-mail:** lastivkairina@gmail.com

**ORCID ID:** <http://orcid.org/0000-0002-9088-1301>

**Researcher ID:** <http://www.researcherid.com/rid/C-8357-2017>

**Scopus Author ID:** <https://www.scopus.com/authid/detail.uri?authorId=57202741791>

**Vita Antsupova** – Candidate of Medical Science, Docent, Associate Professor of the Department of Pathophysiology of Bogomolets National Medical University (Kyiv, Ukraine).

**e-mail:** vitaantsupova@gmail.com

**ORCID ID:** <https://orcid.org/0000-0002-7849-2602>

**Researcher ID:** <https://www.webofscience.com/wos/author/record/C-7503-2017>

**Scopus Author ID:** <https://www.scopus.com/authid/detail.uri?authorId=9267570500>

**Anastasiya Babintseva** – Doctor of Medicine, Docent, Associate Professor, Department of Pediatrics, Neonatology and Perinatal Medicine, Bukovinian State Medical University (Chernivtsi, Ukraine).

**e-mail:** babintseva@bsmu.edu.ua

**ORCID ID:** <http://orcid.org/0000-0002-3859-6431>

**Researcher ID:** <http://www.researcherid.com/rid/GLR-5882-2022>

**Scopus Author ID:** <https://www.scopus.com/authid/detail.uri?authorId=57201633922>

**Oksana Yurkiv** – Candidate of Medical Science, Docent, Associate Professor, Department of Patient Care and Higher Nursing Education, Bukovinian State Medical University (Chernivtsi, Ukraine)

**e-mail:** yurkiv.oksana@bsmu.edu.ua

**ORCID ID:** <https://orcid.org/0000-0003-2958-3564>

**Researcher ID:** <https://www.researcherid.com/rid/D-1683-2017>

**Scopus Author ID:** <https://www.scopus.com/authid/detail.uri?authorId=57193724652>

**Larysa Sheiko** – Candidate of Medical Science, Docent, Associate Professor of the Department of Medical and Laboratory Genetics of the Shupyk National Healthcare University of Ukraine (Kyiv, Ukraine).

**e-mail:** lora.sheiko@gmail.com

**ORCID ID:** <https://orcid.org/0000-0001-9004-9307>

**Researcher ID:** <https://www.webofscience.com/wos/author/record/1817123>

**Scopus Author ID:** <https://www.scopus.com/authid/detail.uri?authorId=9939422900>

**Ljudmila Brisevac** – Assistant Professor of the Department of Medical and Laboratory Genetics of the Shupyk National Healthcare University of Ukraine (Kyiv, Ukraine).

**e-mail:** ljudmilabrisevac@gmail.com

**ORCID ID:** <https://orcid.org/0000-0002-5200-1852>

**Researcher ID:** <https://www.webofscience.com/wos/author/record/W-5504-2018>

**Scopus Author ID:** <https://www.scopus.com/authid/detail.uri?authorId=57218656095>

**Контактна інформація:**

**Ластівка Ірина Володимирівна** – кандидат медичних наук, доцент, доцент кафедри педіатрії та медичної генетики Буковинського державного медичного університету (м. Чернівці, Україна).

**e-mail:** lastivkairina@gmail.com

**ORCID ID:** <http://orcid.org/0000-0002-9088-1301>

**Researcher ID:** <http://www.researcherid.com/rid/C-8357-2017>

**Scopus Author ID:** <https://www.scopus.com/authid/detail.uri?authorId=57202741791>

**Анцупова Віта Вячеславівна** – кандидат медичних наук, доцент, доцент кафедри патофізіології Національного медичного університету імені О. О. Богомольця (м. Київ, Україна).

**e-mail:** vitaantsupova@gmail.com

**ORCID ID:** <https://orcid.org/0000-0002-7849-2602>

**Researcher ID:** <https://www.webofscience.com/wos/author/record/C-7503-2017>

**Scopus Author ID:** <https://www.scopus.com/authid/detail.uri?authorId=9267570500>

**Бабінцева Анастасія Генадіївна** – доктор медичних наук, доцент, доцент кафедри педіатрії, неонатології та перинатальної медицини Буковинського державного медичного університету (м. Чернівці, Україна).

**e-mail:** babintseva@bsmu.edu.ua

**ORCID ID:** <http://orcid.org/0000-0002-3859-6431>

**Researcher ID:** <http://www.researcherid.com/rid/GLR-5882-2022>

**Scopus Author ID:** <https://www.scopus.com/authid/detail.uri?authorId=57201633922>

**Юрків Оксана Іванівна** – кандидат медичних наук, доцент кафедри догляду за хворими та вищої медсестринської освіти Буковинського державного медичного університету (м. Чернівці, Україна).

**e-mail:** yurkiv.oksana@bsmu.edu.ua

**ORCID ID:** <https://orcid.org/0000-0003-2958-3564>

**Researcher ID:** <https://www.researcherid.com/rid/D-1683-2017>

**Scopus Author ID:** <https://www.scopus.com/authid/detail.uri?authorId=57193724652>

**Шейко Лариса Павлівна** – кандидат медичних наук, доцент, доцент кафедри медичної та лабораторної генетики Національного університету охорони здоров'я України імені П.Л. Шупика,

**e-mail:** lora.sheiko@gmail.com

**ORCID ID:** <https://orcid.org/0000-0001-9004-9307>

**Researcher ID:** <https://www.webofscience.com/wos/author/record/1817123>

**Scopus Author ID:** <https://www.scopus.com/authid/detail.uri?authorId=9939422900>

**Брішевац Людмила Іванівна** – асистент кафедри медичної та лабораторної генетики Національного університету охорони здоров'я України імені П.Л. Шупика (м. Київ, Україна).

**e-mail:** ljudmilabrisevac@gmail.com

**ORCID ID:** <https://orcid.org/0000-0002-5200-1852>

**Researcher ID:** <https://www.webofscience.com/wos/author/record/W-5504-2018>

**Scopus Author ID:** <https://www.scopus.com/authid/detail.uri?authorId=57218656095>



Received for editorial office on 05/02/2024

Signed for printing on 10/05/2024