



НЕОНАТОЛОГІЯ, ХІРУРГІЯ ТА ПЕРИНАТАЛЬНА МЕДИЦИНА

ISSN 2226-1230 (PRINT)
ISSN 2413-4260 (ONLINE)

Щоквартальний медичний науково-практичний журнал
Видається з 2011 р.

Свідоцтво про державну реєстрацію серія KB №18106-6906 від 2.09.2011 р.
Ідентифікатор медіа R30-02791 (Витяг з Реєстру суб'єктів у сфері медіа-реєстрів Національної ради України з питань телебачення і радіомовлення від 07.03.2024 № 690)

Засновники: Буковинський державний медичний університет
Всеукраїнська громадська організація «Асоціація неонатологів України»

Відповідно до «Переліку наукових фахових видань України, в яких можуть публікуватися результати дисертаційних робіт на здобуття наукових ступенів доктора наук, кандидата наук та ступеня доктора філософії (відповідно до Порядку формування Переліку наукових фахових видань України, затвердженого наказом МОН України від 15 січня 2018 року № 32, зареєстрованого в Мін'юсті України 06 лютого 2018 року за № 148/21600):
- Наказом Міністерства освіти і науки України від 17.03.2020 року № 409, зареєстрованим у Міністерстві юстиції України 06.02.2018 року за № 148/21600, видання внесено до Переліку наукових фахових видань України, в яких можуть публікуватися результати дисертаційних робіт на здобуття наукових ступенів доктора наук, кандидата наук та ступеня доктора філософії, Категорія «Б».
- Наказом Міністерства освіти і науки України від 23.08.2023 року № 1035 видання перенесене з Категорії «Б» до Категорії «А».

Журнал включений у каталоги та наукометричні бази: Національна бібліотека ім. В.І. Вернадського (National Library of Ukraine), «Українська науково-освітня телекомунікаційна мережа URAN (Open Journal Systems), CrossRef, WorldCat, Google Akademi, Index Copernicus, BASE, DOAJ, Scilit, Scopus, EBSCO.

NEONATOLOGY, SURGERY AND PERINATAL MEDICINE medical scientific journal

Key title: Neonatologîa, hîrurgiã ta perinatal'na medicina (Onl ine)
Abbreviated key title: Neonatol. hîr . perinat. med. (Online)

ГОЛОВНИЙ РЕДАКТОР

Бойчук Тарас Миколайович – д.мед.н., професор, професор кафедри гістології, цитології та ембріології Буковинського державного медичного університету, Академік Академії наук вищої школи України, Заслужений діяч науки і техніки України; спеціальність «Патологічна фізіологія» (м.Чернівці, Україна)

ШЕФ-РЕДАКТОР

Знаменська Тетяна Костянтинівна – член-кореспондент НАМН України, д.мед.н., професор, заступник директора з перинатальної медицини ДУ «Інститут педіатрії, акушерства і гінекології імені академіка О. М. Лук'янової НАМН України», Президент Всеукраїнської громадської організації «Асоціація неонатологів України», Заслужений лікар України; спеціальність «Неонатологія» (м. Київ, Україна)

РЕДАКЦІЙНА РАДА

Заступники головного редактора:

Годованець Юлія Дмитрівна – д.мед.н., професор, професор кафедри педіатрії, неонатології та перинатальної медицини Буковинського державного медичного університету; спеціальність «Неонатологія» (м. Чернівці, Україна)

Юзько Олександр Михайлович – д.мед.н., професор, завідувач кафедри акушерства та гінекології Буковинського державного медичного університету; спеціальність «Акушерство та гінекологія» (м. Чернівці, Україна)

Горбатюк Ольга Михайлівна – д.мед.н., професор, професор кафедри хірургії, ортопедії та травматології Національного університету охорони здоров'я України імені П.Л. Шупика; спеціальність «Дитяча хірургія» (м. Київ, Україна)

Наукові консультанти:

Добрянський Д.О. – д.мед.н., професор, професор кафедри педіатрії Львівського національного медичного університету імені Данила Галицького; спеціальність «Неонатологія» (м. Львів, Україна)

Гречанина О.Я. – член-кореспондент НАМН України, д.мед.н., професор, директор Українського інституту клінічної генетики ВДНЗ «Харківський державний медичний університет МОЗ України»; спеціальність «Медична генетика» (м. Харків, Україна)

Дронова В.Л. – д.мед.н., професор, перший заступник директора з науково-організаційної роботи ДУ «Інститут педіатрії, акушерства і гінекології імені академіка О. М. Лук'янової НАМН України», керівник відділення оперативної гінекології; спеціальність «Акушерство та гінекологія» (м. Київ, Україна)

Похилько В.І. – д.мед.н., професор, проректор з науково-педагогічної та виховної роботи, професор кафедри педіатрії №1 з пропедевтикою та неонатологією Полтавського державного медичного університету; спеціальність «Дитяча анестезіологія» (м. Полтава, Україна)

Нечитайло Ю.М. – д.мед.н., професор, завідувач кафедри педіатрії, неонатології та перинатальної медицини Буковинського державного медичного університету; спеціальність «Педіатрія» (м. Чернівці, Україна)

Македонський І.О. – д.мед.н., професор, директор Медичного центру матері та дитини ім. Руднева, професор кафедри клінічної лабораторної діагностики Дніпропетровського національного університету імені О.Гончара МОН України; спеціальність «Дитяча хірургія» (м. Дніпро, Україна)

Деньга О.В. – д.мед.н., професор, завідувач відділу епідеміології та профілактики основних стоматологічних захворювань, стоматології дитячого віку та ортодонції ДУ «Інститут стоматології та щелепно-лицевої хірургії НАМН України»; спеціальність «Стоматологія» (м. Одеса, Україна)

Владимиров О.А. – д.мед.н., професор, завідувач кафедри реабілітаційної медицини, фізичної терапії і спортивної медицини НУОЗ України імені П.Л.Шупика (м.Київ, Україна)

Давиденко І.С. – д.мед.н., професор, завідувач кафедри патологічної анатомії Буковинського державного медичного університету, дійсний член Міжнародної Академії Патології; спеціальність «Патологічна анатомія» (м.Чернівці, Україна)

Наукові редактори розділів журналу:

Неонатологія – Клименко Т.М., д.мед.н., професор, завідувач кафедри педіатрії №3 та неонатології Харківського національного медичного університету (м. Харків, Україна)

Медична генетика – Горовенко Н.Г., член-кореспондент НАМН України, д.мед.н., професор, завідувач кафедри медичної та лабораторної генетики Національного університету охорони здоров'я України імені П. Л. Шупика. (м. Київ, Україна)

Дитяча хірургія – Лосєв О.О., д.мед.н., професор, завідувач кафедри дитячої хірургії Одеського Національного медичного університету (м. Одеса, Україна)

Педіатрія – Сорокман Т.В., д.мед.н., професор, декан медичного факультету №4, професор кафедри педіатрії та медичної генетики Буковинського державного медичного університету (м. Чернівці, Україна).

Акушерство та гінекологія – Андрієць О.А., д.мед.н., професор, професор кафедри акушерства та гінекології Буковинського державного медичного університету (м. Чернівці, Україна)

Стоматологія – Савічук Н.О., д.мед.н., професор, проректор з наукової роботи, професор кафедри стоматології дитячого віку Національного університету охорони здоров'я України імені П. Л. Шупика (м.Київ, Україна)

Фізична та реабілітаційна медицина – Поляська О.С., д.мед.н., професор, професор кафедри внутрішньої медицини, фізичної реабілітації та спортивної медицини Буковинського державного медичного університету (м.Чернівці, Україна)

Патологія – Ткачук С.С., д.мед.н., професор, завідувачка кафедри фізіології ім. Я.Д.Кіршенблата Буковинського державного медичного університету (м.Чернівці, Україна)

Відповідальний редактор журналу «Неонатологія, хірургія та перинатальна медицина»

Бабінцева А.Г. – д.мед.н., професор, професор кафедри педіатрії, неонатології та перинатальної медицини Буковинського державного медичного університету (м. Чернівці, Україна)

Відповідальний редактор електронної версії журналу в системі Open Journal Systems (OJS):

Годованець О.С. – к.мед.н., доцент, доцент кафедри педіатрії, неонатології та перинатальної медицини Буковинського державного медичного університету (м. Чернівці, Україна)

РЕДАКЦІЙНА КОЛЕГІЯ:

НЕОНАТОЛОГІЯ:

Амбалаванан Н. (м. Бірмінгем, США)
Батман Ю.А. (м. Київ, Україна)
Воробйова О.В. (м. Київ, Україна)
Дессі А. (м. Кальярі, Італія)
Ковальова О.М. (м. Полтава, Україна)
Куріліна Т.В. (м. Київ, Україна)
Куртяну А.М. (м. Кишинів, Молдова)
Мавропуло Т.К. (м. Дніпро, Україна)
Мазманян П.А. (м. Єреван, Вірменія)
Павлишин Г.А. (м. Тернопіль, Україна)
Полін Р. (м. Нью-Йорк, США)
Похилько В.І. (м. Полтава, Україна)
Редько І.І. (м. Запоріжжя, Україна)
Рейтерер Ф. (м. Грац, Австрія)
Ріга О.О. (м. Харків, Україна)
Кісельова М.М. (м. Львів, Україна)
Нікуліна Л.І. (м. Київ, Україна)
Шунько Є.С. (м. Київ, Україна)
Яблонь О.С. (м. Вінниця, Україна)

ДИТЯЧА ХІРУРГІЯ:

Бабуч С.І. (м. Кишинів, Молдова)
Боднар О.Б. (м. Чернівці, Україна)
Бензар І.М. (м. Київ, Україна)
Власов О.О. (м. Дніпро, Україна)
Гулієв Ч.Б. (м. Баку, Азербайджан)
Дмитряков В.О. (м. Запоріжжя, Україна)
Коноплицький В.С. (м. Вінниця, Україна)
Левницька С.А. (м. Чернівці, Україна)
Мельниченко М.Г. (м. Одеса, Україна)
Микиєв К.М. (м. Бишкек, Киргизстан)
Наконечний А.Й. (м. Львів, Україна)
Пругула В.П. (м. Київ, Україна)
Руденко О.Є. (м. Київ, Україна)
Савицька Е. (м. Варшава, Польща)
Сокольник С.О. (м. Чернівці, Україна)
Спатару Р.І. (м. Бухарест, Румунія)
Фофанов О.Д. (м. Івано-Франківськ, Україна)
Хамраєв А.Ж. (м. Ташкент, Узбекистан)

АКУШЕРСТВО ТА ГІНЕКОЛОГІЯ:

Абрамян Р.А. (м. Єреван, Вірменія)
Багірова Х.Ф. (м. Баку, Азербайджан)
Бойчук А.В. (м. Тернопіль, Україна)
Геряк С.М. (м. Тернопіль, Україна)
Гнатко О.П. (м. Київ, Україна)
Громова А.М. (м. Полтава, Україна)
Дубоссарська З.М. (м. Дніпро, Україна)
Каліновська І.В. (м. Чернівці, Україна)
Кравченко О.В. (м. Чернівці, Україна)
Лазуренко В.В. (м. Харків, Україна)
Ліхачов В.К. (м. Полтава, Україна)
Макачук О.М. (м. Івано-Франківськ, Україна)
Маркін Л.Б. (м. Львів, Україна)
Назаренко Л.Г. (м. Харків, Україна)
Лонгфорд Н.Т. (м. Лондон, Великобританія)
Окоєв Г.Г. (м. Єреван, Вірменія)
Пирогова В.І. (м. Львів, Україна)
Потапов В.О. (м. Дніпро, Україна)
Резніченко Г.І. (м. Запоріжжя, Україна)
Щербина М.О. (м. Харків, Україна)

ПЕДІАТРІЯ:

Аряєв М.Л. (м. Одеса, Україна)
Безрук В.В. (м. Чернівці, Україна)
Бойченко А.Д. (м. Харків, Україна)
Боконбаєва С.Д. (м. Бишкек, Киргизія)
Вакуленко Л.І. (м. Дніпро, Україна)
Гончарь М.О. (м. Харків, Україна)
Денисова М.Ф. (м. Київ, Україна)
Іванько О.Г. (м. Запоріжжя, Україна)
Квашніна Л.В. (м. Київ, Україна)
Ковтюк Н.І. (м. Чернівці, Україна)
Котова Н.В. (м. Одеса, Україна)
Кирилова Л.Г. (м. Київ, Україна)
Кривопустов С.П. (м. Київ, Україна)
Крючко Т.О. (м. Полтава, Україна)

Марушко Т.В. (м. Київ, Україна)
Починок Т.В. (м. Київ, Україна)
Ралі І.І. (м. Кишинів, Молдова)
Сенаторова Г.С. (м. Харків, Україна)
Сміян І.С. (м. Тернопіль, Україна)
Сокольник С.В. (м. Чернівці, Україна)
Токарчук Н.І. (м. Вінниця, Україна)
Шадрін О.Г. (м. Київ, Україна)
Ященко Ю.Б. (м. Київ, Україна)

МЕДИЧНА ГЕНЕТИКА:

Веропотвелян М.П. (м. Кривий Ріг, Україна)
Галаган В.Д. (м. Київ, Україна)
Гнатейко О.З. (м. Львів, Україна)
Ластівка І.В. (м. Чернівці, Україна)

СТОМАТОЛОГІЯ:

Бамбуляк А.В. (м. Чернівці, Україна)
Годованець О.І. (м. Чернівці, Україна)
Кузняк Н.Б. (м. Чернівці, Україна)
Мірчук Б.М. (м. Львів, Україна)
Райлян С.К. (м. Кишинів, Молдова)

ФІЗИЧНА ТА РЕАБІЛІТАЦІЙНА МЕДИЦИНА:

Дорофєєва О.Є. (м. Київ, Україна)
Єжова О.О. (м. Суми, Україна)
Неханевич О.В. (м. Дніпро, Україна)
Романчук О.П. (м. Одеса, Україна)

ПАТОЛОГІЯ:

Заморський І.І. (м. Чернівці, Україна)
Зяблицев С.В. (м. Київ, Україна)
Проняєв Д.В. (м. Чернівці, Україна)
Роговий Ю.Є. (м. Чернівці, Україна)
Ситнікова В.О. (м. Одеса, Україна)
Слободян О.М. (м. Чернівці, Україна)
Степаненко О.Ю. (м. Харків, Україна)
Цигикало О.В. (м. Чернівці, Україна)
Марковський В.Д. (м. Харків, Україна)

Рекомендовано до друку та поширення через мережу Internet рішенням Вченої ради

Буковинського державного медичного університету

Протокол №14 від 23 травня 2024 року

НАУКОВА РЕДАКЦІЯ ЖУРНАЛУ

Редакційно-видавничий відділ

Буковинського державного медичного університету МОЗ України

Адреса: 58002, Чернівці, площа Театральна, 2

Код ЄДРПОУ 02010971

Керівник відділу - Волошенюк Ірина Олексіївна

Контактний телефон: +38 (0372) 52-39-63

e-mail: print@bsmu.edu.ua

ВИДАВЕЦЬ

ТОВ «Редакція журналу «Неонатологія, хірургія та перинатальна медицина»

Адреса: 04053, м. Київ, пров. Бехтерівський, 4Б, оф. 47

Код ЄДРПОУ 42656224

Директор видавництва - Кушнір Віталій Миколайович

Контактні телефони: +380673270800

e-mail: v.kushnir1111@gmail.com

Передплатний індекс: 89773.

Адреса для листування: Буковинський державний медичний університет МОЗ України, Театральна площа, 2, м. Чернівці, 58002, Україна. Заступнику головного редактора журналу "Неонатологія, хірургія та перинатальна медицина" професору Годованець Юлії Дмитрівні.

Контактний телефон: +38(050)6189959

e-mail: neonatology@bsmu.edu.ua

Офіційний web-сайт журналу: <http://neonatology.bsmu.edu.ua/>

(Українська науково-освітня телекомунікаційна мережа "URAN", проект «Наукова періодика України, в рамках некомерційного проекту PublicKnowledge Project

Електронна версія журналу представлена:

Національна бібліотека ім. В.І.Вернадського (м. Київ, Україна), Наукова періодика України, №347,

web-сайт: <http://www.irbis-nbuv.gov.ua/>

Буковинський державний медичний університет МОЗ України (м. Чернівці, Україна),

web-сайт: http://www.bsmu.edu.ua/uk/science/scientific_mags_bsmu/neonatal

Журнал розсилається згідно Державного реєстру у провідні бібліотеки,

державні установи та вищі медичні навчальні заклади України.

Публікаційна етика журналу відповідає положенням «Єдині вимоги до рукописів, що представляються в біомедичні журнали, підготовки та редагування біомедичних публікацій» Міжнародного Комітету Редакторів Медичних Журналів (International Committee of Medical Journal Editors (ICMJE) <http://www.icmje.org/>)

Редакція журналу підтримує міжнародні принципи наукових публікацій згідно рекомендацій Комітету з етики публікацій (COPE), Довіднику журналів відкритого доступу (DOAJ), Асоціації наукових видавців відкритого доступу (OASPA) та Всесвітньої асоціації медичних редакторів (WAME)



UDC: 611.134.31/.35.068-053.13/15
DOI: 10.24061/2413-4260. XIV.2.52.2024.14

FETAL ANATOMICAL VARIABILITY OF THE ULNAR AND RADIAL ARTERY SYSTEM

O. A. Koval, T. V. Khmara, I. I. Zamorskii,
M. I. Kryvchanska, O. V. Garvasiuk

Bukovinian State Medical University
(Chernivtsi, Ukraine)

Summary

Variability in the topography of the arteries of the upper extremity is associated with fetal development. Determination of individual anatomical variants of the upper extremity blood supply at different stages of ontogeny, especially in human fetuses, is of great practical importance in vascular surgery.

Aim of the study. *To study the individual anatomical variability of the ulnar and radial arteries in human fetuses of different ages.*

Material and methods. *The study of variants of the topography of the branches of the radial and ulnar arteries, the peculiarities of the formation of the superficial palmar arterial arch was carried out on 46 preparations of the upper extremities of 23 human fetuses 81. 0-375, 0 mm parieto-coccygeal length using macromicroscopic dissection, vascular injection and morphometry without external signs of anatomical abnormalities or congenital malformations of skeletal, fascial-muscular and vascular-nerve structures of the upper extremities.*

Results and discussion. *Our study demonstrated fetal anatomical variability and bilateral asymmetry of the right and left upper extremity arteries in human fetuses. Thus, in a fetus with a PCL of 210.0 mm, the right brachiocephalic artery was found to originate from the right axillary artery. It should be noted that the initial portion of the right brachiocephalic artery passed anteriorly, not posteriorly, to the median nerve, and at the level of the middle third of the anterior shoulder region, the artery occupied a superficial position relative to the median nerve, which is located in the lateral bicipital groove of the shoulder. The brachiocephalic artery was then directed in an oblique lateral direction to the lateral surface of the forearm. In this fetus, a high origin of the right ulnar artery was found, which originated from the trunk of the brachiocephalic artery in the upper third of the right anterior shoulder region. At the border of the middle and lower thirds of the anterior shoulder region, the ulnar artery crossed the ulnar nerve anteriorly and passed with it in the median biceps groove of the shoulder. 3.0 mm below the beginning of the ulnar artery, the superior circumflex ulnar artery bifurcated from the brachiocephalic artery, and in the lower third of the anterior shoulder region, a common trunk bifurcated from the brachiocephalic artery and bifurcated into the middle and inferior circumflex ulnar arteries. We found arterial anastomoses between the latter and branches of the ulnar artery. The immediate continuation of the right brachiocephalic artery in the palm was the brachiocephalic artery of the thumb. At the level of the base of the proximal phalanx of the thumb, the brachiocephalic artery branched into three palmar finger arteries, which were directed to both edges of the palmar surface of the first finger and the radial edge of the palmar surface of the second finger. The superficial palmar arch was formed by the superficial palmar branch of the brachial radial artery, the terminal ulnar artery, and the anterior interosseous artery. Four common palmar arteries originated from the superficial palmar arch and were directed to the ulnar edge of the palmar surface of the second finger and the palmar surfaces of the adjacent edges of the third through fifth fingers.*

The left superficial palmar arch had an atypical structure located under the palmar aponeurosis at the level of the middle of the metacarpals and formed by the terminal parts of the ulnar and anterior interosseous arteries. Because the radial artery in this fetus was traced to the distal part of the forearm (to the scaphoid bone), we did not find branches of this artery in the palm area, especially the superficial palmar branch of the radial artery. The ulnar artery was directed caudally to the palmar region, curving slightly in an arc to the radial side of the hand. From the terminal portion of the ulnar artery, three common palmar finger arteries bifurcated, which in turn bifurcated into five palmar finger arteries of their own. The latter supplied the ulnar edge of the third finger and the palmar areas of the fourth and fifth fingers. The radial edge of the third finger and the palmar areas of the II-I fingers were supplied by five separate palmar arteries originating from the terminal portion of the anterior interosseous artery. Anastomoses were found between the palmar arteries, mainly in the middle and terminal phalanges. In the area of the palm, numerous muscular branches bifurcated from the anterior interosseous and ulnar arteries, providing blood supply to the palm muscles.

Conclusions. *In the majority of the studied fetuses (82.61 %) the superficial palmar arch was closed, in 17.39 % of the observations it was not closed. In 10.5 % of cases, the superficial palmar arch was formed by the trunk of the ulnar artery and the median forearm artery, and in 5.2 % – with the participation of the ulnar and anterior interosseous arteries. The ulnar artery is predominantly involved in the formation of the superficial palmar arch.*

In a fetus with a PCL of 210.0 mm, the right brachiocephalic artery was found, as well as a high origin of the right ulnar artery from it and an atypical branching of other branches. In particular, the superficial palmar arch was formed by the superficial palmar branch of the brachial radial artery, the terminal ulnar artery, and the anterior interosseous artery, while the left superficial palmar arch was formed by the terminal ulnar and anterior interosseous arteries.

Key words: *Ulnar Artery; Radial Artery; Superficial Palmar Arch; Fetuses; Anatomical Variability; Development.*

Introduction

It seems that in the XXI century there can be no secrets and mysteries in human anatomy, and it is quite difficult to find any new variant of the structure and topography of any human organ, vessel, or nerve. Variability in the

topography of upper extremity arteries has been linked to fetal development (FD). One such theory, which describes the prenatal development of arteries from the axial artery, may explain the formation of the permanent median artery (PMA). Development of the axial system begins in the

middle of the 4th week of FD when the axillary, brachial, and anterior interosseous arteries appear. The median artery (MA) develops from the anterior interosseous artery [1,2]. The MA usually undergoes regression and apoptosis after the 8th week of FD when the radial and ulnar arteries are formed. If there is no regression of the MA, it persists throughout life and is an arterial remnant of the vascular architecture of the axial artery, known as PMA, which can be of two types: palmar and antebrachial [2,3]. The prevalence of PMA ranges from 4.2 % to 6.6 %, with the antebrachial type of PMA accounting for nearly 75 % of all cases [4-6]. The palmar type of PMA, or median palmar artery (MPA), is characterized by a larger diameter than the antebrachial type of PMA, or median forearm artery (MFA), because the MPA is involved in the blood supply to the hand. The MFA, which is the remnant of a partial regression of the MA, terminates proximal to the wrist.

Thus, under conditions of normogenesis, MA in humans is found only in the embryonic period of development, and by 8 weeks FD it regresses, giving way to the radial and ulnar arteries in terms of topographic and functional principle. However, MA can be detected in a significant number of fetuses at 13-38 weeks FD, newborns, and adults. Over the past 125 years, the prevalence of MA in adults has approximately tripled [5,7]. Since the mechanism of regression of MA in the human embryo is initiated and regulated by specific genes, the presence of MA at the stages of postnatal ontogeny indicates a lack of expression of these genes. T. Lucas et al [8] believe that an increase in the prevalence of MA indicates a real evolutionary change in gene pools, and that mutational changes in genes (and, as a result, the cessation of MA regression) can occur both by themselves and under the influence of external factors, such as intrauterine infections. The researchers suggest that the increase in the prevalence of MA is more likely to be a hereditary variation than a modification, in which case we can speak of an evolutionary process.

The presence of a PMA is usually associated with upper extremity compression neuropathies. Along its length, the PMA running along the median nerve can compress nearby nerve structures, particularly the anterior interosseous nerve, causing anterior interosseous nerve syndrome, which results in atrophy and paralysis of the long flexor digitorum and two lateral tendons of the deep flexor digitorum and quadratus extensor muscles. The MPA may play an important role in the development of acute carpal tunnel syndrome, in which thrombosis, aneurysm or calcification of the carpal tunnel walls and compression of the median nerve are also possible [1], and in the case of the dominant role of the MPA in the blood supply of the palm, palmar ischemia may occur [8]. At the same time, injuries to the ulnar and radial arteries may compromise the blood supply to the hand from the existing MA [9].

Other researchers [9-11] reported that the incidence of MFA was 46.28 % in the total number (121) of upper extremities studied. The sources of MFA were the common interosseous (53.57 %), anterior interosseous (42.85 %), and ulnar (3.57 %) arteries [12-14].

An interesting case of the right brachial artery branching into the superficial ulnar and radial arteries has been described in the literature [1]. From the latter, at the

level of the radial neck, the common interosseous artery bifurcated, which in turn bifurcated into the anterior and posterior interosseous arteries. The anterior interosseous artery was the origin of the anterior and posterior ulnar recurrent arteries and the PMA. Considering that the latter was accompanied by the median nerve and gave a muscular branch to the superficial flexor digitorum brevis muscle and terminated proximal to the wrist, it can be considered the MFA. The superficial ulnar artery ran distally in the medial forearm and anastomosed in the palm with the superficial palmar branch of the radial artery, forming the superficial palmar arch. Typical branching of the common and brachial arteries from the superficial palmar arch was noted. The authors suggest that in the case described, where there is a superficial ulnar artery and a MFA, the persistence of the MA may be a compensatory mechanism for the development of the superficial ulnar artery. Information about possible anatomical variants of the arteries of the upper extremity should be taken into account in surgical procedures, surgical interventions, and bypass surgeries of the structures of the extremity in order to reduce complications both during surgery and in the postoperative period.

Thus, the identification of individual anatomical variants of the upper extremity blood supply at different stages of ontogeny, and especially in human fetuses, is of great practical importance in vascular surgery. In this regard, we consider it advisable to further study the individual anatomical variability of the ulnar and radial arteries in human fetuses of different ages, paying special attention to the variants of formation and branching of the superficial palmar arch.

Aim of the study. To study the individual anatomical variability of the ulnar and radial arteries in human fetuses of different ages.

Material and methods. The study of variants of the topography of the branches of the radial and ulnar arteries, the peculiarities of the formation of the superficial palmar arterial arch was carried out on 46 preparations of the upper extremities of 23 human fetuses 81. 0-375, 0 mm parieto-coccygeal length (PCL) using macromicroscopic dissection, vascular injection and morphometry without external signs of anatomical abnormalities or congenital malformations of the skeletal, fascial-muscular and vascular-nerve structures of the upper extremities. The study was conducted in accordance with the basic bioethical provisions of the Convention of the Council of Europe on Human Rights and Biomedicine (April 4, 1997), the Declaration of Helsinki of the World Medical Association on the ethical principles for scientific medical research involving human subjects (1964-2013).), Order of the Ministry of Health of Ukraine No. 690 from 23.09.2009 and taking into account the Methodological Recommendations of the Ministry of Health of Ukraine «Procedure for removal of biological objects from deceased persons whose bodies are subject to forensic and pathological examination for scientific purposes» (2018). The Commission on Biomedical Ethics of Bukovinian State Medical University (Protocol No. 3 dated 16.11.2023) did not find any violations of moral and legal norms in the conduct of research.

Results of the study and their discussion. Our study demonstrated fetal anatomic variability and bilateral asymmetry of the right and left upper extremity arteries in human fetuses. For example, in a fetus with a PCL of 210.0 mm, the right brachiocephalic artery was found to originate from the right axillary artery. It should be noted that the initial portion of the right brachiocephalic artery passed anteriorly, not posteriorly, to the median nerve, and at the level of the middle third of the anterior shoulder region, the artery occupied a superficial position relative to the median nerve, which is located in the lateral bicipital groove of the shoulder. The brachiocephalic artery was then directed obliquely laterally to the lateral surface of the forearm. In this fetus, a high origin of the right ulnar artery was found, originating from the trunk of the brachiocephalic artery in the upper third of the right anterior shoulder region. At the border of the middle and lower thirds of the anterior shoulder region, the ulnar artery crossed the ulnar nerve anteriorly and passed together with it in the median biceps groove of the shoulder. The superior circumflex ulnar artery bifurcated from the brachiocephalic artery 3.0 mm below the origin of the ulnar artery, and in the lower third of the anterior brachial region, a common trunk originated from the brachiocephalic artery and bifurcated into the middle and inferior circumflex ulnar arteries. We found arterial anastomoses between the latter and branches of the ulnar artery. The immediate continuation of the right brachiocephalic artery in the palm area was the main artery of the thumb. At the level of the base of the proximal phalanx of the thumb, the brachiocephalic artery bifurcated into three palmar finger arteries, which were directed to both edges of the palmar surface of the first finger and

the radial edge of the palmar surface of the second finger. The superficial palmar arch was formed by the superficial palmar branch of the brachial radial artery, the terminal ulnar artery, and the anterior interosseous artery. Four common palmar arteries originated from the superficial palmar arch and ran to the ulnar edge of the palmar surface of the second finger and the palmar surfaces of the adjacent edges of the third through fifth fingers [15].

The left superficial palmar arch had an atypical structure located under the palmar aponeurosis at the level of the middle of the metacarpals and formed by the terminal portions of the ulnar and anterior interosseous arteries. Because the radial artery in this fetus was traced to the distal part of the forearm (to the scaphoid bone), we did not find branches of this artery in the palm area, especially the superficial palmar branch of the radial artery. The ulnar artery was directed caudally to the palmar region, with a slight arcuate curvature to the radial side of the hand. Three common palmar finger arteries bifurcated from the terminal ulnar artery, which in turn bifurcated into five separate palmar finger arteries. The latter supplied the ulnar edge of the third finger and the palmar areas of the fourth and fifth fingers. The radial edge of the third finger and the palmar areas of the second and third fingers were supplied by five separate palmar arteries arising from the terminal portion of the anterior interosseous artery (Fig. 1). Anastomoses between the palmar arteries were found mainly in the middle and terminal phalanges. It should be noted that in the palm area, numerous muscle branches bifurcated from the anterior interosseous and ulnar arteries, providing blood supply to the palm muscles.

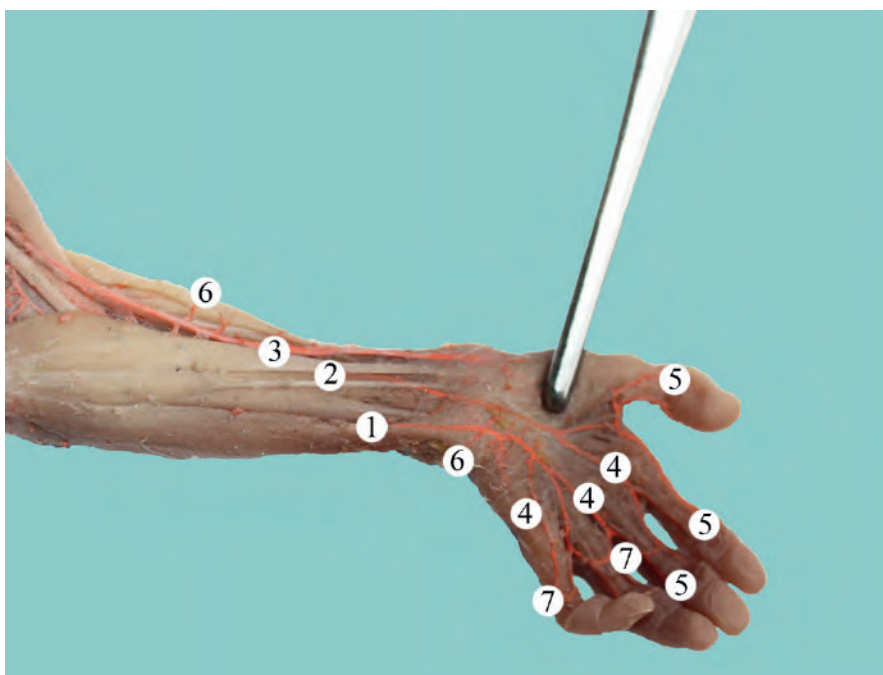


Fig. 1. Blood supply to the left upper extremity in the forearm and hand of a fetus with a PCL of 210.0 mm. Macro view. Magnification 2.1x:

1 – Ulnar artery; 2 – Anterior interosseous artery; 3 – Radial artery; 4 – Common palmar finger arteries; 5 – Own palmar finger arteries; 6 – Muscle branches; 7 – Arterial anastomoses between own palmar finger arteries.

It is well known that the blood supply to the palm is provided by the ulnar and radial arteries, which form the superficial and deep palmar arches. In our study, we focused on the variants of the formation of the superficial palmar arch in human fetuses of different ages. The superficial palmar arch is located under the palmar aponeurosis and usually projects at the level of the mid-metacarpals. In the majority of fetuses studied (38 specimens, 82.61 % of cases), the superficial palmar arch was closed, of which: in 33 observations, the arch was formed by the terminal ulnar artery and the superficial palmar branch of the radial artery (normal radial-ulnar variant of the structure).

In two observations (5.2 %), the superficial palmar arch was formed with the participation of the ulnar and anterior interosseous arteries. In 4 cases (10.5 %), the superficial palmar arch was formed by the trunk of the ulnar artery and the MFA, a branch of the ulnar artery. Thus, in a fetus with a PCL of 240.0 mm, anatomical variability of the arteries of the left forearm and an atypical variant of the formation of the left superficial arterial arch were detected. Branching of the left brachial artery into the radial and ulnar arteries occurred in the lower part of the ulnar fossa below the lower edge of the biceps brachii aponeurosis [16,17]. A direct continuation of the brachial artery trunk is the radial artery, which was located between the gastrocnemius

and brachioradialis muscles, running downward in the radial groove and traced to the scapula [18]. At the level of the latter, the radial artery gave way to the palmar carpal bone and was no longer traced. The ulnar artery initially ran between the superficial and deep finger flexor muscles, penetrated the ulnar groove at the border of the upper and middle thirds of the forearm, and gave way to the MFA. In the middle and lower thirds of the forearm, the ulnar artery ran along the outer edge of the ulnar flexor muscle of the wrist. At the border of the middle and lower thirds of the left forearm, in the interval between the tendons of the radial flexor muscle and the long palmar muscle, the MFA and the median nerve were located at a shallow depth.

Near the lateral edge of the pea-shaped bone, the immediate continuation of the ulnar artery is the superficial palmar arch, which in this fetus was formed by the main trunk of the ulnar artery and the MFA (**Fig. 2**).

According to the study data and literature, four common palmar finger arteries originated from the left superficial palmar arch, which gave rise to seven separate palmar finger arteries at the level of the metacarpal heads, supplying both edges of the V, IV, III fingers and the ulnar edge of the II finger. Three common palmar finger arteries originated from the MFA, supplying the I finger and the radial edge of the II finger [19,20].

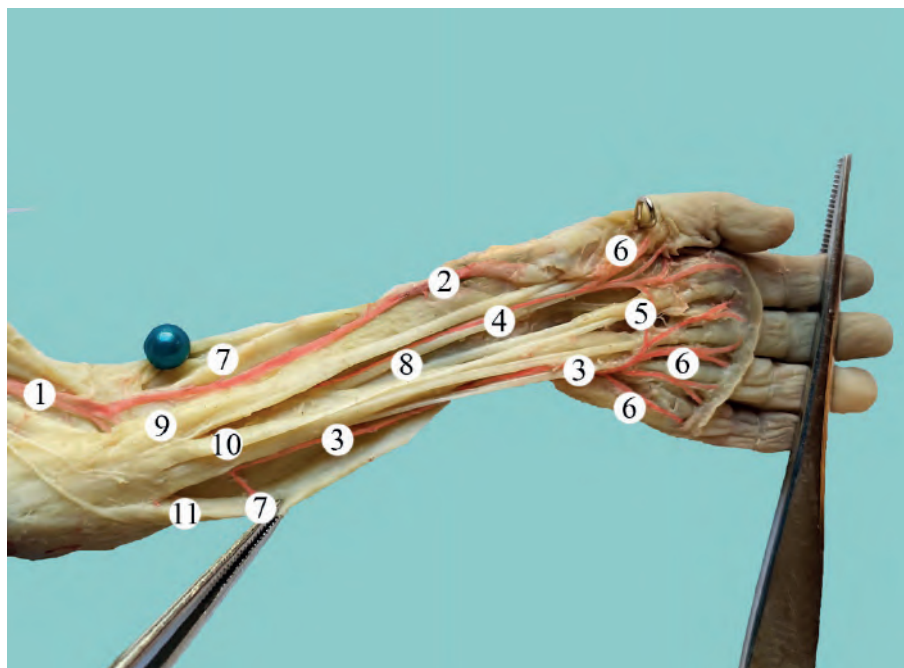


Fig. 2. Blood supply to the left upper extremity in the forearm and hand of a fetus with a PCL of 240.0 mm. Macro view. 2.3 magnification:

1 – Brachial artery; 2 – Radial artery; 3 – Ulnar artery; 4 – Median forearm artery; 5 – Superficial palmar arch; 6 – Common palmar finger arteries; 7 – Muscle branches; 8 – Median nerve; 9 – Radial wrist flexor muscle; 10 – Long palmar muscle; 11 – Ulnar wrist flexor muscle.

In 8 specimens (17.39 % of observations), the superficial palmar arch was not closed. Thus, in a fetus with a PCL of 150.0 mm, a variant of the right unclosed superficial palmar arch was detected, in which the blood supply of the palmar surface of the fingers of the hand was provided by four common palmar finger arteries from the ulnar artery, branching into seven own palmar finger arteries, which were directed to the palmar surfaces of the

adjacent edges of the III-V fingers and the ulnar edge of the palmar surface of the II finger (Fig. 3).

The blood supply to both edges of the palmar surface of the first finger and the radial edge of the palmar surface of the second finger was provided by three palmar arteries – branches of the radial artery, namely the radial index artery and the first palmar artery, respectively, which is in accordance with the literature [21-25].

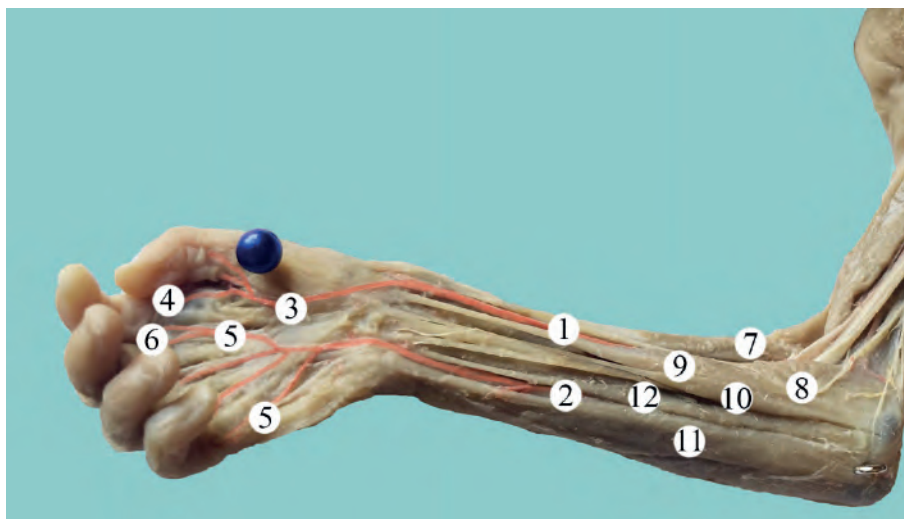


Fig. 3. Blood supply of the right upper extremity in the forearm and hand of a fetus with 150.0 mm TCD. Macro view. Magnification $\times 2.4$:

1 – Radial artery; 2 – Ulnar artery; 3 – First palmar finger artery; 4 – Radial index artery; 5 – Common palmar finger arteries; 6 – Own palmar finger arteries; 7 – Radial brachial muscle; 8 – Circular extensor; 9 – Radial wrist flexor; 10 – Long palmar muscle; 11 – Ulnar wrist flexor; 12 – Superficial finger flexor.

Conclusions

In the majority of the studied fetuses (82.61 %) the superficial palmar arch was closed and in 17.39 % of the observations it was not closed. In 10.5 % of cases, the superficial palmar arch was formed by the trunk of the ulnar artery and the median forearm artery, and in 5.2 % – with the participation of the ulnar and anterior interosseous arteries. The ulnar artery is predominantly involved in the formation of the superficial palmar arch.

In a fetus with 210.0 mm PCL, the right brachiocephalic artery was found, as well as a high origin of the right ulnar artery from it and atypical branching of other

branches. In particular, the superficial palmar arch was formed by the superficial palmar branch of the brachial radial artery, the terminal ulnar artery, and the anterior interosseous artery, while the left superficial palmar arch was formed by the terminal ulnar and anterior interosseous arteries.

Sources of funding. The article was published without financial support.

Conflict of interest. The authors declare no conflict of interest.

References:

1. Herstam BJ, Pidatala S, Tan Y, Daly DT. A Unique Branching Pattern of the Brachial Artery: Coexisting Superficial Ulnar Artery and Persistent Median Artery. *Cureus*. 2022; 14(10): e29882. doi: 10.7759/cureus.29882.
2. Baikoussis NG, Papakonstantinou NA, Apostolakis E. Radial artery as graft for coronary artery bypass surgery: Advantages and disadvantages for its usage focused on structural and biological characteristics. *J Cardiol*. 2014; 63(5): 321-8. doi: 10.1016/j.jcc.2013.11.016
3. Solewski B, Lis M, Pękala JR, Brzegowy K, Lauritzen SS, Hołda MK, et al. The persistent median artery and its vascular patterns: A meta-analysis of 10,394 subjects. *Clin Anat*. 2021; 34(8): 1173-85. doi: 10.1002/ca.23770
4. Patnaik M, Paul S. Persistent median artery of the forearm and palm: a cadaver study into its origin, course, fate and clinical significance. *Ital J Anat Embryol*. 2016; 121(1):88-95.
5. Clarke E, Skrzat J, Mazur M, Musiał A, Sienkiewicz J, Radek M, et al. Anatomical variations of the superficial ulnar artery: case series observed on historical specimens prepared by Ludwik Karol Teichmann. *Folia Morphol (Warsz)*. 2022; 81(1): 227-33. doi: 10.5603/FM.a2021.0014
6. Haładaj R, Wysiadecki G, Dudkiewicz Z, Polgaj M, Topol M. Persistent Median Artery as an Unusual Finding in the Carpal Tunnel: Its Contribution to the Blood Supply of the Hand and Clinical Significance. *Med Sci Monit*. 2019; 25: 32-9. doi: 10.12659/MSM.912269
7. Townsend CB, Seigerman D, Aita D, Fletcher D, Gallant G, Jones C, et al. A Prospective Evaluation of the Prevalence of Persistent Median Artery in Patients with Carpal Tunnel Syndrome. *Arch Bone Jt Surg*. 2022; 10(9): 756-759. doi: 10.22038/ABJS.2022.62358.3042
8. Lucas T, Kumaratilake J, Henneberg M. Recently increased prevalence of the human median artery of the forearm: A microevolutionary change. *J Anat*. 2020; 237(4): 623-31. doi: 10.1111/joa.13224
9. Elhossiny AH, Bakir M, Dawalibi A, Behiery A. Persistent Median Artery, Bifid Median Nerve, and Reversed Palmaris Longus Encountered During Cadaveric Dissection: The First Reported Case. *Cureus*. 2023; 15(6): e40324. doi: 10.7759/cureus.40324
10. Gokhroo R, Bisht D, Gupta S, Kishor K, Ranwa B. Palmar arch anatomy: Ajmer Working Group classification. *Vascular*. 2016; 24(1): 31-6. doi: 10.1177/1708538115576428
11. Matsuo M, Honma S. Intra-arterial catheter incidentally placed in the median artery in a patient with an anatomical variation of the radial artery. *JA Clin Rep*. 2022; 8(1): 98. doi: 10.1186/s40981-022-00588-3
12. Aragão JA, da Silva AC, Anunciação CB, Reis FP. Median artery of the forearm in human fetuses in northeastern Brazil: anatomical study and review of the literature. *Anat Sci Int*. 2017; 92(1): 107-11. doi: 10.1007/s12565-015-0322-x

13. Natsis K, Iordache G, Gigis I, Kyriazidou A, Lazaridis N, Noussios G, Paraskevas G. Persistent median artery in the carpal tunnel: anatomy, embryology, clinical significance, and review of the literature. *Folia Morphol (Warsz)*. 2009; 68(4): 193-200. PMID: 19950066
14. Yildiz S, Kocabiyik N, Elvan O, Yalcin B, Comert A. Branches of ulnar artery in human fetuses: anatomical and morphometric study. *Surg Radiol Anat*. 2019; 41(11): 1325-32. doi: 10.1007/s00276-019-02297-6
15. Koval OA, Khmara TV, Slobodian OM. Varianty budovy, innervatsii ta krovopostachannia dovhoho i korotkoho promenevykh miaziv-rozghynachiv zapiastka u plodiv liudyny [Variants of the structure, innervation and blood supply of the long and short radial carpal extensor muscles in human fetuses]. *Klinichna anatomii ta operatyvna khirurgiia*. 2022; 4(21): 14-21. (In Ukrainian) doi: 10.24061/1727-0847.21.4.2022.41
16. Zarzecki MP, Popieluszko P, Zayachkowski A, Pękala PA, Henry BM, Tomaszewski KA. The surgical anatomy of the superficial and deep palmar arches: A Meta-analysis. *J Plast Reconstr Aesthet Surg*. 2018; 71(11): 1577-92. doi: 10.1016/j.bjps.2018.08.014
17. Alexander JG, Leal MC, Baptista JDS. Persistent median artery inside the carpal tunnel: description and surgical implications. *Autops Case Rep*. 2020; 10(4): e2020209. doi: 10.4322/acr.2020.209
18. Gnanasekaran D, Veeramani R. Newer insights in the anatomy of superficial palmar arch. *Surg Radiol Anat*. 2019; 41(7): 791-9. doi: 10.1007/s00276-019-02223-w
19. Singh S, Lazarus L, De Gama BZ, Satyapal KS. An anatomical investigation of the superficial and deep palmar arches. *Folia Morphol (Warsz)*. 2017; 76(2): 219-25. doi: 10.5603/FM.a2016.0050
20. Konarik M, Musil V, Baca V, Kachlik D. Upper limb principal arteries variations: A cadaveric study with terminological implication. *Bosn J Basic Med Sci*. 2020; 20(4): 502-13. doi: 10.17305/bjbm.2020.4643
21. Habib J, Baetz L, Satiani B. Assessment of collateral circulation to the hand prior to radial artery harvest. *Vasc Med*. 2012; 17(5): 352-61. doi: 10.1177/1358863X12451514
22. Sudduth J, Galarza L, Sullivan J, Walker ME. Persistent Median Artery With a Reversed Palmaris Longus and Volar Ganglion. *J Hand Surg Glob Online*. 2022; 4(5): 303-5. doi: 10.1016/j.jhsg.2022.04.005
23. Solmaz E, Fazliogullari Z, Albay S, Unver Dogan N, Karabulut AK. Anatomical variations of the superficial palmar arch in human fetuses. *Anatomical Science International*. 2023;98(1):123-135. doi: 10.1007/s12565-022-00679-2
24. Borthakur D, Kumar R, Singh S. Variations in Superficial Palmar Arch: Case Series with Clinico-anatomical Perspective. *Medeniyet Medical Journal*. 2022;37(4):346. doi: 10.4274/MMJ.galenos.2022.82598
25. Dawani P, Mahajan A, Mishra S, Vasudeva N. Variations of the superficial palmar arch: A clinicoanatomical consideration. *Int J Anat Res*. 2020;8(4.2):7817-7822. doi: 10.16965/ijar.2020.231

ФЕТАЛЬНА АНАТОМІЧНА МІНЛИВІСТЬ СИСТЕМИ ЛІКТЬОВОЇ І ПРОМЕНЕВОЇ АРТЕРІЙ

О. А. Коваль, Т. В. Хмара, І. І. Заморський, М. І. Кривчанська, О. В. Гарвасюк

Буковинський державний медичний університет
(м. Чернівці, Україна)

Резюме.

Варіабельність топографії артерій верхньої кінцівки пов'язана з внутрішньоутробним розвитком. Встановлення індивідуальних анатомічних варіантів кровопостачання ділянок верхньої кінцівки на різних стадіях онтогенезу, і зокрема у плодів людини, має важливе прикладне значення у судинній хірургії.

Мета дослідження. З'ясувати індивідуальну анатомічну мінливість системи ліктьової і променевої артерій у плодів людини різного віку.

Матеріал та методи дослідження. З'ясування варіантів топографії гілок променевої і ліктьової артерій, особливостей формування поверхневої долонної артеріальної дуги проведено на 46 препаратах верхніх кінцівок 23 плодів людини 81,0-375,0 мм тім'яно-куприкової довжини із використанням макромікроскопічного препарування, ін'єкції судин і морфометрії без зовнішніх ознак анатомічних відхилень чи уроджених вад розвитку скелету, фасціально-м'язових і судинно-нервових структур верхніх кінцівок.

Результати дослідження та їх обговорення. У результаті проведеного нами дослідження виявлено фетальну анатомічну мінливість і білатеральну асиметрію артерій правої і лівої верхніх кінцівок у плодів людини. Так, у плода 210,0 мм ТКД виявлено праву плечо-променево-артерію, яка брала початок від правої пахвової артерії. Слід зазначити, що початкова частина правої плечо-променевої артерії проходила спереду, а не позаду серединного нерва, а на рівні середини третини передньої плечової ділянки артерія займала поверхнєве положення щодо серединного нерва, розміщувалася у бічній двоголовій борозні плеча. Далі плечо-променево-артерія прямувала у косо-латеральному напрямку до бічної поверхні передпліччя. У даного плода виявлено високий початок правої ліктьової артерії, яка відходила від стовбура плечо-променевої артерії у верхній третині правої передньої плечової ділянки. На межі середньої і нижньої третин передньої плечової ділянки ліктьова артерія перетинала попереду ліктьовий нерв і разом із ним проходила у присередній двоголовій борозні плеча. На 3,0 мм нижче початку ліктьової артерії від плечо-променевої артерії відходила верхня обхідна ліктьова артерія, а у нижній третині передньої плечової ділянки від плечо-променевої артерії починався загальний стовбур, який розгалужувався на середню і нижню обхідні ліктьові артерії. Між останніми та гілками ліктьової артерії нами виявлено артеріальні анастомози. Безпосереднім продовженням правої плечо-променевої артерії у ділянці долоні була головна артерія великого пальця. На рівні основи проксимальної фаланги великого пальця головна артерія великого пальця розгалужувалася на три власні долонні пальцеві артерії, які прямували до обох країв долонної поверхні I пальця і променевого краю долонної поверхні II пальця. В утворенні правої поверхневої долонної дуги брали участь поверхнева долонна гілка плечо-променевої артерії, кінцевий відділ ліктьової артерії та передня міжкісткова артерія. Від поверхневої долонної дуги відходили чотири загальні долонні пальцеві артерії, які прямували до ліктьового краю долонної поверхні II пальця і долонних поверхонь суміжних країв III-V пальців.

Ліва поверхнева долонна дуга мала атипову будову, розташована під долонним апоневрозом на рівні середини п'ясткових кісток і сформована кінцевими відділами ліктьової і передньої міжкісткових артерій. Враховуючи те, що у цього плода променево-артерія простежувалася до дистального відділу передпліччя (до човноподібної кістки), нами не виявлено гілок цієї артерії у ділянці долоні, і зокрема поверхневої долонної гілки променевої артерії. Ліктьова артерія прямувала у каудальному напрямку

до долонної ділянки, дещо вигиналася дугоподібно до променевого боку кисті. Від кінцевого відділу ліктьової артерії відходили три загальні долонні пальцеві артерії, які, в свою чергу, розгалужувалися на п'ять власних долонних пальцевих артерій. Останні кровопостачали ліктьовий край III пальця і долонні ділянки IV-V пальців. Кровопостачання променевого краю III пальця, долонних ділянок II-I пальців забезпечували п'ять власних долонних пальцевих артерій, які починалися від кінцевого відділу передньої міжкісткової артерії. Між власними долонними пальцевими артеріями виявлено анастомози, передусім в ділянках середніх і кінцевих фаланг. У ділянці долоні від передньої міжкісткової і ліктьової артерій відходили численні м'язові гілки, які забезпечували кровопостачання м'язів долоні.

Висновки. У більшості досліджених плодів (82,61 %) поверхнева долонна дуга була замкнена, у 17,39 % спостережень – незамкнена. У 10,5 % випадках поверхнева долонна дуга була сформована стовбуром ліктьової артерії і серединною артерією передпліччя і в 5,2 % – за участю ліктьової і передньої міжкісткової артерій. У формуванні поверхневої долонної дуги переважна участь належить ліктьовій артерії.

У плода 210,0 мм ТКД виявлено праву плечо-променеву артерію, а також високий початок від неї правої ліктьової артерії та атипове відходження інших гілок. Зокрема, в утворенні правої поверхневої долонної дуги брали участь поверхнева долонна гілка плечо-променевої артерії, кінцевий відділ ліктьової артерії та передня міжкісткова артерія; в той час як ліва поверхнева долонна дуга сформована кінцевими відділами ліктьової і передньої міжкісткових артерій.

Ключові слова: ліктьова артерія; променева артерія; поверхнева долонна дуга; плоди; анатомічна мінливість; розвиток.

Contact Information:

Oleksandr Koval – PhD, Doctoral Student of the Department of Anatomy, Clinical Anatomy and Operative Surgery of Bukovinian State Medical University, Chernivtsi, Ukraine.

e-mail: koval190488@gmail.com,

ORCID ID: <https://orcid.org/0000-0002-9434-8213>

Scopus Author ID: 58038661100

Researcher ID: ABZ-1757-2022

Tetyana Khmara – MD, PhD, DSci (Doctor of Medical Sciences), Professor, Professor of the Department of Human Anatomy named after M. G. Turkevich of Bukovinian State Medical University, Chernivtsi, Ukraine.

e-mail: khmara.tv.6@gmail.com

ORCID ID: <https://orcid.org/0000-0001-8023-5181>

Scopus Author ID: 57209663496

Researcher ID: C-9964-2017

Igor Zamorskii – MD, PhD, DSci (Doctor of Medical Sciences), Professor, Head of Department of Pharmacology of Bukovinian State Medical University, Chernivtsi, Ukraine.

e-mail: igor.zamorskii@gmail.com

ORCID ID: <https://orcid.org/0000-0003-0947-6729>

Scopus Author ID: 6507286431

Researcher ID: N-7652-2016

Mariana Kryvchanska – PhD, Associate Professor, Associate Professor of Department of Medical Biology and Genetics of Bukovinian State Medical University, Chernivtsi, Ukraine.

e-mail: krivmar@bsmu.edu.ua

ORCID ID: <https://orcid.org/0000-0003-3425-8125>

Scopus Author ID: 57202738816

Researcher ID: D-5100-2017

Olexandra Garvasiuk – PhD, Associate Professor, Associate Professor of the Department of Pathological anatomy of Bukovinian State Medical University, Chernivtsi, Ukraine.

E-mail: olexandra.garvasuk@bsmu.edu.ua

ORCID ID: <https://orcid.org/0000-0002-1936-2015>

Researcher ID: B-3672-2017

Scopus Author ID: 57211214001

Контактна інформація:

Коваль Олександр Анатолійович – кандидат медичних наук, докторант кафедри анатомії, клінічної анатомії та оперативної хірургії Буковинського державного медичного університету;

e-mail: koval190488@gmail.com,

ORCID ID: <https://orcid.org/0000-0002-9434-8213>

Scopus Author ID: 58038661100

Researcher ID: ABZ-1757-2022

Хмара Тетяна Володимирівна – доктор медичних наук, професор, професор кафедри анатомії людини ім. М. Г. Туркевича Буковинського державного медичного університету, Чернівці, Україна

e-mail: khmara.tv.6@gmail.com

ORCID ID: <https://orcid.org/0000-0001-8023-5181>

Scopus Author ID: 57209663496

Researcher ID: C-9964-2017

Заморський Ігор Іванович – доктор медичних наук, професор, завідувач кафедри фармакології Буковинського державного медичного університету, Чернівці, Україна.

e-mail: igor.zamorskii@gmail.com

ORCID ID: <https://orcid.org/0000-0003-0947-6729>

Scopus Author ID: 6507286431

Researcher ID: N-7652-2016

Кривчанська Мар'яна Іванівна – кандидат медичних наук, доцент, доцент кафедри медичної біології та генетики Буковинського державного медичного університету, Чернівці, Україна.

e-mail: krivmar@bsmu.edu.ua

ORCID ID: <https://orcid.org/0000-0003-3425-8125>

Scopus Author ID: 57202738816

Researcher ID: D-5100-2017

Гарвасюк Олександра Василівна – кандидат медичних наук, доцент, доцент кафедри патологічної анатомії Буковинського державного медичного університету, Чернівці, Україна.

E-mail: olexandra.garvasuk@bsmu.edu.ua

ORCID ID: <https://orcid.org/0000-0002-1936-2015>

Researcher ID: B-3672-2017

Scopus Author ID: 57211214001



Received for editorial office on 11/03/2024
Signed for printing on 10/05/2024