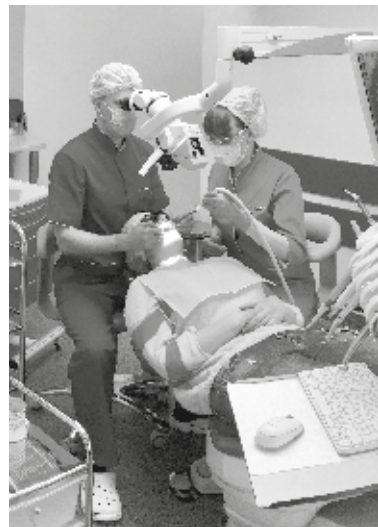
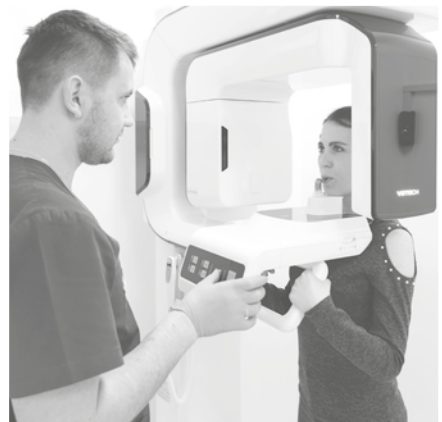
«Люмі-Дент»: як створити мережу стоматологічних клінік і вийти в топ

Докладніше на с. 26

Головний редактор доц. М.М. Угрин

Editor-in-Chief Ass. Prof. M.M. Ugryn

Редакційна колегія

проф. Г.Ф. Білоклицька (Київ)
проф. А.В. Борисенко (заст. гол. редактора, Київ)
проф. Ю.В. Вовк (Львів)
проф. І.М. Готь (Львів)
проф. Т.Д. Заболотний (Львів)
проф. В.М. Зубачик (Львів)
проф. С.І. Кухта (Львів)
проф. І.Я. Ломницький (Львів)
доц. В.В. Лось (Київ)
проф. О.Д. Луцик (Львів)
проф. В.Ф. Макєєв (науковий редактор, Львів)
проф. В.П. Неспрядько (Київ)
проф. О.В. Павленко (Київ)
проф. Н.І. Смоляр (Львів)
проф. П.С. Фліс (науковий редактор, Київ)
член-кор. НАМНУ, проф. Л.В. Харьков (Київ)
проф. Л.О. Хоменко (Київ)

Associate Editors

Prof. G.F. Biloklytska, Kyiv, Ukraine
Prof. of A.V. Borysenko, Deputy Editor, Kyiv, Ukraine
Prof. Y.V. Vovk, Lviv, Ukraine
Prof. I.M. Got, Lviv, Ukraine
Prof. T.D. Zabolotnyi, Lviv, Ukraine
Prof. V.M. Zubachyk, Lviv, Ukraine
Prof. S.J. Kukhta, Lviv, Ukraine
Prof. I.Y. Lomytskyi, Lviv, Ukraine
Ass. Prof. V.V. Los, Kyiv, Ukraine
Prof. O.D. Lutsyk, Lviv, Ukraine
Prof. V.F. Makeyev, Scientific Editor, Lviv, Ukraine
Prof. V.P. Nespriadko, Kyiv, Ukraine
Prof. O.V. Pavlenko, Kyiv, Ukraine
Prof. N.I. Smoliar, Lviv, Ukraine
Prof. P.S. Flis, Scientific Editor, Kyiv, Ukraine
Corresp. memb., Prof. L.V. Kharkov, Kyiv, Ukraine
Prof. L.O. Khomenko, Kyiv, Ukraine

Редакційна рада

проф. М. Борисевич-Левіцка (Познань, Польща)
проф. М. Верма (Нью-Делі, Індія)
проф. Я.В. Заблоцький (Львів)
проф. М. Задурска (Варшава, Польща)
проф. М.Д. Король (Полтава)
проф. В.І. Куцєвляк (Харків)
проф. С. Масєвські (Краків, Польща)
проф. І.П. Мазур (Київ, Україна)
проф. Г.Т. Менабде (Тбілісі, Грузія)
д.мед.н. Ю. Мінаковські (Отвоцьк, Польща)
проф. В.С. Онищенко (Київ)
проф. Т.-К. Ружилю (Люблін, Польща)
проф. Т.П. Скрипнікова (Полтава)
проф. О.О. Тимофєєв (Київ)
проф., д-р стом., д-р філ. З.М. Хемманн (Ерланген-Нюрнберг, Німеччина)

Editorial Board

Prof. M. Borysewicz-Lewicka, Poznan, Poland
Prof. M. Verma, New Delhi, India
Prof. Ja.V. Zablotskiy, Lviv, Ukraine
Prof. M. Zadurska, Warsaw, Poland
Prof. M.D. Korol, Poltava, Ukraine
Prof. V.F. Kutseviak, Kharkiv, Ukraine
Prof. S. Majewski, Krakow, Poland
Prof. I.P. Mazur, Kyiv, Ukraine
Prof. G.T. Menabde, Tbilisi, Georgia
DMD J. Minakowski, Otwock, Poland
Prof. V.S. Onyshchenko, Kyiv, Ukraine
Prof. T.-K. Rózylo, Lublin, Poland
Prof. T.P. Skrypnikova, Poltava, Ukraine
Prof. O.O. Tymofeyev, Kyiv, Ukraine
Prof. DMD, PhD S.M. Heckmann, Erlangen-Nuremberg, Germany

Засновники

Львівський національний медичний
університет ім. Данила Галицького,
ТЗОВ «ГалДент»

Founders

Danylo Halytskyi Lviv
National Medical University,
GalDent LLC

Видавець

ТЗОВ «ГалДент»

Publisher

GalDent LLC

Адреса редакції та видавця

вул. Таджицька, 5, м. Львів, 79038, Україна
Тел./факс: (032) 271-20-22, 271-22-72
e-mail: info@galdent.com.ua,
www.dentalnews.com.ua

Editorial and publisher address

5 Tadzhytska st., Lviv, 79038, Ukraine
Tel./fax: (032) 271-20-22, 271-22-72
e-mail: info@galdent.com.ua,
www.dentalnews.com.ua

«Новини стоматології»
є друкованим виданням Асоціації приватно
практикуючих лікарів-стоматологів України

Novini Stomatologii is a journal
of the Association of Privately Practicing
Dentists of Ukraine



Директор Тарас Кацюба
Старший редактор Оксана Заваринська
Редактор Мар'яна Гірська
Дизайн та верстка ГалДент
Відділ реклами Ярина Стоколос
Відділ розповсюдження Ярослав Смейко,
Роксолана Баган

Director Taras Katsyuba
Senior editor Oksana Zavarynska
Editor Maryana Girska
Design GalDent
Advertising Yaryna Stokolos
Managers Yaroslav Smeyko,
Roksolana Bagan

ВИМОГИ ДО ОФОРМЛЕННЯ СТАТЕЙ

1. Редакція приймає до друку оригінальні клінічні та експериментальні статті, огляди літератури українською/російською мовами, які не друкувалися раніше і не перебувають на розгляді до друку в редакціях інших періодичних фахових видань України. Роботи, що надсилаються, мають відповідати вимогам ДСТУ 7152:2010 до структури наукової статті. Обсяг до 15 000 знаків із пробілами. Автори повинні дотримуватись положень видавничої етики стосовно питань авторства, конфлікту інтересів та розповсюдження матеріалів.
2. Оформлення тексту:
 - статті, завірені підписом керівника, подаються в електронному вигляді (e-mail) у форматі Microsoft Word.
 - ілюстрації і таблиці оформляються згідно з ДСТУ ГОСТ 2.105-95
 - ілюстрації подаються окремими файлами у форматах EPS, TIFF, JPG з роздільною здатністю 300 dpi
 - підписи до ілюстрацій подаються окремо в кінці статті.
3. У комплект матеріалів, що подаються на розгляд, входять:
 - УДК.
 - Українською/російською та англійською мовами:
 - назва публікації без використання аббревіатур
 - прізвище, ім'я, по батькові автора/авторів, науковий ступінь, звання, посада, місце роботи, повна назва установи, з якої надходить стаття
 - резюме повинно мати таку структуру: «Мета», «Методи», «Результати», «Висновки» та у стислій формі передавати зміст відповідних розділів тексту.
 - ключові слова – 8-10 слів або словосполучень, що відображають зміст статті.
 - Основний текст статті повинен складатися з розділів: «Вступ», «Матеріал і методи», «Результати та їх обговорення», «Висновки».
 - Список використаної літератури з 10 – 20 позицій, оформлений відповідно до вимог ДСТУ ГОСТ 7.1:2006, розміщують в кінці статті.
4. Супровідні матеріали:
 - авторська довідка із зазначенням прізвища, імені, по батькові, наукового ступеня, звання, посади, місця роботи; поштового індексу, домашньої адреси, контактних телефонів, e-mail
 - заява авторів про опублікування на ім'я головного редактора

СТАТТІ ПУБЛІКУЮТЬСЯ БЕЗКОШТОВНО

Журнал зареєстрований у Міністерстві юстиції України.
Свідоцтво про державну реєстрацію серія KB №12728-1612 PR
від 16.05.2007 року.

Рекомендовано до друку вченою радою Львівського національного
медичного університету ім. Данила Галицького.
Протокол 4-ВР від 25.04.2019 р.

Статті, що публікуються у журналі «Новини стоматології» проходять дво-
рівневу систему «сліпого» внутрішнього та зовнішнього рецензування.
Відповідальність за достовірність наведених у наукових публікаціях фак-
тів, цитат, статистичних та інших даних несуть автори. Відповідальність за
зміст рекламних матеріалів несуть рекламодавці. Редакція залишає за
собою право редагувати матеріали. Передрук, відтворення матеріалів та
ілюстрацій із журналу лише з дозволу редакції.

*Журнал «Новини стоматології» внесено до Переліку наукових фахових ви-
дань України, в яких можуть публікуватись результати дисертаційних ро-
біт на здобуття наукових ступенів доктора і кандидата наук (наказ Мі-
ністерства освіти і науки України №1222 від 07.10.2016 р.)*

Журнал внесений до інформаційних та міжнародних наукометричних баз
даних: «Україніка наукова», Український РЖ «Джерело», система Google
Scholar, Index Copernicus International (Польща), РИНЦ (Росія), Ulrich's
Periodicals Directory (США).



ПЕРЕДПЛАТНИЙ ІНДЕКС 74346

Підписано до друку 20.05.2019 р. Формат 60x84/8.
Папір крейдяний офсетний. Друк офсетний. Ум. друк. арк. 10,6.
Зам. № 1025
Наклад: 3000 примірників.
Друк: ТОВ «Поліграф-сервіс», пр. Свободи, 22, м. Львів, 79000
Свідоцтво про внесення суб'єкта видавничої справи до Державного ре-
стру видавців, виготівників і розповсюджувачів видавничої продукції від
06.02.2009 р. №206415
© «ГалДент», 2019

Застосування імпланто-ортопедичної системи за концепцією схожості з фізіологічним процесом прорізування зуба (на прикладі імплантатів U-IMPL)

Application of the Orthopedic Implant System, Based on the Concept of Similarity with the Physiological Process of Teething ((on an Example of the U-IMPL Implants)

Касіяничук М.В.¹, к.мед.н., доц, керівник спеціалізованої лікарської практики, Касіяничук Ю.М.², асп., лікар-інтерн, Тащук В.К.¹, д.мед.н., проф., Остапов С.Е.², д.ф.-м.н., проф., Руснак М.А.², к.фіз.-мат.н., доц.

¹Буковинський державний медичний університет, Чернівці

²Чернівецький національний університет ім. Юрія Федьковича

Kasiyanchuk M.V.¹, Kasiyanchuk Yu.M.², Tashchuk V.K.¹, Ostapov S.E.², Rusnak M.A.²

¹Bukovinian State Medical University, Chernivtsi

²Yuriy Fed'kovych Chernivtsi National University

Адреса для кореспонденції:
Касіяничук Михайло Васильович
e-mail: office@kas.cv.ua

Мета: Визначити доцільність застосування конструктивних елементів імплантологічної системи та комп'ютерних і телекомунікаційних технологій для проведення етапу дентальної імплантації за концепцією схожості з фізіологічним процесом прорізування зуба. **Методи:** У клінічних дослідженнях вибірку становили 120 пацієнтів (320 од. імпланто-ортопедичного лікування), лікування проводили за запропонованою методикою. В основній групі у пацієнтів використовували еластичний коригований формувач ясен. Для порівняльного аналізу контрольну групу становили 30 пацієнтів, зіставних за віком та статтю, яким імпланто-ортопедичне лікування проводили за зіставною стандартною методикою. **Результати:** Статистичний аналіз при огляді пацієнтів основної групи свідчить про відсутність скарг під час спостереження протягом 3 місяців. Зміни ясен та проблеми із подальшим протезуванням визначались із вірогідно меншою частотою. Щодо гігієни у пацієнтів основної групи також були кращі результати. При оцінці вертикальної резорбції кісткової тканини 2 пацієнтам основної групи з косметичних причин проведено додаткову аугментацію. **Висновки:** Запропонований метод оптимізує процес ортопедичної реабілітації та рекомендований до клінічного застосування для збереження коміркового відростка і максимально сприятливих умов для реалізації власного остеогенного потенціалу людини.

Ключові слова: стоматологія, дентальна імплантація, ангулярні дентальні імплантати, окістя, ортопедична реабілітація, дискретність імпланто-протеза, біогенний потенціал.

Purpose: To determine the expediency of using the constructive elements of the implant system and computer and telecommunication technologies for the implementation of the stage of dental implantation based on the concept of similarity to the physiological process of teething. **Methods:** In clinical trials, a sample of 120 patients (320 units of implant-prosthetic treatment) was selected, the treatment was performed according to the proposed method, the main group used elastic corrected gum formers. For comparative analysis, the control group consisted of 30 patients, comparable according to age and gender, for which implant-protective treatment was performed according to a commonly accepted methodology. **Results:** The statistical analysis in the review shows that when patients are monitored for 3 months, no complaints have been identified in patients in the main group. Changes in the gums and problems with subsequent prosthetics were determined with a significantly lower frequency. In the cosmetic aspect, patients in the main group, too, were in a win. To evaluate the effectiveness of using the prosthetic method, we examined the objective parameters in the patients of the main and control groups – the width of the cell appendix. **Conclusions:** The proposed method optimizes the process of prophylactic rehabilitation and is recommended for clinical use in order to preserve the cellular process and provide the most favorable conditions for the realization of the own osteogenic potential of a person.

Key words: dentistry, dental implantation, angular dental implants, periosteum, proteastic rehabilitation, implant-prosthetic discretion, biogenic potential.

ВСТУП

Використання імплантатів при дефектах зубних рядів як опорних елементів, фіксаторів і стабілізаторів протезів переважно є єдиним заходом, що відповідає вимогам хворого щодо якості протезування, при цьому, надаючи перевагу внутрішньокістковим імплантатам і незнімним конструкціям зубних протезів [1, 3, 4]. Розвиток медичних технологій (Ю.В. Вороненко, О.П. Волосовець, Р. Veigl, О.В. Павленко; 2015) спонукає до впровадження в Україні клінічних методик із урахуванням європейських стандартів у стоматології [7].

У виробництві імплантологічних систем спостерігається тенденція створення окремих продуктів для інфра-та супраструктур імплантату та ортопедичної конструкції [6]. В імплантологічній системі U-Impl, представленій в Україні, що динамічно розвивається та відповідає усім міжнародним стандартам, запропоновано конструктивні опції, які в кон'юнктивному застосуванні розширюють можливості лікаря, оптимізують процес імпланто-ортопедичного лікування [6, 7, 12].

Тенденції розвитку медичних технологій та наукових досліджень щодо застосування коротких імплантатів L<7 мм (М. Nevins, 2010; R. Ewers, J. Neugebauer, 2016) спонукають до впровадження конкурентоспроможних власних клінічних методик. Перед науковцем ставлять завдання розробляти методи та протоколи імплантації, які б запобігали прояву запально-дистрофічних процесів у тканинах пародонту, прилеглих зубів чи імплантату [1–11]. Через відсутність періодонтальних зв'язок навколо імплантату жувальний тиск передається безпосередньо на кістку [9]. На приімплантатну кістку завжди діють патогенні тангенціальні навантаження. У частині випадків протезується злам облицювання ортопедичних конструкцій, ступінь ризику

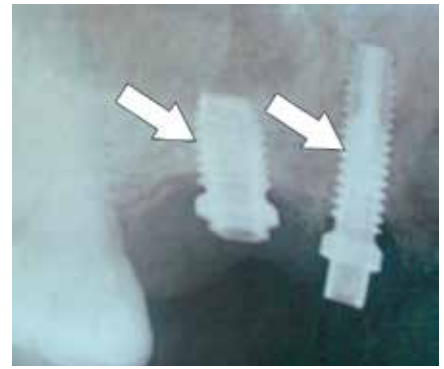
зростає при застосуванні ангулярних імплантатів (М. Lang, J. Zoeller, 2013; М. Kasiyanchuk, 2016).

За літературними даними та власними спостереженнями, при неконтрольованому навантаженні, тривалому функціонуванні імплантатів на тлі впливу патогенних факторів спостерігається втрата (атрофія) приімплантатної кістки (мал. 1).

Незважаючи на те, що для ортопедичної реабілітації пацієнта на сьогодні у 86,1% випадків втрати зубів доцільним є застосування різних варіантів дентальної імплантації [5], однак атрофічні зміни анатомічних структур згідно зі статистичними даними спостерігаються у 30–35% випадків [6]. У зв'язку з цим встановлення внутрішньокісткових імплантатів не завжди має стабільний успіх, частка незадовільних результатів за різними даними становить від 7% до 50% (J. Zoeller, 2019; В.П. Пюрик, Г.Б. Проць, 2008; D. Buser, 2007).

У зв'язку з вищенаведеним, на засадах доказової медицини, авторами проаналізовано ефективність застосування ергономічного способу етапу дентальної імплантації для проведення органозберігаючого оперативного втручання за умов, коли інші способи є некомфортними чи потребують додаткових зусиль, вищої кваліфікації лікаря, часу, технічного забезпечення в клініці стоматології (дентальної імплантології).

Авторами застосовано методики ортопедичної реабілітації пацієнта, що ґрунтуються на біофізичних закономірностях із урахуванням репаративних можливостей анатомічних структур за принципом «дискретності фіксації ортопедичної конструкції: протези з дискретним часом фіксації» (З.Р. Ожоган, 2003). Для реалізації поставленого завдання застосовано імплантологічні системи, які мають у базовій комплектації конструктивні елементи (мал. 3,

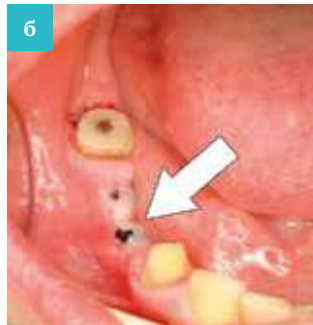
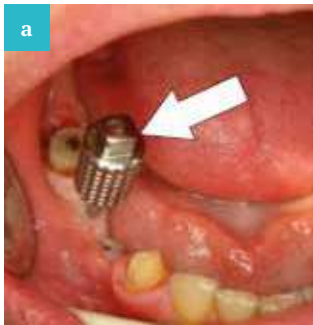

Мал. 1. Неконтрольоване застосування інтегрованих імплантатів, атрофія кістки (власне спостереження)

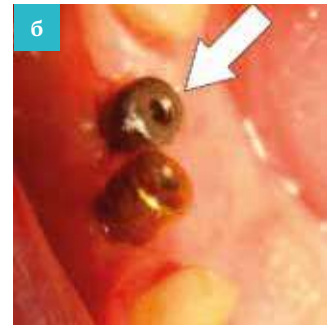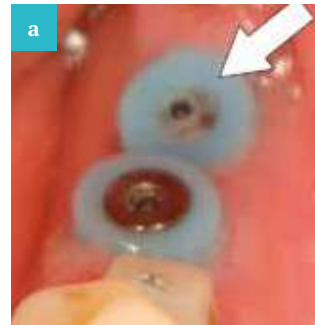4), [6, 12]. На засадах доказової медицини автори проаналізували ефективність застосування удосконаленого способу етапу дентальної імплантації [1–5, 11–13]. Втручання з використанням інших способів є травматичнішим або не відповідає вимогам пацієнтів щодо ортопедичної реабілітації. У зв'язку з цим авторами розроблений, впроваджений та захищений патентом України власний метод ортопедичного лікування із застосуванням дентальної імплантації [12]. У патенті запропоновано спосіб, який модернізує етап дентальної імплантації та мінімізує травматичність процесу імплантації. Мета роботи – визначити доцільність застосування конструктивних елементів імплантологічної системи та комп'ютерних і телекомунікаційних технологій для проведення етапу дентальної імплантації за концепцією схожості з фізіологічним процесом прорізування зуба.

МАТЕРІАЛ І МЕТОДИ


Хірургічні маніпуляції проводив один лікар у стандартизованих умовах. Лабораторні етапи також виконував один спеціаліст в умовах спеціалізованої зуботехнічної лабораторії. Позиціонування заглушки імплантату визначали у пацієнтів дослідної групи способом медичної навігації за власною




Мал. 2. Клінічний приклад: а – визначення позиціонування заглушки дентального імплантату; б – формування структури ясен у приімплантатній ділянці (власне спостереження)



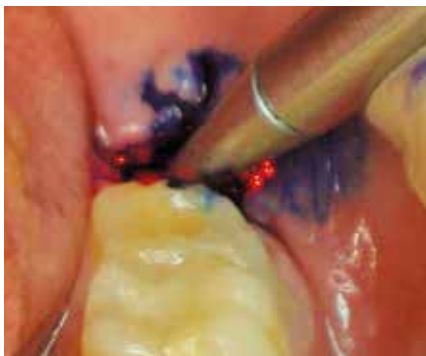Мал. 3. Встановлення формувача ясен: а – за автором; б – стандартизовано (власне спостереження)



Мал. 4. Застосування конструктивних елементів імплантологічної системи U-IMPL для виготовлення коригованого підтримувача ложа мезоструктури імплантату



Мал. 5. Виготовлення прототипів: а – кардіостимулятор; б – формувач ясен (власне спостереження)



Мал. 6. Опромінення ділянки укорінення імплантату гелій-неоновим лазером (власне спостереження)

методикою з використанням приладу серії Навігатор ЮК власної конструкції у кон'юнкції зі спеціалізованою комп'ютерною програмою [10]. Ресивер приладу максимально наближений до операційної зони (0,2–0,4 м) і зафіксований на металевій штанзі. З'єднання з комп'ютером здійснювалося через USB 2.0 – міні-USB порт. Переміщення фіксували на вістрі ін'єкційної голки чи робочого інструмента. Калібрування при-

ладу виконували за допомогою мікрометра GTC-A-650 (компанія «Mitutoyo», Японія), точність вимірювання якого становить $0,001 \pm 0,0005$ ". За основу комп'ютерного ПЗ взято власну програму, розроблену під керівництвом проф. С.Е. Остапова.

У клінічних дослідженнях вибірку становили 120 пацієнтів. У 90 пацієнтів основної групи лікування проводили за запропонованою методикою із застосуванням еластичного коригованого формувача ясен (мал. 3 а). Для порівняльного аналізу контрольну групу становили 30 пацієнтів, зіставні за віком і статтю, яким імпланто-ортопедичне лікування проводили за зіставною загальноприйнятою методикою (мал. 3 б). Пацієнтів обстежували протягом 2014–2018 років на базі приватної спеціалізованої стоматологічної клініки м. Чернівці та на кафедрі ортопедичної стоматології БДМУ, а також на базі університетської клініки БДМУ. Співвідношення чолові-

ки–жінок становило 1:2, середній вік пацієнтів – $43 \pm 4,7$ років. Використано описовий та аналітичний дизайн дослідження із дотриманням вимог щодо проведення клінічних досліджень (інформована згода).

Пацієнтів обох груп обстежували за стандартними схемами: вивчали анамнез, враховували загальносоматичний стан пацієнтів, оцінювали психоемоційний статус, мотивацію до ортопедичної реабілітації із використанням імплантатів, дотримання гігієни порожнини рота. У комплексному стоматологічному обстеженні пацієнтів проводили зовнішньоротовий огляд та внутрішньоротові обстеження, використовували рентгенологічні методи дослідження: ортопантомографію та радіовізіографію. Прихований запальний процес м'яких тканин виявляли за тестом Шиллера–Писарева. Метод полягає у використанні титанової інфраструктури (заглушки імплантату) як перфоратора м'яких тканин та

елемента формувача ложа мезоструктури імплантату (еластичний підтримувач ясен). Титан, що відповідає міжнародному стандарту ASTM F67-89 Grade 5, використовується для виробництва конструктивних елементів імплантологічної системи U-Impl (мал. 4 а, б).

Зміщення заглушки відтерміноване щодо часу залежно від податливості слизової оболонки (ішемія м'яких тканин є тестом для припинення покровового переміщення заглушки імплантату (мал. 2 б). У деяких ділянках спостерігали короткочасну капілярну кровоточивість (мал. 2). Після вивільнення заглушки імплантату встановлювали формувач (підтримувач) ясен, уникаючи ішемії м'яких тканин (мал. 3). Для реалізації запропонованої методики застосовували стандартні інструменти фірми-виробника (мал. 2 а).

Автори рекомендують використовувати формувачі ложа мезоструктури імплантату (еластичного підтримувача ясен), виготовленого в умовах спеціалізованої зуботехнічної лабораторії за допомогою конструктивних елементів імплантологічної системи U-Impl та полімерних матеріалів медичного призначення, які застосовують зокрема у кардіології (мал. 2–5). Доцільність та можливість застосування досліджували спільно з кардіологами БДМУ під керівництвом проф. В.К. Ташука, зав. каф. внутрішньої медицини, фізичної реабілітації та спортивної медицини БДМУ. Для оцінки ефективності застосування методу імплантації вивчили об'єктивні показники атрофії кісткової тканини в пацієнтів дослідної та контрольної груп: ступінь вертикальної резорбції кісткової тканини протягом 12 місяців спостереження (див. табл. [13]). За отриманими результатами автори зробили аналітичний висновок та провели статистичний аналіз. При подальшому спостереженні тривалістю до 5 років у пацієнтів основної і контрольної груп серед скарг, насамперед, акцентували

увагу на періодичних неприємних відчуттях у яснах, потребу в спеціальній гігієні міжімплантатних ділянок, у корекції одонтогліфічних особливостей та інтракоронкового навантаження.

Автори досліджували причинно-наслідкову залежність стану анатомічних структур при кон'юктивному застосуванні імплантату і мезоструктури та стану кісткових структур. Клінічний прояв запалення м'яких тканин усунуто застосуванням курсу лазеротерапії. Авторами застосовано лазерне опромінення м'яких тканин над ділянкою імплантації гелій-неоновим лазером, оснащеним кварцовим моноволоконном у пластиковій оболонці – лазер червоного спектру з довжиною хвилі 632 нм, потужністю 20 мВт (потужність на виході світловоду 12 мВт). Опромінення проводили один раз на день, починаючи з дня операції, з експозицією 3–6 хв та дозою до 10 дж/см², 7–10 денними повторними курсами, по 2 курси з перервою 1–2 тижні. Використовували лазерну установку АФЛ-2, вітчизняного виробництва з оптоволоконним провідником, призначену для застосування у стоматології та проведення наукових досліджень. За даними літератури [13], це опромінення викликає біомодуючий ефект у м'яких тканинах і ушкодженій кістці та сприяє швидшому утворенню нової кістки (мал. 6).

Для профілактики інфікування застосовували фотодинамічну терапію тканин в хірургічній ділянці [13]. Опромінення проводили 2 рази через день, з експозицією по 3–6 хв та дозою до 10 дж/см². Як фотоактиватор застосовували спеціалізований препарат компанії «Ведо» (Німеччина) та розчин йодинолу вітчизняного виробництва. Автори не встановили різницю щодо ефективності використання цих препаратів у пропонованому аспекті дослідження. Статистичну обробку результатів проводили за стандартними методами варіаційної статистики

та кореляційного аналізу із використанням пакету комп'ютерних програм Statistica 6.0 for Windows та QuattroPro 12.0 for.

РЕЗУЛЬТАТИ ТА ЇХ ОБГОВОРЕННЯ

Статистичний аналіз підтверджує відсутність скарг у пацієнтів основної групи при спостереженні протягом 3 місяців. Зміни ясен та проблеми із подальшим протезуванням визначалися із вірогідно меншою частотою (див. мал. 7 [13]). Стан гігієни у пацієнтів основної групи також був кращим. Під час оцінки вертикальної резорбції кісткової тканини 2 пацієнтам основної групи з косметичних причин провели додаткову аугментацію. У пацієнтів основної та дослідної груп вірогідність різниці становила $p < 0,05$. При подальшому спостереженні протягом 12 місяців у пацієнтів основної групи скарг не визначали ($p < 0,05$). Прихований запальний процес, за тестом Шиллера–Писарєва, зафіксували у 3 (30%) випадках у контрольній групі та 4 (40%) випадках основної (дослідної). Клінічний прояв запалення м'яких тканин усунули застосуванням курсу лазеротерапії за стандартною методикою.

Застосування способу медичної навігації та ПЗ дозволило зберегти початкову інформацію про позиціювання заглушки імплантату та провести другий етап дентальної імплантації у контрольній групі без повторних (додаткових) Rx-досліджень у 86 (95,6±0,5%) випадках. Застосовуючи ПЗ, навігаційна система самоудосконалюється за відомими анатомічними орієнтирами та при повторному застосуванні не потребує лазерного позиціювання. При зміні прилеглих ділянок відомі точки позиціювання на імплантаті відіграють роль точок відліку позиціювання прилеглих анатомічних структур.

Провівши аналіз, автори встановили причинну залежність. За потреби, одонтологічні особливості коригували у лабораторних умовах завдяки дискретності фіксації (укорінення*) про-

тезної конструкції, продовживши термін її експлуатації.

ВИСНОВКИ

Після проведення ортопедичного лікування в пацієнтів основної групи визначили вірогідні відмінності коміркового відростка порівняно з групою контролю. Після застосування запропонованої методики ортопе-

дичної реабілітації у пацієнтів після стабілізаційного ремодельовання спостерігали незначні ознаки атрофії. Проявів периімплантиту та мукозиту не відзначали. Метод оптимізує процес ортопедичної реабілітації, не потребує умов хірургічного стаціонару, є економічно та технологічно доцільним та створює умови для реалізації власного остеогенного (залишкового) потенціалу людини.

* укорінення – застосований нами термін, який позначає постійне знаходження суб'єкта спостереження. На нашу думку, терміни встановлення, фіксація, стабілізація частково або некоректно відображають в описаній ситуації стан суб'єкта спостереження.

СПИСОК ВИКОРИСТАНОЇ ЛІТЕРАТУРИ

1. Abstract conference materials: conference materials. International Osteology Symposium in Monaco 2016. Osteology Foundation, Switzerland. 2016:36.
2. Kasiyanchuk M., Fochuk P., Ostapov S., Pshenichka P., Kasiyanchuk Y. Medical navigation as a method of preclinical investigation optimization in oral osteoplastic surgical intervention. International Poster Journal of Dentistry and Oral Medicine. 2013;1: 220.
3. Zoeller J., Kasiyanchuk M., Fochuk P., Kasiyanchuk R. Conservation method of bone adaptive opportunities during oral osteoplastic surgical intervention Osteology Foundation, Switzerland. Lucerne Switzerland, 2016:35. Доступно на: <https://box.osteology.org/User/MyResearch~HEAD=pobj>.
4. Касіячук М.В. Протезування на імплантатах як метод збереження біогенного (остеогенного) потенціалу // Новини стоматології. – 2018;1:8-15.
5. Заблоцький Я.В., Порівняльний аналіз ускладнень ортопедичного лікування незнімними зубними протезами з опорою на природні зуби та імплантати // Імплантологія Пародонтологія Остеологія. – 2006.1: 42-6.
6. Касіячук М.В. Застосування принципу дискретності при протезуванні на імплантаті, Матеріали науково-практичної конференції // Інноваційні технології в сучасній стоматології. Івано-Франківськ. – 2017:30-2.
7. Угрин М.М. Досвід використання імплантатів вітчизняного виробництва при заміщенні дефектів зубних рядів. Актуальні проблеми ортопедичної стоматології. – Львів. – 1996. – С. 21–22.
8. Helmut B. Engels Handbuch zum BDIZ/EDI Implant Register. Nov. 2003. – 630 p.
9. Giannobile W, Lang M. Tonetti M editors. Osteology Guidelines for Oral and Maxillofacial Regeneration: Clinical Research. 1st ed. Germany: Quintessence Publishing; 2014. 328 p.
10. Weinberg L. The Biomechanics of Force Distribution in Implant-Supported Prosthesis. Int j oral maxillofac implants.1993.8:19-31. Цитовано в 204 джерелах.
11. Engquist B., Astrand P., Dahlgren S. et al. Marginal bone reaction to oral implants: a prospective comparative study of Astra Tech and Branemark System implants. Clin. Oral implants. Res. 2002.
12. Касіячук М.В., Угрин М.М., винахідники; Касіячук М.В., Угрин М.М., патентовласники. Спосіб виготовлення протетичної конструкції на імплантах U-impl. Патент України № 40621. 2009 Квітень 27.
13. Касіячук М.В. Кон'юнктивне застосування імплантологічної системи для стабілізації залишкового біогенного потенціалу (на прикладі імплантатів U-IMPL) // Новини стоматології. – 2018, № 2. – С. 48–54.

REFERENCES

1. Abstract conference materials: conference materials. International Osteology Symposium in Monaco 2016. Osteology Foundation, Switzerland. 2016:36 (in English).
2. Kasiyanchuk, M., Fochuk, P., Ostapov, S., Pshenichka, P., & Kasiyanchuk, Y. (2013). Medical navigation as a method of preclinical investigation optimization in oral osteoplastic surgical intervention. International Poster Journal of Dentistry and Oral Medicine;1: 220 (in English).
3. Zoeller, J., Kasiyanchuk, M., Fochuk, P., & Kasiyanchuk, R. Conservation method of bone adaptive opportunities during oral osteoplastic surgical intervention Osteology Foundation, Switzerland. Lucerne Switzerland, 2016:35. Доступно на: <https://box.osteology.org/User/MyResearch~HEAD=pobj> (in English).
4. Kasiyanchuk, M.V. (2018). Protezuвання na implantatakh yak metod zberezhenia biogennoho (osteogennoho) potentsialu. Novyny stomatolohii;1:8-15 (in Ukrainian).
5. Zablotskyi, Ya.V. (2006). Porivniialnyi analiz uskladnen ortopedychnoho likuvannia neznimnymi zubnymi protezamy z oporoiu na pryrodni zuby ta implantaty. Implantolohiia Parodontolohiia Osteolohiia, 1: 42-6 (in Ukrainian).
6. Kasiyanchuk, M.V. (2017). Zastosuvannia pryntsyphu dyskretnosti pry protezuванні na implantatі, Materialy naukovo-praktychnoi konferentsii. Innovatsiini tekhnolohii v suchasni stomatolohii. Ivano-Frankivsk, 30-2 (in Ukrainian).
7. Uhryn, M.M. (1996). Dosvid vykorystannia implantativ vitchyznianoho vyrobnytstva pry zamishchenni defektiv zubnykh riadiv. Aktualni problemy ortopedychnoi stomatolohii. Lviv. S. 21–22 (in Ukrainian).
8. Helmut B. (2003). Engels Handbuch zum BDIZ/EDI Implant Register. Nov. 630 p. (in English).
9. Giannobile, W., Lang, M. & Tonetti, M. (2014). editors. Osteology Guidelines for Oral and Maxillofacial Regeneration: Clinical Research. 1st ed. Germany: Quintessence Publishing; 328 p. (in English).
10. Weinberg, L. (1993). The Biomechanics of Force Distribution in Implant-Supported Prosthesis. Int j oral maxillofac implants.8:19-31. Цитовано в 204 джерелах (in English).
11. Engquist B., Astrand P., Dahlgren S., & et al. (2002). Marginal bone reaction to oral implants: a prospective comparative study of Astra Tech and Branemark System implants. Clin. Oral implants. Res. (in English).
12. Patent Ukrainy № 40621. 2009 Kvi 27. Sposib vyhotovlennia protetychnoi konstruktii na implatakh U-impl. Kasiyanchuk, M.V., & Uhryn, M.M., vynakhidnyky; Kasiyanchuk M.V., Uhryn M.M., patentovlasnyky (in Ukrainian).
13. Kasiyanchuk, M.V. Koniuktyvne zastosuvannia implantolohichnoi systemy dlia stabilizatsii zalyshkovoho biogennoho potentsialu (na prykladi implantativ U-IMPL) // Novyny stomatolohii. – 2018, № 2. – С. 48–54 (in Ukrainian).

Стаття надійшла в редакцію 22 березня 2019 року