

МІНІСТЕРСТВО ОХОРОНИ ЗДОРОВ'Я УКРАЇНИ
«БУКОВИНСЬКИЙ ДЕРЖАВНИЙ МЕДИЧНИЙ УНІВЕРСИТЕТ»
"BUKOVINIAN STATE MEDICAL UNIVERSITY"
Індексований у міжнародних наукометричних базах:

Academy (Google Scholar)
Ukrainian Research&Academy Network
(URAN)
Academic Resource Index Research Bib

Index Copernicus International
Scientific Indexing Services
Включений до Ulrichsweb™ Global Serials
Directory

КЛІНІЧНА ТА ЕКСПЕРИМЕНТАЛЬНА ПАТОЛОГІЯ
KLINICHNA TA EKSPERIMENTAL'NA PATOLOGIYA
CLINICAL & EXPERIMENTAL PATHOLOGY

На всі статті, опубліковані в журналі «Клінічна та експериментальна патологія»,
встановлюються цифрові ідентифікатори DOI

Т. XXII, № 4 (86), 2023

**Щоквартальний український
науково-медичний журнал.
Заснований у квітні 2002 року**

**Свідоцтво про державну реєстрацію
Серія КВ №6032 від 05.04.2002 р.**

Засновник і видавець: Буковинський державний медичний університет, м. Чернівці

Головний редактор
С.С. Ткачук

Заступник головного редактора
О.І. Годованець

Відповідальний секретар
О.С. Хухліна

Секретар Г.М. Лапа

Наукові редактори випуску
д. мед. н. проф. Колоскова О. К.
д. мед. н. проф. Масікевич Ю. Г.
д. мед. н. проф. Ткачук О. В.

Редакційна рада

Булик Р.Є.
Власик Л.І.
Дейнека С.Є.
Денисенко О.І.
Ілащук Т.О.
Колоскова О.К.
Коновчук В.М.
Кравченко О.В.
Масікевич Ю.Г.
Олійник І.Ю.
Пашковський В.М.
Полянський І.Ю.
Сидорчук Л.П.
Сорокман Т.В.
Ткачук О.В.
Федів О.І.
Цигикало О.В.

Адреса редакції: 58002, Чернівці, пл. Театральна, 2, видавничий відділ БДМУ
Тел./факс: (0372) 553754. E-mail: tkachuk.svitlana14@bsmu.edu.ua; lapagalina46@gmail.com

Офіційний web-сайт журналу: <http://ser.bsmu.edu.ua>

Електронні копії опублікованих статей передаються до **Національної бібліотеки ім. В.І. Вернадського** для вільного доступу в режимі on-line

Реферати статей публікуються в "Українському реферативному журналі", серія "Медицина"

РЕДАКЦІЙНА КОЛЕГІЯ

А.В. АБРАМОВ (Запоріжжя, Україна)
І.В. ГЕРУШ (Чернівці, Україна)
Д. КЕРИМОГЛУ (Геттінген, Німеччина)
Й. ДОМОГАЛА-КУЛАВІК (Варшава, Польща)
Ю.М. КОЛЕСНИК (Запоріжжя, Україна)
Д. КРЕЦОЮ (Бухарест, Румунія)
М. МАРК (Тімішоара, Румунія)
В.А. МІХНЬОВ (Київ, Україна)
М.Г. ПРОДАНЧУК (Київ, Україна)
О.Г. РЕЗНІКОВ (Київ, Україна)
В.Ф. САГАЧ (Київ, Україна)
Г. ТОМАДЗЕ (Тбілісі, Грузія)
М.Д. ТРОНЬКО (Київ, Україна)
Л.-Г. ХАЛІЧ (Ясси, Румунія)
М.Р. ХАРА (Тернопіль, Україна)
В.В. ЧОП'ЯК (Львів, Україна)
І. ЧХАІДЗЕ (Тбілісі, Грузія)
В.О. ШИДЛОВСЬКИЙ (Тернопіль, Україна)
В.О. ШУМАКОВ (Київ, Україна)

EDITORIAL BOARD

Andrii ABRAMOV (Zaporizhzhia, Ukraine)
Ig.V. GERUSH (Chernivtsi, Ukraine)
Cemil KERIMOGLU (Göttingen, Germany)
Joanna DOMAGALA-KULAWIK (Warsaw, Poland)
Yuri KOLESNIK (Zaporizhzhia, Ukraine)
Dragos CRETOIU (Bucharest, Romania)
Monica MARC (Timisoara, Romania)
Volodymyr MIKHNEV (Kyiv, Ukraine)
Mykola PRODANCHUK (Kyiv, Ukraine)
Olexandr REZNIKOV (Kyiv, Ukraine)
Vadim SAGACH (Kyiv, Ukraine)
Gia TOMADZE (Tbilisi, Georgia)
Mykola TRONKO (Kyiv, Ukraine)
Liliana-Gabriela HALITCHI (Iasi, Romania)
Maria KHARA (Ternopil, Ukraine)
Valentyna CHOPYAK (Lviv, Ukraine)
Ivane CHKHAIDZE (Tbilisi, Georgia)
Victor SHIDLOVSKYI (Ternopil, Ukraine)
Valentyn SHUMAKOV (Kyiv, Ukraine)

**Наказом Міністерства освіти і науки України від 11.07.2019 р., № 975
журнал «Клінічна та експериментальна патологія» включено до переліку
наукових фахових видань України, категорія Б**

*Рекомендовано до друку та поширення через Інтернет рішенням Вченої ради
Буковинського державного медичного університету (протокол №6 від 23.11.2023 р.)*

Матеріали друкуються українською
та англійською мовами

Рукописи рецензуються. Редколегія залишає
за собою право редагування

Передрук можливий за письмової згоди
редколегії

Комп'ютерний набір і верстка – О.Ю. Воронцова

Наукове редагування – редакції

Редагування англійського тексту – Г.М. Лапи

Коректор – І.В. Зінченко

Група технічно-інформаційного забезпечення:
І.Б. Горбатюк, Л.І. Сидорчук, В.Д. Сорохан

ISSN 1727-4338

DOI 10.24061/1727-4338.XXII.4.86.2023

© "Клінічна та експериментальна патологія"
(Клін. та експерим. патол.), 2023

© Clinical and experimental pathology
(Clin. and experim. pathol.), 2023

Founded in 2002

Publishing four issues a year

© Буковинський державний медичний університет, 2023 р.

АДРЕНОГЕНІТАЛЬНИЙ СИНДРОМ У ЖІНОК: КЛАСИЧНА ФОРМА (СПОСТЕРЕЖЕННЯ З ПРАКТИКИ)

П. М. Ляшук, Р. П. Ляшук

Буковинський державний медичний університет, м. Чернівці, Україна

Ключові слова:
адреногенітальний синдром, класична форма, діагноз, вагітність, лікування.

Клінічна та експериментальна патологія 2023. Т.22, №4 (86). С. 82-84.

DOI:10.24061/1727-4338.XXII.4.86.2023.13

E-mail:
liashukruslana@bsmu.edu.ua

Розвиток адреногенітального синдрому обумовлений дефектом гена CYP21, який кодує фермент 21-гідроксилаза, що відіграє важливу роль в утворенні кортизолу. Ці процеси супроводжуються підвищенням продукції АКТГ та зростанням попередників кортизолу, що перетворюються на андрогени надниркових залоз – розвивається класичний адреногенітальний синдром. При точковому дефекті гена CYP21 виникає неповний блок ферменту 21-гідроксилази, що призводить до невираженого порушення стероїдогенезу надниркових залоз – розвивається некласична форма адреногенітального синдрому. Наведено випадок класичної форми захворювання, яка проявилася безплідністю.

Key words:
adrenogenital syndrome, classical form, diagnosis, pregnancy, treatment.

Clinical and experimental pathology 2023. Vol.22, № 4 (86). P. 82-84.

ADRENOGENITAL SYNDROME IN WOMEN: CLASSIC FORM, CLINICAL CASE

P. M. Liashuk, R. P. Liashuk

Bukovinian State Medical University, Chernivtsi, Ukraine

The development of adrenogenital syndrome is due to a defect in the CYP21 gene, which encodes the enzyme 21-hydroxylase, involved in the synthesis of cortisol. These processes are accompanied by an increase in the production of ACTH and an increase in cortisol precursors, which are converted into androgens of the adrenal glands – a classic adrenogenital syndrome develops. With CYP21 gene point defect, an incomplete block of the enzyme 21-hydroxylase occurs, which leads to a mild violation of the steroidogenesis of the adrenal glands – a non-classical form of adrenogenital syndrome develops. A case of the classic form of the disease, which manifested itself as infertility, is given.

Вступ

У більшості випадків (до 95 %) розвиток адреногенітального синдрому (АГС, вроджена дисфункція кори надниркових залоз) зумовлений дефектом гена CYP 21, який кодує фермент 21-гідроксилазу, що бере участь у стероїдогенезі. Зниження вироблення кортизолу призводить до підвищення продукції АКТГ ізбільшення попередників кортизолу: 17-гідроксипрогестерону (17-ОН-Р), прегненолону, прогестерону, які в надлишкових концентраціях перетворюються на андрогени надниркових залоз – дегідроепіандростерони (ДГЕА-С, ДГЕА), тестостерон, андростерон, а це призводить до гіперандрогенії з розвитком класичної форми (КФ) АГС. Це супроводжується розвитком двобічної гіперплазії надниркових залоз за рахунок сітчастих зон. Збільшується розмір яєчників, їх оболонка потовщена, строма гіперплазова.

Схема формування синдрому гіперандрогенії у жінок представлена на рисунку 1 [1-5].

Лікування КФ АГС зводиться до позитивного застосування глюкокортикоїдів і мінералокортикоїдів (у випадку сільутратної форми), за винятком дексаметазону, тому що він проникає через гемато-

плацентарний бар'єр і знижує функціональну активність кори надниркових залоз у плода. Цей метод лікування застосовують тільки під час планування вагітності й у перші три місяці вагітності, тому що з 12-го тижня гестації діє захисна роль плацентарної ароматази [5-8]. Середні дози та схеми лікування представлені в табл. 1.

Для оцінки ефективності терапії використовуються три показники: 17-ОН-Р, тестостерон та андростендіол, які досліджують натще. Рівень АКТГ не є показовим.

Опис клінічного випадку

Хвора П., 25 років, зріст – 170 см, ІМТ – 24. Звернулася до гінеколога з приводу безплідності, прожила в шлюбі два роки. Менструація з 15-річного віку, тривалістю 7 днів. Анатомо-фізіологічний розвиток відповідає віку, закінчила середню школу. Загальний стан без патологічних змін. Щитоподібна залоза не пальпується. Артеріальний тиск – 110/65 мм рт.ст. Шкіра і видимі слизові оболонки блідо-рожеві. На верхній губі – світле пушкове волосся, окремі волоски на підборідді, рідке волосся на плечах і вздовж середньої лінії живота, стегнах. У мамі пацієнтки наявний помірний гірсутизм, самовільне переривання вагітності в анамнезі.

Клінічна та експериментальна патологія. 2023. Т.22, № 4 (86)

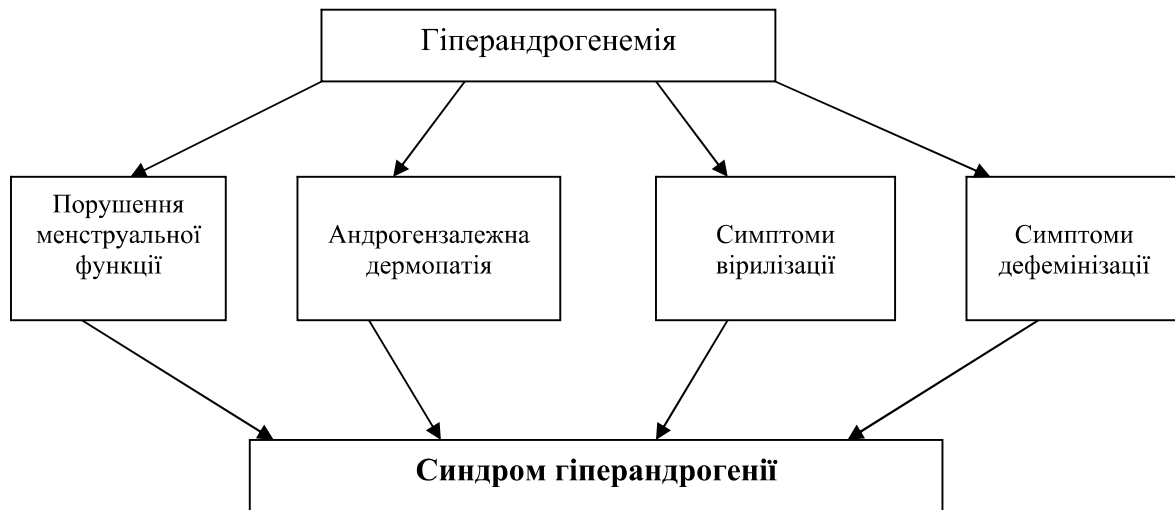


Рис. 1. Схема формування синдрому гіперандрогенії у жінок

Таблиця 1

Препарати глюко-мінералокортикоїдів для лікування класичної форми адреногенітального синдрому

Препарат	Схеми застосування	
Гідрокортизон (кортеф)	20-40 мг/добу у 2-3 прийоми	10-15 мг/м ² /добу у 3 прийоми
Преднізолон	5-10 мг/добу у 2 прийоми	2-4 мг/м ² /добу вранці або 2/3 дози зранку і 1/3 перед сном
Дексаметазон	0,75-1,0 мг/добу на ніч	0,25-0,35 мг/м ² /на ніч
Метипред	4-6 мг/доб на ніч	
Кортинефф (флудрокортизон)	50-50 мкг/добу в 1-2 прийоми	0,05-0,3 мг/добу в 1-2 прийоми

Примітка. * – існують різні формули для розрахунку M2 (у середньому = 1,9 для чоловіків і 1,6 для жінок).

Висновок гінеколога: Безплідність (первинна) з вірилізацією. Статеве оволодіння займає всю надлобкову ділянку. Клітор дещо збільшений, недорозвинені малі статеві губи. Внутрішні статеві органи без патологічних змін. Соски молочних залоз діаметром 15 мм, пігментовані, ареоли злегка пігментовані, мікромастія. При повторному огляді діагностована вагітність (6 тижнів).

Гормональне обстеження: ТТГ – 4,7 мОд/л (норма – 0,5-4,5); АКТГ – 69,9 пг/мл (норма – 8,3-57,8); пролактин – 15,4 нг/мл (норма – 2,58-18,2), кортизол – 4,3 мкг/дл (норма – 6,7-22,6), тестостерон вільний – 2,8 нг/дл (норма 0,70-1,48), андростендіон – 5,1 нг/мл (норма – 0,3-3,3), ДГЕА-С – 720,3 мкг/дл (норма – 95,8-511,7), 17-ОН-Р – 122,4 нг/мл, повторно – 120,2 нг/мл (норма ≤ 2,0).

Отже, для гіперандрогенії надниркового генезу характерно зниження в крові кортизолу, підвищення тестостерону (вільного), АКТГ, андростендіону, 17-ОН-Р, а також ДГЕА-С. Лабораторні показники дефіциту 21-гідроксилази можуть не виходити за межі норми, за винятком 17-ОН-Р, який є маркером його дефіциту: вміст у крові ≥ 100 нг/мл вказує на класичну версію АГС (зазвичай <2,0 нг/мл), а показник від 10 до 100 нг/мл вказує на некласичну його форму [5].

УЗД внутрішніх статевих органів: яєчники (об'єм – 6 см³), овальної форми, білкова оболонка потовщена, ехогенність стромы підвищена, фолікули розміщені хаотично, різного ступеня зрілості, діаметр – 6 мм; матка – недорозвинена.

КТ надниркових залоз: двобічна гіперплазія (помірна).

Клінічний діагноз: вроджений адреногенітальний синдром, класична форма, первинна безплідність.

Пацієнтка отримувала преднізолон 5 мг вранці і 2,5-3 мг перед сном. З настанням вагітності доза преднізолону зменшена до 5 мг вранці. Контроль рівня в крові 17-ОН-Р проводили кожні 3 місяці. Слід враховувати, що в таких випадках із початком пологів рекомендується призначити гідрокортизон 50 мг внутрішньом'язово. Подальша тактика лікування буде вирішуватися після народження дитини. Спостереження за пацієнткою продовжується.

Цей випадок демонструє важливість генетичного консультування пацієнтів із клінічними проявами гіперандрогенії з метою оцінки можливості розвитку цієї патології в їх дітей.

Список літератури

1. Speiser PW, Arlt W, Auchus RJ, Baskin LS, Conway GS, Merke DP, et al. Congenital Adrenal Hyperplasia Due to Steroid 21-Hydroxylase Deficiency: An Endocrine Society Clinical Practice Guideline. *J Clin Endocrinol Metab.* 2019;104(1):39-40. doi: 10.1210/je.2018-02371
2. Гречаніна ОЯ, Лісовий ВМ, Будрейко ОА, Гречаніна ЮБ, Гнатейко ОЗ, Акоюн ГР, та ін. Аденогенітальний синдром у дітей: неонатальний скринінг, діагностика і лікування. Харків; 2013. 44 с.
3. Пішак ВП, Ризничук МО. Аденогенітальний синдром: молекулярні механізми розвитку. *Міжнародний ендокринологічний журнал.* 2017;13(2):195-202. doi: 10.22141/2224-0721.13.2.2017.100612
4. Ляшук ПМ, Ляшук РП. Синдром гіперандрогенії. Чернівці: Медуніверситет; 2019. 120 с.

5. Hagenfeldt K, Janson PO, Holmdahl G, Falhammar H, Filipsson H, Frisen L, et al. Fertility and pregnancy outcome in women with congenital adrenal hyperplasia due to 21-hydroxylase deficiency. *Hum Reprod.* 2008;23(7):1607-13. doi: 10.1093/humrep/den118
6. Bidet M, Bellané-Chantelot C, Galand-Portier MB, Golmard JL, Tardy V, Morel Y, et al. Fertility in women with nonclassical congenital adrenal hyperplasia due to 21-hydroxylase deficiency. *J Clin Endocrinol Metab.* 2010;95(3):1182-90. doi: 10.1210/jc.2009-1383
7. Pugeat M, Déchaud H, Raverot V, Denuzière A, Cohen R, Boudou P. Recommendations for investigation of hyperandrogenism. *Ann Endocrinol (Paris).* 2010;71(1):2-7. doi: 10.1016/j.ando.2009.12.007
8. Barzon L, Sonino N, Fallo F, Palu G, Boscaro M. Prevalence and natural history of adrenal incidentalomas. *Eur J Endocrinol.* 2003;149(4):273-85. doi: 10.1530/eje.0.1490273
3. Pishak VP, Ryznychuk MO. Аденогенітальний синдром: молекулярні механізми розвитку [Adrenogenital syndrome: molecular mechanisms of development]. *International Journal of Endocrinology (Ukraine).* 2017;13(2):195-202. doi: 10.22141/2224-0721.13.2.2017.100612 (Ukrainian)
4. Liashuk PM, Liashuk RP. Синдром гіперандрогенії [Hyperandrogenism syndrome]. *Chernivtsi: Meduniversytet;* 2019. 120 p. (Ukrainian)
5. Hagenfeldt K, Janson PO, Holmdahl G, Falhammar H, Filipsson H, Frisen L, et al. Fertility and pregnancy outcome in women with congenital adrenal hyperplasia due to 21-hydroxylase deficiency. *Hum Reprod.* 2008;23(7):1607-13. doi: 10.1093/humrep/den118
6. Bidet M, Bellané-Chantelot C, Galand-Portier MB, Golmard JL, Tardy V, Morel Y, et al. Fertility in women with nonclassical congenital adrenal hyperplasia due to 21-hydroxylase deficiency. *J Clin Endocrinol Metab.* 2010;95(3):1182-90. doi: 10.1210/jc.2009-1383
7. Pugeat M, Déchaud H, Raverot V, Denuzière A, Cohen R, Boudou P. Recommendations for investigation of hyperandrogenism. *Ann Endocrinol (Paris).* 2010;71(1):2-7. doi: 10.1016/j.ando.2009.12.007
8. Barzon L, Sonino N, Fallo F, Palu G, Boscaro M. Prevalence and natural history of adrenal incidentalomas. *Eur J Endocrinol.* 2003;149(4):273-85. doi: 10.1530/eje.0.1490273

References

1. Speiser PW, Arlt W, Auchus RJ, Baskin LS, Conway GS, Merke DP, et al. Congenital Adrenal Hyperplasia Due to Steroid 21-Hydroxylase Deficiency: An Endocrine Society Clinical Practice Guideline. *J Clin Endocrinol Metab.* 2019;104(1):39-40. doi: 10.1210/jc.2018-02371
2. Hrechanina OIa, Lisovyi VM, Budreiko OA, Hrechanina YuB, Hnateiko OZ, Akopian HR, et al. Аденогенітальний синдром у дітей: neonatal'nyi skryninh, diahnozyka i likuvannia [Adrenogenital syndrome in children: neonatal screening, diagnosis and treatment]. *Kharkiv;* 2013. 44 p. (Ukrainian)

Відомості про авторів:

Ляшук Р. П. – к.мед.н., доцент кафедри клінічної імунології, алергології та ендокринології Буковинського державного медичного університету, м. Чернівці, Україна.

E-mail: liashukruslana@bsmu.edu.ua

ORCID ID: <https://orcid.org/0000-0001-7228-678X>

Ляшук П. М. – к.мед.н., доцент кафедри клінічної імунології, алергології та ендокринології Буковинського державного медичного університету, м. Чернівці, Україна.

E-mail: Liashuk.petro@bsmu.edu.ua

Information about the authors:

Lyashuk R. – PhD, Associate Professor of the Department of Clinical Immunology, Allergology and Endocrinology of the State Higher Educational Institution of Ukraine «Bukovinian State Medical University», Chernivtsi, Ukraine.

E-mail: liashukruslana@bsmu.edu.ua

ORCID ID: <https://orcid.org/0000-0001-7228-678X>

Lyashuk P. – PhD, Associate Professor of the Department of Clinical Immunology, Allergology and Endocrinology of the State Higher Educational Institution of Ukraine «Bukovinian State Medical University», Chernivtsi, Ukraine.

E-mail: Liashuk.petro@bsmu.edu.ua

Стаття надійшла до редакції 13.12.2023

П. М. Ляшук, Р. П. Ляшук

