

## СПІВЗАСНОВНИКИ

Національна академія медичних наук України •  
Державна установа «Інститут фармакології та токсикології  
Національної академії медичних наук України» •  
Державне підприємство «Державний експертний центр  
Міністерства охорони здоров'я України» •  
Всеукраїнська громадська організація «Асоціація фармакологів України»

# ФАРМАКОЛОГІЯ ТА ЛІКАРСЬКА ТОКСИКОЛОГІЯ PHARMACOLOGY AND DRUG TOXICOLOGY

Науково-практичне видання

Журнал заснований у серпні 2007 р.

Виходить 1 раз на 2 місяці

№ 6(61)/2018

**ISSN 2524-2563 (Online)**

**ISSN 2227-7943 (Print)**

## РЕДАКЦІЙНА КОЛЕГІЯ

Т. А. Бухтіарова (головний редактор)

Г. С. Григор'єва (заст. головного редактора)

А. І. Соловійов (заст. головного редактора,  
науковий редактор)

Л. Б. Бондаренко  
(м. Київ)

І. Ф. Беленічев  
(м. Запоріжжя)

Н. О. Ветютнева  
(м. Київ)

Г. М. Войтенко  
(м. Київ)

В. В. Годован  
(м. Одеса)

М. Я. Головенко  
(м. Одеса)

А. М. Демченко  
(м. Київ)

І. А. Зупанець  
(м. Харків)

Т. К. Єфімцева  
(м. Київ)

В. М. Коваленко  
(м. Київ)

О. Ю. Коновалова  
(м. Київ)

О. І. Коняєва  
(м. Київ)

І. Г. Кудрявцева  
(м. Київ)

О. В. Матвєєва  
(м. Київ)

Н. В. Літвінова (науковий редактор)

С. О. Мисливець (відповідальний секретар)

В. І. Опришко  
(м. Дніпропетровськ)

Г. І. Парамонова  
(м. Київ)

С. Б. Парій  
(м. Кишинів, Молдова)

О. М. Пархоменко  
(м. Київ)

К. А. Посохова  
(м. Тернопіль)

Н. М. Серединська  
(м. Київ)

С. М. Тишкін  
(м. Київ)

О. О. Цуркан  
(м. Київ)

Н. І. Шарикіна  
(м. Київ)

Л. М. Шеремета  
(м. Івано-Франківськ)

О. К. Ярош  
(м. Київ)

## РЕДАКЦІЙНА РАДА

Ю. І. Губський  
(м. Київ)

В. Й. Кресюн  
(м. Одеса)

В. Д. Лук'янчук  
(м. Луганськ)

В. Й. Мамчур  
(м. Дніпропетровськ)

М. А. Мохорт  
(м. Київ)

О. Р. Піняжко  
(м. Львів)

Г. І. Степанюк  
(м. Вінниця)

І. М. Трахтенберг  
(м. Київ)

І. С. Чекман  
(м. Київ)

Журнал зареєстрований Державною реєстраційною службою України  
Свідоцтво про державну реєстрацію друкованого засобу масової інформації

Серія КВ № 19717-9517ПР від 25.02.2013

Журнал зареєстрований у серпні 2007 року (свідоцтво Серія КВ № 13093-1977Р від 23.08.2007 Міністерства юстиції України)

Рекомендований вченою радою ДУ «Інститут фармакології та токсикології НАМН України» (протокол від 12.09.2018 р. № 6)

Журнал включено до Переліку наукових фахових видань України (біологічні, медичні, фармацевтичні науки)

Наказ Міністерства освіти і науки України від 04.07.2014 р. № 793

Свідоцтво про внесення суб'єкта видавничої справи до Державного реєстру видавців, виготовників і розповсюджувачів видавничої продукції ДК № 2726 від 18.12.06.

Формат 70×108 1/16. Папір офсетний № 1. Ум. друк. арк. 8,05. Наклад 200 прим. Зам. № Р-Ф № 103

Адреса редакції: ДУ «Інститут фармакології та токсикології НАМН України», буд. 14, вул. Антона Цедіка, 03057, м. Київ.  
Тел.: + 38 0 44 456-42-56, 456-40-22. Електронна пошта: ift.regedit@gmail.com

О. Г. Кметь, Н. Д. Філіпець, І. С. Давиденко

## Стан глутатіонового ланцюга антиоксидантної системи в структурах головного мозку щурів зі скополамін-індукованою нейродегенерацією після введення карбацетаму

Вищий державний навчальний заклад України  
«Буковинський державний медичний університет», м. Чернівці

*Ключові слова:* скополамін-індукована нейродегенерація, головний мозок, карбацетам, антиоксидантна система

Дослідженнями останніх років показано, що ключовою ланкою патогенезу багатьох захворювань є окиснювальний стрес, який розвивається в результаті дисбалансу між прооксидантною та антиоксидантною системами. Зокрема, за нейродеструктивних захворювань розвивається складний патобіохімічний каскад як енергетичного метаболізму, так і гіперпродукції активних форм кисню, що інтенсифікує процеси вільнорадикального окиснення [1]. За умов активації процесів пероксидного окиснення ліпідів, важливе значення має стан власних механізмів протекції, зокрема, системи антиоксидантного захисту, що представлена комплексом неферментних і спеціалізованих ферментних антиоксидантів. Функціональну основу антиоксидантного захисту формує глутатіонова система, складовими елементами якої є власне глутатіон і ензими. Відомо, що саме зниження вмісту глутатіону в нервовій тканині є значущою патогенетичною ланкою нейродегенеративних захворювань, насамперед хвороби Альцгеймера (ХА) [2, 3].

Сьогодні триває пошук лікарських засобів, здатних пригнічувати розвиток нейродегенеративних процесів, у тому числі за рахунок зниження активності пероксидного окиснення ліпідів. Зважаючи на встановлені антиоксидантні властивості, заслуговує на увагу похідне β-карболінів, модулятор ГАМК – карбацетам, синтезований у відділі

хімії біологічно активних сполук Інституту фізико-органічної хімії та вуглехімії імені Л. М. Литвиненка НАН України під керівництвом доктора хімічних наук С. Л. Богзи [4]. Результати проведених експериментальних досліджень вказують на антигіпоксичні, антиамнестичні, анксиолітичні, антишокові та протизапальні властивості карбацетаму [5–7]. Вищевказане було передумовою нашого дослідження щодо впливу карбацетаму на стан глутатіонового ланцюга антиоксидантної системи за наявності нейродегенеративних змін у головному мозку.

*Мета дослідження* – вивчити вплив карбацетаму на стан глутатіонового ланцюга антиоксидантної системи в корі головного мозку та гіпокампі щурів зі скополамін-індукованою нейродегенерацією.

*Матеріали та методи.* Експерименти проводили на 28 нелінійних білих щурах-самцях масою 0,18–0,20 кг, яких утримували за стандартних умов віварію за температури 18–22 °С і відносної вологості 40–60 %, на збалансованому харчовому раціоні з вільним доступом до води. Дослідження виконували з дотриманням Конвенції Ради Європи про охорону хребетних тварин, що використовують в експериментах та інших наукових цілях (Страсбург, 1986 р.). Беручи до уваги загальне визнання холінергічної гіпотези в патогенезі нейродегенерації, дослідження проводили за умов скополамін-індукованого пошкодження головного мозку [2, 8]. Для відтворення моделі 21 щуру вводили внутрішньоочеревинно (в/оч) скополаміну гідрохлорид (Sigma, США) у

дозі 1 мг/кг у вигляді 0,01 % водного розчину (0,5 мл/100 г), один раз на добу, протягом 27 днів. Щурам контрольної групи (7 щурів) в аналогічному режимі вводили тільки фізіологічний розчин.

На 27 добу, через 60 хв після введення скополаміну, спостерігали за поведінковими реакціями щурів у тесті «відкрите поле». Функціональні зміни з боку ЦНС були виявлені в 14 щурів, яких розподілили на дві групи (по 7 щурів): I – з введенням в/оч карбацетаму в дозі 5 мг/кг у 1 мл фізіологічного розчину (14 днів); II – з введенням тільки 1 мл фізіологічного розчину (14 днів). Щурам контрольної групи також з 28 дня експерименту вводили 1 мл фізіологічного розчину. Згідно з даними [9], діапазон експериментальних доз карбацетаму становить 3–20 мг/кг. Обрану нами дозу (5 мг/кг) застосовували для вивчення нейротропних ефектів карбацетаму за інших експериментальних умов [7].

Евтаназію щурів здійснювали під легким ефірним наркозом. На холоді виймали головний мозок, ретельно промивали охолодженим 0,9 % розчином NaCl і за стереотаксичним атласом виділяли кору головного мозку та гіпокампа. Саме ці структури головного мозку першочергово страждають за нейродегенеративних процесів, зокрема, ХА [10]. Цитоплазматичну фракцію виділяли методом диференційного центрифугування гомогенату кори та гіпокампа на рефрижераторній центрифугі (1000 g 10 хв), потім 1400 g 10 хв за температури 4 °С. Для оцінки стану антиоксидантної системи кори головного мозку та гіпокампа визначали вміст глутатіону відновленого (G-SH), сульфгідрильних (SH-) груп та активність глутатіон-редуктази (ГР) [КФ 1.6.4.2], глутатіон-пероксидази (ГП) [КФ 1.11.1.9], глюкозо-6-фосфатдегідрогенази (Г-6-ФДГ) [КФ 1.1.1.49] за методами [11–14]. Кількість протеїну в пробах визначали за методом Лоурі [15].

Зразки головного мозку для гістологічного дослідження фіксували в 10 % розчині нейтрального формаліну і після стандартної гістологічної проводки тканину заливали в парафін. Парафінові

гістологічні зрізи тканин досліджуваних структур товщиною 5 мкм виготовляли санним мікротомом МС-2, після депарафінізації одні зрізи фарбували гематоксиліном та еозином, інші – нейтральним червоним за методикою Нісля для виявлення тигроїдної субстанції (нейтральний червоний дає такі самі результати, як і тіонін, але тигроїдна субстанція забарвлюється не в синій, а в червоний колір) [16]. Мікропрепарати вивчали в світловому мікроскопі. Цифрові копії оптичного зображення отримували за допомогою цифрового фотоапарата Olympus SP550UZ та аналізували за допомогою спеціалізованої для гістологічних досліджень комп'ютерної програми ImageJ (1.48v, вільна ліцензія, W.Rasband, National Institute of Health, USA, 2015) [17].

Статистичну обробку результатів проводили з урахуванням t-критерію Стьюдента. Попередньо проводили перевірку розподілу величин у вибірках для підтвердження адекватного методу статистичної оцінки середньої різниці між групами дослідження. Згідно з критерієм Shapiro-Wilk, не було отримано даних про відхилення розподілу у вибірках від нормального ( $p > 0,05$ ). Враховуючи вищевказане, застосування t-критерію Стьюдента вважали достатнім для отримання валідних висновків. Для підтвердження надійності висновків паралельно використовували непараметричний критерій порівняння Mann-Whitney, який показав подібні результати до обрахунків за t-критерієм Стьюдента щодо величини p. Тому достатнім рівнем вірогідності розбіжностей вважали  $p \leq 0,05$ .

**Результати та їх обговорення.** Аналіз результатів дослідження показав, що в щурів зі скополамін-індукованою нейродегенерацією знижувалась активність системи антиоксидантного захисту порівняно з контрольною групою (таблиця).

Вміст G-SH зменшувався як у корі головного мозку, так і в гіпокампі – на 63,5 і 36,8 % відповідно. Такі відмінності, найімовірніше, зумовлені посиленням використанням G-SH для інактивації в пошкоджених нейронах

досліджуваних структур головного мозку надлишку вільних радикалів і пригнічення процесу регенерації G-SH з окисненої форми [18]. Водночас виявлено зниження активності ензимів, що беруть участь у процесі антиоксидантного захисту, зокрема НАДФН-залежної ГР – на 48,6 % у корі головного мозку та на 40,0 % у гіпокампі; Г-6-ФДГ – на 22,2 % у корі головного мозку. Варто зауважити, що активність Г-6-ФДГ у гіпокампі не змінювалась, що дозволяє судження про переважне пошкодження кори головного мозку. Активність ГП, яка використовує G-SH для знешкодження пероксиду водню та інших гідропероксидів, була на 31,6 % меншою в обох структурах головного мозку щурів із нейродегенерацією, ніж у контрольної групи. Вміст SH-груп, що входять до складу глутатіону та забезпечують біохімічні реакції метаболізму й збереження функціональних характеристик мембран, також знижувався на 30,5 % у корі головного мозку та 22,4 % у гіпокампі.

Подальший аналіз результатів показав, що введення карбацетаму щурам зі скополамін-індукованою нейродегенерацією сприяло підвищенню антиоксидантного захисту в корі головного мозку та гіпокампі. Зокрема, порівнюючи дані модельної патології з показниками щурів, яким вводили карбацетам, встановлено збільшення вмісту G-SH у корі головного мозку в 2,1 разу. Після введення карбацетаму підвищувався вміст SH-груп у корі головного мозку на 46,8 %. У гіпокампі під впливом карбацетаму вміст SH-груп наближався до рівня контрольної групи. Підвищення вмісту G-SH, ймовірно, відбувається за рахунок його посиленої регенерації з окисненої форми в корі головного мозку та гіпокампі. Позитивний вплив карбацетаму характеризувався зростанням активності ГР і ГП у корі в 2,2 і 1,9 разу; у гіпокампі – у 1,9 і 1,4 разу відповідно.

У гістологічних препаратах контрольної групи щурів нейронів з ознаками каріопікнозу не виявлено (рис. 1а, 1б).

Таблиця

*Показники системи глутатіону в цитозольній фракції структур головного мозку щурів зі скополамін-індукованою нейродегенерацією та за впливу карбацетаму ( $M \pm m, n = 7$ )*

Показник	Структури головного мозку	Контроль	Модель нейродегенерації	Модель нейродегенерації + карбацетам
Вміст глутатіону відновленого, мкмоль/г тканини	Кора головного мозку	7,37 ± 0,60	2,70 ± 0,34*	5,66 ± 0,34*,**
	Гіпокамп	6,84 ± 1,02	4,25 ± 0,59*	5,82 ± 0,45
Активність глутатіонпероксидази, нмоль GSSG/хв · мг протеїну	Кора головного мозку	143,17 ± 13,99	99,59 ± 7,25*	135,33 ± 11,47**
	Гіпокамп	131,45 ± 15,55	88,28 ± 10,93*	121,28 ± 8,16**
Активність глутатіонредуктази, нмоль NADPH / хв · мг протеїну)	Кора головного мозку	3,71 ± 0,49	1,99 ± 0,40*	4,28 ± 0,37**
	Гіпокамп	3,46 ± 0,46	2,06 ± 0,44*	3,96 ± 0,47**
Активність глюкозо-6-фосфатдегідрогенази, нмоль/хв · мг протеїну	Кора головного мозку	6,29 ± 0,11	4,94 ± 0,48*	6,30 ± 0,50
	Гіпокамп	4,83 ± 0,37	3,48 ± 0,50	4,54 ± 0,12
Вміст сульфгідрильних груп, нмоль/мг протеїну	Кора головного мозку	72,81 ± 2,36	50,55 ± 2,91*	74,27 ± 6,47**
	Гіпокамп	70,58 ± 3,80	54,83 ± 3,10*	67,51 ± 5,07

Примітка. \*P ≤ 0,05 порівняно з контрольною групою, \*\* P ≤ 0,05 порівняно з моделлю нейродегенерації.

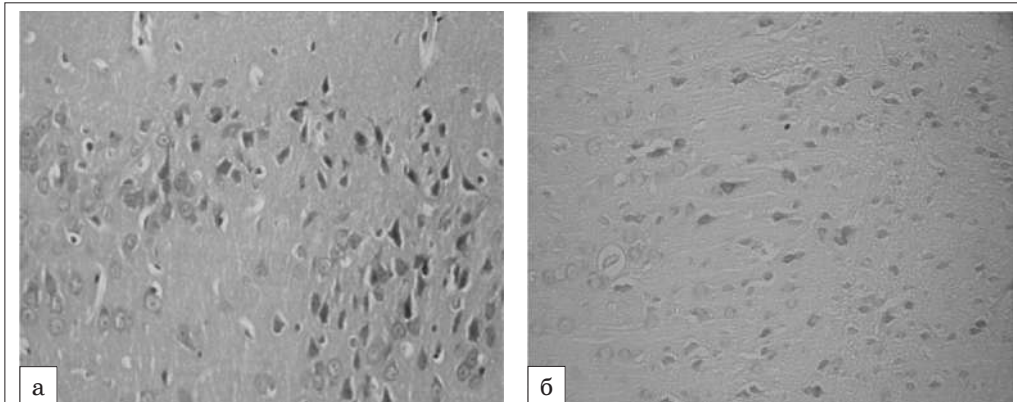


Рис. 1. Кора головного мозку щура контрольної групи ( $\times 200$ ): а – гематоксилін-еозин, б – нейтральний червоний за Ніслем

На тлі скополамін-індукованої нейродегенерації порівняно з контрольними тваринами відмічено нейрони з ознаками каріопікнозу ( $y (6,90 \pm 0,18) \%$ ). Також мало місце зменшення відносної густини забарвлення тигроїдної субстанції нейронів у корі головного мозку в середньому на 50 % (рис. 2а, 2б). Після введення карбацетама кількість клітин з

каріопікнозом зменшилася приблизно наполовину та збільшилася відносна густина забарвлення тигроїдної субстанції нейронів на 39,3 % (рис. 3а, 3б).

Таким чином, проведеними експериментальними дослідженнями встановлено, що карбацетам підвищує активність антиоксидантної системи головного мозку за умов моделювання

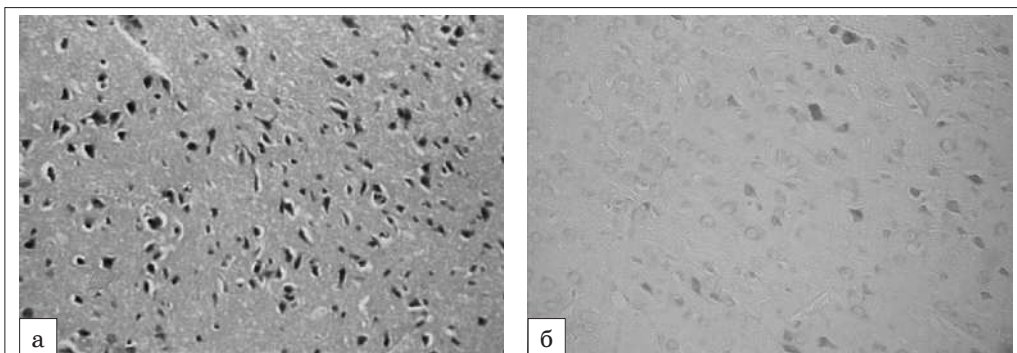


Рис. 2. Кора головного мозку щура зі скополамін-індукованою нейродегенерацією ( $\times 200$ ): а – гематоксилін-еозин, б – нейтральний червоний за Ніслем

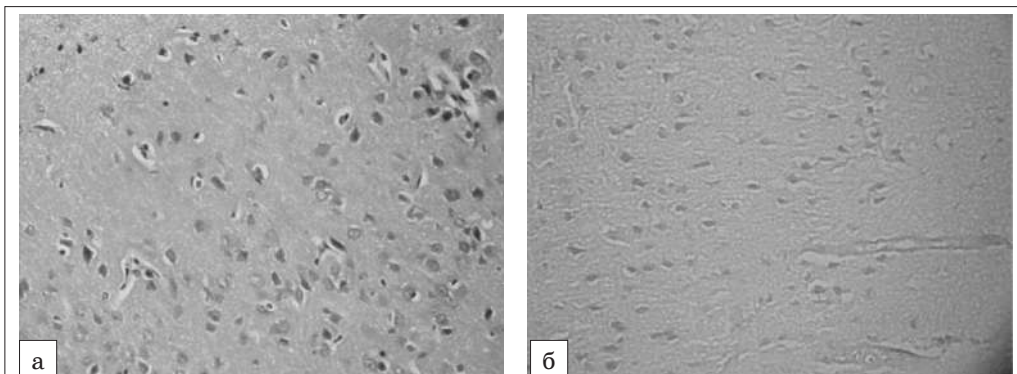


Рис. 3. Кора головного мозку щура зі скополамін-індукованою нейродегенерацією за умов введення карбацетама ( $\times 200$ ): а – гематоксилін-еозин, б – нейтральний червоний за Ніслем

скополамін-індукованої нейродегенерації в щурів. Посилення антиоксидантного захисту, швидше за все, зумовлене модулюючим впливом карбацетаму на ГАМК-рецептори [19]. Відомо, що модулятори ГАМК попереджають руйнівну дію продуктів ліпопероксидації, сприяють нормалізації якісного та кількісного складу фосfolіпідів, тим самим здійснюють протекторний вплив на мембранні структури нервової клітини [20]. Карбацетам за рахунок посилення афінності нейроцитів до ГАМК-бензодіазепін-рецепторного комплексу зменшує гіперзбудливість глутаматних рецепторів і, відповідно, глутаматну ексайтотоксичність [19]. Результатом є зниження активності NO-синтази, зменшення продукції оксиду азоту, що є важливою складовою біологічної регуляторної та захисної дії [21], водночас збільшується вміст відновленого глутатіону та активність його ензимів. Як наслідок – підвищується функціональна стійкість нейронів, що підтверджується позитивною структурною перебудовою кори головного мозку щурів.

## Висновки

1. За умов моделювання скополамін-індукованої нейродегенерації в корі головного мозку та гіпокампі щурів знижується вміст глутатіону відновленого, SH-груп, активність глутатіонредуктази, глутатіонпероксидази, що

засвідчує послаблення антиоксидантної системи. Зменшення активності глюкозо-6-фосфатдегідрогенази в корі головного мозку вказує на більшу чутливість даної структури до холінонегативних впливів.

2. Морфологічна картина кори головного мозку щурів з модельною патологією характеризується збільшенням кількості клітин з каріопікнозом і зменшенням відносної густини забарвлення тигроїдної субстанції нейронів, що засвідчує розвиток дегенеративних змін після введення скополаміну.
3. Після введення карбацетаму в корі головного мозку та гіпокампі щурів зі скополамін-індукованим пошкодженням збільшується вміст глутатіону відновленого та SH-груп, активність глутатіон-залежних ензимів, а також – глюкозо-6-фосфатдегідрогенази в корі головного мозку, що супроводжується зменшенням кількості клітин з каріопікнозом і збільшенням відносної густини забарвлення тигроїдної субстанції нейронів.
4. Покращання стану глутатіонового ланцюга антиоксидантного захисту в корі головного мозку та гіпокампі, а також позитивні зміни морфологічної картини кори головного мозку вказують на здатність карбацетаму пригнічувати холінергічну ланку патогенетичних механізмів нейродегенеративних процесів у центральній нервовій системі.

1. The Role of Oxidative Stress in Neurodegenerative Diseases / G. H. Kim, J. E. Kim, S. J. Rhie, S. Yoon // *Exp. Neurobiol.* – 2015. – V. 4, № 24. – P. 325–340. doi: 10.5607/en.2015.24.4.325
2. Glutathione transferases and neurodegenerative diseases / A. P. Mazzetti, M. C. Fiorile, A. Primavera, M. Lo Bello // *Neurochem Int.* – 2015. – № 82. – P. 10–18. doi: 10.1016/j.neuint.2015.01.008.
3. Тиол-дисульфидное равновесие – определяющий фактор резистентности нейронов к нитрозирующему стрессу в условиях ишемии мозга / Ю. М. Колесник, И. С. Чекман, И. Ф. Беленичев [и др.] // *Журнал НАМН України.* – 2013. – Т. 19, № 1. – С. 3–11.
4. Борза С. Л. Новые гетероциклические системы для новых лекарств / С. Л. Борза // *Nauka innov.* – 2015. – Т. 11, № 6. – С. 85–93. doi: <http://dx.doi.org/10.15407/scin11.06.085>.
5. Козак Д. В. Вплив карбацетаму на антиоксидантно-прооксидантний баланс тканини серця, легень і печінки в динаміці політравми / Д. В. Козак // *Шпитальна хірургія.* – 2014. – № 1. – С. 40–42.
6. Kibalny A. V. New high-effective neuroprotector – carbacetam. / A. V. Kibalny, V. I. Dulenko, K. M. Khabarov // *Drugs of the future.* Brussel. – 2010. – Suppl. A, 35. – P. 198.
7. Зябліцев С. В. Вплив карбацетаму на процеси нейродеструкції в гіпокампі при експериментальній черепномозковій травмі / С. В. Зябліцев, О. О. Стародубська, О. О. Дядик // *Morphologia.* – 2017. – Т. 11, № 2. – С. 12–18. [http://www.morphology.dp.ua/\\_pub/MORPHO-2017-11-02/17zsvcmf.pdf](http://www.morphology.dp.ua/_pub/MORPHO-2017-11-02/17zsvcmf.pdf).
8. Хронічна блокада центральних мускаринових рецепторів у щурів відтворює первинні патогенетичні ланки хвороби Альцгеймера / Р. Д. Дейко, С. Ю. Штриголь, Ю. Б. Лар'яновська [та ін.] // *Актуальні проблеми сучасної медицини: Вісник ВДНЗУ «Українська стоматологічна академія».* – 2017. – Т. 17, Вип. 3. – С. 13–25. <http://dspace.nuph.edu.ua/handle/123456789/14338>.

9. Журавський А. В. Церебропротекторні властивості адамантилвмісних діамінів: автореф. дис. на здобуття наук. ступеня канд. мед. наук: спец. 14.03.05 «Фармакологія» / Журавський Андрій Володимирович; ДУ «Інститут фармакології та токсикології НАМН України». – Київ, 2007. – 19 с.
10. Hippocampal Neurodegenerative Pathology in Post-stroke Dementia Compared to Other Dementias and Aging Controls / R. O. Akinyemi, L. M. Allan, A. Oakley, R. N. Kalaria // *Front Neurosci.* – 2017. – № 11. – P. 717. doi:10.3389/fnins.2017.00717.
11. Прохорова М. И. Методы биохимических исследований / М. И. Прохорова. – Ленинград : Изд-во ЛГУ, 1982. – 168 с.
12. Северин С. Е. Практикум по биохимии / С. Е. Северин, Г. А. Соловьева. – Москва : МГУ, 1989. – 509 с.
13. Власова С. Н. Активность глутатионзависимых ферментов эритроцитов при хронических заболеваниях печени у детей / С. Н. Власова, Е. И. Шабунина, А. И. Переслегина // *Лабораторное дело.* – 1990. – № 8. – С. 19–21.
14. Захарьин Ю. Л. Метод определения активности глюкозо-6-фосфатдегидрогеназы / Ю. Л. Захарьин // *Лабораторное дело.* – 1967. – № 6. – С. 327–330.
15. Protein measurement with the Folin phenol reagent / O. H. Lowry, N. G. Rosebrough, A. L. Farr, R. C. Randall // *J. Biol. Chem.* – 1951. – V. 193, № 1. – P. 265–275.
16. Venerucci F. Histopathology kits: methods and applications / F. Venerucci. – Bologna, Milan: Bio-Optica, 2016. – 98 p.
17. Ferreira T. Image J. User Guide / T. Ferreira, W. Rasband. – New York : National Institute of Health, 2012. – 187 p.
18. Демченко А. В. Стан глутатионового ланцюга тіол-дисульфідної системи мозку білих щурів після корекції цитиколіном модельованої хронічної ішемії / А. В. Демченко, І. Ф. Беленічев // *Фармакологія та лікарська токсикологія.* – 2015. – № 3 (44). – С. 28–34.
19. Хайтович М. В. ГАМК-ергічна нейропротекція: клінічне застосування / М. В. Хайтович // *Ліки України.* – 2016. – № 1–2 (197–198). – С. 22–26.
20. Зяблицев С. В. Вплив карбацетаму на когнітивні порушення при експериментальній черепно-мозковій травмі, можлива роль вазопресину / С. В. Зяблицев, О. О. Стародубська, С. Л. Богза // *Травма.* – 2017. – Т. 18, № 2. – С. 53–58. DOI: 10.22141/1608-1706.2.18.2017.102559.
21. Nitric Oxide and the Cell: Proliferation, Differentiation, and Death / S. Moncada, G. Nisticò, G. Bagetta, E. A. Higgs. – Princeton : Princeton University Press, 2017. – 328 p.

**О. Г. Кметь, Н. Д. Філіпець, І. С. Давиденко**

### **Стан глутатионового ланцюга антиоксидантної системи в структурах головного мозку щурів зі скополамін-індукованою нейродегенерацією після введення карбацетаму**

Однією з найважливіших медико-соціальних проблем сьогодення є пошук нових патогенетичних напрямів медикаментозної профілактики та лікування нейродегенеративних захворювань центральної нервової системи.

*Мета дослідження* – вивчити вплив модулятора ГАМК карбацетаму на стан глутатионового ланцюга антиоксидантної системи в корі головного мозку та гіпокампі щурів зі скополамін-індукованою нейродегенерацією.

У щурів самців зі скополамін-індукованою нейродегенерацією (1 мг/кг, 27 днів) після введення карбацетаму (5 мг/кг, 14 днів) у корі головного мозку збільшувався вміст глутатіону відновленого в 2,1 разу та сульфгідрильних груп – на 46,8 % порівняно з групою модельної патології. Під впливом карбацетаму вміст сульфгідрильних груп у гіпокампі наближався до рівня контролю. Водночас у корі головного мозку та гіпокампі зростала активність глутатіонредуктази в 2,2 і 1,9 разу, глутатіонпероксидази – на 35,8 % і 37,4 % відповідно. Структурні зміни кори головного мозку після введення карбацетаму характеризувались зменшенням кількості клітин з каріопікнозом і збільшенням відносної густини забарвлення тигроїдної субстанції нейронів.

Отже, карбацетам покращує показники глутатионового ланцюга антиоксидантної системи в корі головного мозку та гіпокампі, а також – морфологічний стан нейронів кори головного мозку, що вказує на його нейропротекторну активність за умов скополамін-індукованого пошкодження й розвитку нейродегенеративних процесів у щурів.

*Ключові слова:* скополамін-індукована нейродегенерація, головний мозок, карбацетам, антиоксидантна система

**О. Г. Кметь, Н. Д. Филипец, И. С. Давыденко**

### **Состояние глутатионового звена антиоксидантной системы в структурах головного мозга крыс со скополамин-индуцированной нейродегенерацией после введения карбацетама**

Одной из важнейших медико-социальных проблем современности является поиск новых патогенетических направлений медикаментозной профилактики и лечения нейродегенеративных заболеваний центральной нервной системы.

---

*Цель исследования* – изучить влияние модулятора ГАМК карбацетама на состояние глутатионового звена антиоксидантной системы в коре головного мозга и гиппокампе крыс со скополамин-индуцированной нейродегенерацией.

На модели скополамин-индуцированной (1 мг/кг, 27 суток) нейродегенерации у крыс-самцов исследовано влияние карбацетама (5 мг/кг, 14 дней) на состояние антиоксидантной системы по содержанию в коре головного мозга и гиппокампе глутатиона восстановленного и сульфгидрильных групп; активности глутатионредуктазы, глутатионпероксидазы, глюкозо-6-фосфатдегидрогеназы и изменения морфологической картины коры головного мозга.

У крыс самцов со скополамин-индуцированной нейродегенерацией после введения карбацетама в коре головного мозга увеличивалось содержание глутатиона восстановленного в 2,1 раза и сульфгидрильных групп – на 46,8 % по сравнению с группой модельной патологии. Под влиянием карбацетама содержание сульфгидрильных групп в гиппокампе приближалось к уровню контроля. В то же время в коре головного мозга и гиппокампе возрастала активность глутатионредуктазы в 2,2 и 1,9 раза, глутатионпероксидазы – на 35,8 и 37,4 % соответственно. Структурные изменения в коре головного мозга после введения карбацетама характеризовались уменьшением количества клеток с кариопикнозом и увеличением относительной плотности окраски тигроидной субстанции нейронов.

Итак, карбацетам улучшает показатели глутатионового звена антиоксидантной системы в коре головного мозга и гиппокампе, а также морфологическое состояние нейронов коры головного мозга, что указывает на его нейропротекторную активность в условиях скополамин-индуцированного повреждения и развития нейродегенеративных процессов у крыс.

*Ключевые слова:* скополамин-индуцированная нейродегенерация, головной мозг, карбацетам, антиоксидантная система

**O. G. Kmet, N. D. Filipets, I. S. Davydenko**

### **The state of glutathione chain of antioxidant system in rats brain structures under scopolamine-induced neurodegeneration and carbacetam administration**

One of the most important medical-social issues today is the search of new pathogenic directions of medical prevention and treatment of neurodegenerative diseases of the central nervous system.

*The aim of the study* was to investigate carbacetam effect on the glutathione chain state of the antioxidant system in the rat's cerebral cortex and hippocampus under scopolamine-induced neurodegeneration.

Carbacetam effect (5 mg/kg, 14 days) on the antioxidant system was examined on the model of scopolamine-induced neurodegeneration (1 mg/kg, 27 days) by the content of reduced glutathione and sulfhydryl groups; activity of glutathione reductase, glutathione peroxidase, glucose-6-phosphate dehydrogenase in the cerebral cortex and hippocampus, and by the changes of morphological signs in the cerebral cortex.

Carbacetam administration to rats with scopolamine-induced neurodegeneration led to increase the content of reduced glutathione in the cerebral cortex by 2,1 times, and sulfhydryl groups at 46,8 % in comparison with control pathology group. Under carbacetam effect the concentration of sulfhydryl groups in the hippocampus was close to the control group. At the same time, glutathione reductase activity in the cerebral cortex and hippocampus increased respectively, in 2,2 and 1,9 times and glutathione peroxidase – at 35,8 % and 37,4 %. Structural changes of the cerebral cortex after carbacetam administration were characterized by decreased number of cells with karyopyknosis and increased relative density of neuron tigroid substance staining.

Thus, carbacetam improves the indices of glutathione antioxidant system in the cerebral cortex and hippocampus, as well as morphological state of the cerebral cortex neurocytes, which is indicative of its neuroprotective ability under conditions of scopolamine-induced damage and development of neurodegenerative processes in rats.

*Key words:* scopolamine-induced neurodegeneration, brain, carbacetam, antioxidant system

---

*Надійшла: 30 жовтня 2018 р.*

**Контактна особа:** Кметь Ольга Дмитрівна, кандидат медичних наук, доцент, кафедра фармакології, ВДНЗ України «Буковинський державний медичний університет», буд. 2, Театральна площа, м. Чернівці, 58005. Тел.: + 38 0 372 55 37 54. Електронна пошта: kmet.olga@bsmu.edu.ua