

Здоровье женщины

ISSN 1992-5921



№10 (146) '2019

ЖУРНАЛ ВЫХОДИТ
С ФЕВРАЛЯ 1998 ГОДА

НАУЧНО-ПРАКТИЧЕСКИЙ ЖУРНАЛ

ДИСТАНЦИОННОЕ ОБУЧЕНИЕ:
ПСИХОЭМОЦИОНАЛЬНОЕ
СОСТОЯНИЕ ЖЕНЩИН
СО СПОНТАННО НАСТУПИВШЕЙ
БЕРЕМЕННОСТЬЮ И ПОСЛЕ
ПРИМЕНЕНИЯ ВРТ 10

МЕДИКО-СОЦИАЛЬНЫЙ
ПОРТРЕТ ЖЕНЩИН
РЕПРОДУКТИВНОГО ВОЗРАСТА,
БОЛЬНЫХ РАССЕЯННЫМ
СКЛЕРОЗОМ 16

СОВРЕМЕННЫЕ ПРИНЦИПЫ
ТЕРАПИИ ПЕРИНАТАЛЬНЫХ
ИНФЕКЦИЙ 62

СОВРЕМЕННЫЕ МАРКЕРЫ
ПРОГНОЗИРОВАНИЯ
ПРЕЭКЛАМПСИИ 77

ВЫБОР РАЦИОНАЛЬНОГО
ВАРИАНТА ЛЕЧЕНИЯ ЖЕНЩИН
СО СТРЕССОВЫМ
НЕДЕРЖАНИЕМ МОЧИ 92

ОЛИДЕТРИМ ВИТАМИН D₃ для взрослых!

78,6% жінок мають недостатній рівень вітаміну D¹



**ОЛИДЕТРИМ Є ЕФЕКТИВНИМ І БЕЗПЕЧНИМ
ПРЕПАРАТОМ У КОРЕКЦІЇ ДЕФІЦИТУ ВИТАМІНУ D²**

- ✓ Застосування холекальциферолу у щоденній дозі 4000 МО – **ОЛИДЕТРИМ** протягом 3 міс. прегравідарної підготовки дозволяє проводити корекцію балансу вітаміну D¹
- ✓ Корекція нестачі вітаміну D у жінок з вітаміну D-дефіцитними станами протягом I триместра гестації дозволяє знизити частоту ранніх і пізніх гестаційних ускладнень²
- ✓ Покращує показники повсякденної активності та якості життя в жінок у постменопаузальному періоді³



polpharma



9 771992 592002 >

СОДЕРЖАНИЕ 10 (146)/2019

ДИСТАНЦИОННОЕ ОБУЧЕНИЕ

- Психоемоційний стан жінок зі спонтанною вагітністю та після застосування допоміжних репродуктивних технологій
В.О. Бенюк, Л.М. Вигівська, І.В. Майданник,
В.Ф. Олешко 10

АКТУАЛЬНЫЕ ТЕМЫ

- Медико-соціальний портрет жінок репродуктивного віку, хворих на розсіяний склероз
В.І. Пирогова, О.І. Негрич 16
- State of biochemical homeostasis in women with course of pregnancy complicated by miscarriage
V.G. Syusyuka, V.O. Potapov, I.F. Belenichev,
A.V. Abramov, N.M. Soloviova 22

В ПОМОЩЬ ПРАКТИЧЕСКОМУ ВРАЧУ

- Систематический анализ состава и механизмов молекулярного воздействия стандартизированных экстрактов Vitex Agnus-castus
И.Ю. Торшин, О.А. Громова, О.А. Лиманова 26
- Асоціація діастолічної функції лівого шлуночка серця з індексом маси тіла у жінок 40–60 років зі збереженою фракцією викиду
Н.М. Кириченко, Н.О. Ополонська,
О.В. Степанець 35
- Оптимізація реабілітації репродуктивної та сексуальної функцій у жінок з яєчниковою дисфункцією
Л.М. Семенюк 39
- Сучасний стан репродуктивного здоров'я подружньої пари з урогенітальними інфекціями в анамнезі
О.І. Кротік 45

АКУШЕРСТВО

- Оцінювання впливу комплексної терапії вагітних із затримкою росту плода на акушерські та перинатальні наслідки розродження
В.Г. Сюсюка, Г.Г. Колокот, І.Ф. Беленічев 55
- Современные принципы терапии перинатальных инфекций
О.В. Грищенко, В.В. Бобрицкая 62
- Клінічний перебіг вагітності та пологів у жінок, прооперованих з приводу новоутворень яєчників
А.В. Бойко 69

ГИНЕКОЛОГИЯ

- Особливості патогенезу та лікування дисгормональних дисплазій грудних залоз у жінок раннього репродуктивного віку
О.В. Кравченко 72
- Сучасні маркери прогнозування прееклампсії
Т.Г. Романенко, О.М. Суліменко 77

ЖЕНСКАЯ УРОЛОГИЯ

- Метод визначення ієрархій у медицині: вибір раціонального варіанта лікування жінок зі стресовим нетриманням сечі
Д.М. Федорова, М.Ю. Слонов 92
- Оцінка хронічних запальних захворювань органів малого таза у жінок як фактора ризику виникнення гострого неускладненого пієлонефриту
М.В. Мітченко 97
- Критерії діагностики інфекційного ураження нижніх сечовідних шляхів та органів малого таза
А.В. Шумицький, О.А. Бурка, Т.М. Тутченко 101

Уважаемые авторы!

С 21 октября 2019 г. стоимость публикации научных статей в журнале «Здоровье женщины» составляет 150 грн./1800 знаков.

Особенности патогенезу та лікування дисгормональних дисплазій грудних залоз у жінок раннього репродуктивного віку

О.В. Кравченко

ВДНЗУ «Буковинський державний медичний університет», м. Чернівці

Мета дослідження: визначення ефективності застосування комплексної терапії у лікуванні дифузних форм дисгормональних дисплазій грудної залози (ДДГЗ) у жінок раннього репродуктивного віку.

Матеріали та методи. Під спостереженням знаходились 42 жінки з дифузною формою ДДГЗ у віці 25–31 рік. До контрольної групи включено 20 здорових невагітних жінок, паритетних за віком, соціальним статусом та умовами проживання. Діагноз ДДГЗ встановлювали на підставі аналізу анамнестичних даних, скарг пацієнок, клінічних даних, рентгенологічного та ультразвукового дослідження, проведеного на 5–7-й день менструального циклу.

Результати. У 35 (83,3%) пацієнок ДДГЗ розвинулась на тлі нормального двофазного менструального циклу, у 7 (16,7%) – при неповноцінній лютеїновій фазі. Під час інструментального обстеження діагностовано у 23 (54,8%) жінок фіброзно-кістозну форму ДДГЗ, у 15 (35,7%) – аденофіброматоз і у 4 (9,5%) – залозисто-кістозну мастопатію.

Застосування препарату Єнат 400, фітохімічних онкопротекторів, венотоніків та седативних засобів забезпечує у переважній більшості (95,2%) пацієнок раннього репродуктивного віку високу клінічну ефективність при лікуванні ДДГЗ. За даними інструментальної візуалізації грудної залози регрес ДДГЗ відбувся у 38 (90,5%) пацієнок молодого віку.

Заключення. У лікуванні ДДГЗ у пацієнок раннього репродуктивного віку Єнат 400 у комплексі з іншими препаратами завдяки антиоксидантній, антипроліферативній, проапоптотичній, протипухлинній терапії зарекомендував себе як ефективний та безпечний засіб.

Ключові слова: дисгормональні дисплазії грудних залоз, ранній репродуктивний вік, патогенез, лікування, Єнат 400.

Features of the pathogenesis and treatment of dishormonal breast dysplasia in women of early reproductive age

E. V. Kravchenko

The objective: was to determine the effectiveness of the use of complex therapy in the treatment of diffuse forms of dishormonal breast dysplasia (DBD) in women of early reproductive age.

Materials and methods. Under observation were 42 women with a diffuse form of BPH at the age of 25–31 years. The control group consisted of 20 healthy non-pregnant women, parity in age, social status and living conditions. The diagnosis of DBD was established on the basis of the analysis of anamnestic data, patient complaints, clinical data, X-ray and ultrasound studies carried out on the 5–7 day of the menstrual cycle.

Results. In 35 (83.3%) patients, DBD developed against the background of a normal biphasic menstrual cycle, in 7 (16.7%) – with an inferior luteal phase. During an instrumental examination, 23 (54.8%) of the women were diagnosed with fibrocystic form of DBD, 15 (35.7%) had adenofibromatosis, and 4 (9.5%) had glandular cystic mastopathy.

The use of Enat 400, phytochemical oncoprotectors, venotonics and sedatives provides, in the vast majority (95.2%) of patients of early reproductive age, high clinical efficacy in the treatment of DBD. According to instrumental methods of breast imaging, the regression of DBD occurred in 38 (90.5%) of young patients.

Conclusions. In the treatment of DBD in patients of early reproductive age, Enat 400 in combination with other drugs, due to the antioxidant, antiproliferative, pro-apoptotic, antitumor activity of the therapy, have established themselves as effective and safe agents.

Key words: dishormonal breast dysplasia, early reproductive age, pathogenesis, treatment, Enat 400.

Особенности патогенеза и лечения дисгормональных дисплазий грудных желез у женщин раннего репродуктивного возраста

Е.В. Кравченко

Цель исследования: определение эффективности применения комплексной терапии в лечении диффузных форм дисгормональных дисплазий грудной железы (ДДГЖ) у женщин раннего репродуктивного возраста.

Материалы и методы. Под наблюдением находились 42 женщины с диффузной формой ДДГЖ в возрасте 25–31 год. В контрольную группу включены 20 здоровых небеременных женщин, паритетных по возрасту, социальному статусу и условиям проживания. Диагноз ДДГЖ устанавливали на основании анализа анамнестических данных, жалоб пациенток, клинических данных, рентгенологического и ультразвукового исследования, проведенного на 5–7-й день менструального цикла.

Результаты. У 35 (83,3%) пациенток ДДГЖ развилась на фоне нормального двухфазного менструального цикла, у 7 (16,7%) – при неполноценной лютеиновой фазе. При инструментальном обследовании диагностирована у 23 (54,8%) женщин фиброзно-кистозная форма ДДГЖ, у 15 (35,7%) – аденофиброматоз и у 4 (9,5%) – железисто-кистозная мастопатия.

Применение препарата Єнат 400, фитохимических онкопротекторов, венотоников и седативных средств обеспечивает у подавляющего большинства (95,2%) пациенток раннего репродуктивного возраста высокую клиническую эффективность при лечении ДДГЖ. По данным инструментальной визуализации грудной железы регрес ДДГЖ состоялся у 38 (90,5%) пациенток молодого возраста.

Заключение. В лечении ДДГЖ у пациенток раннего репродуктивного возраста Єнат 400 в комплексе с другими препаратами благодаря антиоксидантной, антипролиферативной, проапоптотической, противоопухолевой терапии зарекомендовал себя как эффективное и безопасное средство.

Ключевые слова: дисгормональные дисплазии грудных желез, ранний репродуктивный возраст, патогенез, лечение, Єнат 400.

В останні роки відзначено підвищену увагу до вивчення різних аспектів фізіології та патології грудної залози. Це зумовлено, у першу чергу, підвищенням частоти доброякісних та злоякісних захворювань у жінок різних вікових груп. Доброякісні захворювання грудних залоз становлять сьогодні 13,5–60%. Їх діагностують у кожній четвертій жінки віком до 30 років. У жінок віком понад 40 років патологічні стани грудних залоз виявляють у 60% випадків. За наявності у пацієнток гінекологічної патології цей показник ще вище – 70–95% [1, 9].

За визначенням ВООЗ, дисгормональна дисплазія – це широкий спектр проліферативних і регресивних змін у тканинній грудній залозі із патологічним співвідношенням епітеліального і сполучнотканинного компонентів. Найбільш поширеною та рекомендованою ВООЗ (1984) є клініко-морфологічна класифікація захворювань грудної залози, яка включає:

1. Дифузні форми: з переважанням залозистого компонента (аденоз), фіброзного компонента, кістозного компонента.
2. Змішана форма.
3. Склерозивний аденоз.
4. Вузлова форма: фіброаденома, кіста; внутрішньопротокова папілома (хвороба Мінца).

Патологія грудної залози виникає у результаті поєднаної дії багатьох факторів: генетичних, конституційних, соціально-економічних, психоемоційних, екологічних, професійних, захворювань ендокринних органів тощо. Дія більшості цих чинників здійснюється через порушення гормонального гомеостазу організму жінки.

Відомо, що розвиток грудних залоз, регулярні циклічні зміни в них у репродуктивному віці, а також зміни їхньої функції у період вагітності та лактації відбуваються під впливом цілого комплексу гормонів: гонадотропін-рилізінг-гормону, лютеїнізуючого (ЛГ), фолікулостимулювального гормону (ФСГ), пролактину, хоріонічного гонадотропіну, тиреотропного гормону, андрогенів, кортикостероїдів, інсуліну, естрогенів і прогестерону.

Під впливом гормональних зсувів порушуються процеси фізіологічної еволюції та інволюції у грудних залозах, розвиваються вогнища патологічної проліферації епітелію. Порушення будь-якої ланки системи регуляції гормонального гомеостазу жінки призводять до абсолютної або відносної гіперестрогенії, яка у поєднанні з дією гонадотропних гормонів є одним із основних чинників розвитку утворень дисгормональних проліфератів [8].

Гіперплазія, що виникає під впливом естрогенів і ФСГ, поширюється перш за все на молочні ходи і характеризується секреторними процесами, що поєднуються, тоді як при гіперплазії внаслідок дії прогестерону спостерігається проліферація та диференціація переважно альвеолярного апарату, що може супроводжуватися збільшенням розмірів і, можливо, кількості часточок паренхіми. У зв'язку з цим важливу роль у забезпеченні функціонування грудних залоз відіграє співвідношення концентрації естрадіолу і прогестерону у тканинах грудної залози, позаяк прогестерон протидіє збільшенню проникності капілярів, яке зумовлюють естрогени, та зменшує циклічний набряк сполучнотканинної стромы грудних залоз. У межах епітелію протоків прогестерон попереджає проліферацію і забезпечує диференціювання на дольки і альвеоли. Він підвищує активність 17-ОН-дегідрогенази, яка інактивує естрадіол. Естрадіол посилює мітотичну активність епітеліальних клітин грудних залоз, а прогестерон її гальмує.

Естрогени також активно зв'язуються з рецепторами на мембрані аркуатного ядра, наслідком чого є зменшення вмісту дофаміну, що призводить до гіперпролактинемії.

Пролактин зумовлює активний ріст епітеліальних клітин грудних залоз, особливо у синергізмі з прогестероном. Підвищення рівня пролактину приводить до збільшення кількості естрогенових і прогестеронових рецепторів, що, у свою чергу, підвищує пролактинзв'язувальну властивість альвеолярних клітин грудної залози і зумовлює їхню проліферацію [3, 7, 10].

Відомо, що естрон і естрадіол становлять лише 10-15% від загальної кількості естрогенових похідних, 85–90% становлять метаболіти естрогенів, які мають навіть більшу проліферативну активність, ніж самі естрогени.

Не всі зазначені вище ланки патогенезу притаманні пацієнткам різних вікових груп. Тому урахування факторів ризику розвитку дисплазій грудної залози, клінічних даних, а також впровадження ультразвукового та мамографічного дослідження дає сьогодні можливість ефективно та безпечно проводити консервативне негормональне лікування дифузних форм дисплазії грудної залози, особливо у пацієнток раннього репродуктивного віку.

Мета дослідження: визначення ефективності застосування комплексної терапії у лікуванні дифузних форм дисгормональних дисплазій грудної залози (ДДГЗ) у жінок раннього репродуктивного віку.

МАТЕРІАЛИ ТА МЕТОДИ

Під нашим спостереженням знаходились 42 жінки з дифузною формою ДДГЗ у віці 25–31 рік. До контрольної групи включено 20 здорових невагітних жінок, паритетних за віком, соціальним статусом та умовами проживання. Діагноз ДДГЗ встановлювали на підставі аналізу анамнестичних даних, скарг пацієнток, клінічних даних, рентгенологічного та ультразвукового дослідження, проведеного на 5–7-й день менструального циклу.

Ефективність терапії оцінювали за клінічними результатами, даними інструментальних методів візуалізації грудної залози через 6 міс від початку лікування. Для статистичного оброблення використовували комп'ютерні програми Microsoft Excel 2012 і Statistica.

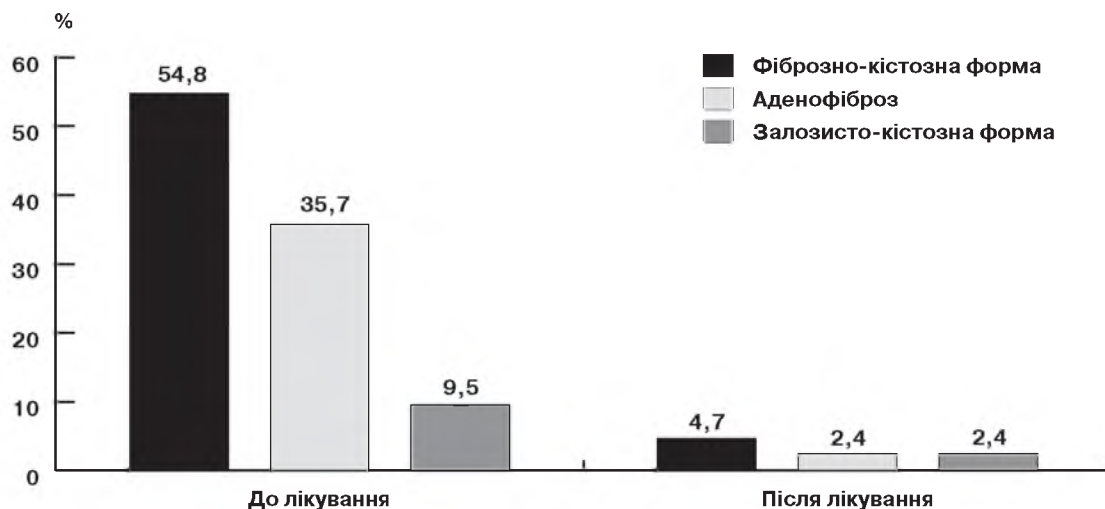
РЕЗУЛЬТАТИ ДОСЛІДЖЕННЯ ТА ЇХ ОБГОВОРЕННЯ

Середній вік обстежених пацієнток становив $27,2 \pm 2,1$ року. У переважної більшості менархе настало у 13–14 років; 40 (95,2%) жінок народжували, у 2 (4,8%) – в анамнезі були мимовільні аборти. У 32 (76,2%) пацієнток післяпологова лактація була короткочасною (у середньому 5–6 міс), відзначали гіпогалактію; 7 (16,7%) жінок годували груддю до 1 року і тільки у 3 (7,1%) пацієнток лактація була пролонгованою (більше 1 року).

Слід також відзначити, що майже у всіх жінок відбулися у період вагітності та лактаційний період значні зміни метаболізму; 38 (90,5%) жінок не повернулися до своєї вихідної маси тіла. Збільшення маси тіла після народження дитини у пацієнток становило 3–12 кг, і тільки у 4 (9,5%) жінок маса тіла після завершення репродуктивного процесу залишилась незмінною. З анамнезу також з'ясовано, що 18 (42,9%) пацієнток мали соматичну патологію, таку, як захворювання печінки, травного тракту, вегетосудинну дистонію. Обтяжений гінекологічний анамнез спостерігався у 18 (42,9%) пацієнток: 16 (38,1%) жінок хворіли на запальні процеси жіночих статевих органів, 2 (4,8%) пацієнтки були прооперовані з приводу кіст яєчника.

У 35 (83,3%) пацієнток ДДГЗ розвинулась на тлі нормального двофазного менструального циклу, у 7 (16,7%) – при неповноцінній лютеїновій фазі.

Усі обстежені жінки скаржились на масталгію, відчуття напруження в грудній залозі. Під час клінічного обстежен-



Структура та частота ДДГЗ до та після лікування

ня у грудних залозах відзначали симетричну болочість у периферійних відділах, набухання, незначну дифузну щільність, зернистість тканини грудної залози при пальпації. Дана симптоматика у 32 (76,2%) жінок була пов'язана з II фазою менструального циклу та мала циклічний характер. У 10 (23,8%) жінок біль у грудній залозі був постійним, досягаючи максимуму своєї інтенсивності у кінці II фази циклу. У жодному випадку у пацієток з ДДГЗ ми не спостерігали виділень з сосків.

Під час інструментального обстеження діагностовано у 23 (54,8%) жінок фіброзно-кістозну форму ДДГЗ, у 15 (35,7%) – аденофіброматоз і у 4 (9,5%) – залозисто-кістозну мастопатію.

У пацієток, що страждали на дифузну фіброзно-кістозну мастопатію з переважанням кістозного компонента вдалося чітко візуалізувати множинні кісти овальної або округлої форми з чіткими контурами та відсутністю внутрішніх ехосигналів, які були дифузно розташовані по всій тканині грудної залози. При фіброзі визначалися потовщенні фіброзні тяжі без чітких меж переходу в залозисту і жирову тканину. Збільшення залозистих часточок на тлі фіброзу строми відзначали при змішаному варіанті або при залозистій формі дистормональної дисплазії.

Різноманітність клінічних і об'єктивних ознак, що спостерігаються при ДДГЗ, а також відсутність єдиного етіопатогенетичного механізму розвитку даного захворювання привели до значної варіабельності у виборі лікувальної тактики.

Негормональна терапія, яка включає корекцію дієти, нормалізацію психоемоційного статусу, мікроциркуляції, призначення антиоксидантів та фітохімічних онкопротекторів, на нашу думку, є базовою терапією ДДГЗ у жінок раннього репродуктивного віку [2, 4].

Одним із запропонованих препаратів у комплексній терапії був Єнат 400 – природний вітамін Е, джерелами якого є переважно соєва, соняшникова і кукурудзяна олія. У препараті Єнат 400 вітамін Е представлений у натуральній формі d-альфа-токоферил-ацетату. Біодоступність, а значить, і ефективність натуральної форми вітаміну Е більш як у два рази вища, ніж у синтетичних форм. Натуральний вітамін Е є потужним стабілізатором біологічних мембран, пероксильним радикальним акцептором, який ефективно знижує циклооксигеназну активність у багатьох тканинах, що сприяє зменшенню продукції простагландинів. Вітаміну Е властиво також пригнічення ан-

гіогенезу і пухлинного росту за рахунок впливу на транскрипцію гена фактора росту ендотелію судин (VEGF) [5]. Вітамін Е забезпечує імуномодулювальну, антиоксидантну дію, посилює вироблення ендогенного прогестерону. Препарат Єнат 400 призначали по 1 капсулі на день у безперервному режимі.

У комплексній терапії ми також використовували комбінований фітохімічний онкопротектор по 1–2 капсули 1 раз на добу [6], седативний засіб Магнікум по 1 таблетці 3 рази на день, венотонік з діючою речовиною діосмін по 1 таблетці 2 рази на добу. Седативні та венотонічні засоби використовували циклічно у II фазу менструального циклу.

Ураховуючи форму ДДГЗ та ступінь її вираженості, терапію проводили протягом 3–6 міс.

Ефективність лікування оцінювали за клінічними та інструментальними даними. Після курсу запропонованого лікування у 40 (95,2%) жінок відбувся регрес клінічних проявів, у 41 (97,6%) пацієтки були відсутні масталгії, у 40 (95,2%) – не спостерігалось больового відчуття при пальпації, у 37 (88,1%) – не діагностували синдром передменструального напруження (малюнок).

При ультразвуковому та мамографічному обстеженні у переважній більшості пацієток спостерігалось зменшення щільності залозистого і фіброзного компонентів у грудній залозі, що, безумовно, свідчить про регрес патологічних процесів. Не відбулося змін у динаміці процесу за даними інструментальної візуалізації грудних залоз у 2 (4,7%) пацієток з фіброзно-кістозною ДДГЗ, в 1 (2,4%) – з фіброаденозною та 1 (2,4%) – із залозисто-кістозною мастопатією.

ВИСНОВКИ

1. Запропонований комплекс лікарських засобів (Єнат 400, фітохімічний онкопротектор, венотоніки та седативні засоби) забезпечує у переважній більшості (95,2%) пацієток раннього репродуктивного віку високу клінічну ефективність під час лікування ДДГЗ.

2. За даними інструментальної візуалізації грудної залози регрес ДДГЗ відбувся у 38 (90,5%) пацієток молодого віку.

3. У лікуванні ДДГЗ у пацієток раннього репродуктивного віку Єнат 400 у комплексі з іншими препаратами завдяки антиоксидантній, антипроліферативній, проапоптогенній, протипухлинній терапії зарекомендував себе як ефективний та безпечний засіб.

Сведения об авторе

Кравченко Елена Викторовна – Кафедра акушерства, гинекологии и перинатологии Высшего государственного учебного заведения Украины «Буковинский государственный медицинский университет», 58002, г. Черновцы, Театральная площадь, 2; тел.: (03722) 4-44-01. E-mail: akusherstvo2@bsmu.edu.ua
ORCID – orcid 0000-0001-8085-8637

СПИСОК ЛІТЕРАТУРИ

1. Азбукина Л.Н. Доброкачественные заболевания молочных желез у женщин репродуктивного возраста / Азбукина Л.Н. // Медицинский альманах. – 2016. – № 5 (45). – С. 101–104.
2. Корнацька А.Г. Фітоселективна терапія у жінок з безплідністю та доброякісними захворюваннями молочних залоз на етапах реабілітації репродуктивної функції / Корнацька А.Г., Дубенко О.Д. // Здоровье женщины. – 2012. – № 6 (72). – С. 218–221.
3. Молочные железы и гинекологические болезни / Под. ред. В.Е. Радзинского. – М., 2010. – 304 с.
4. Пащенко С.М. Діагностика та лікування хворих на дисгормональні гіперплазії молочної залози / Пащенко С.М., Резніченко Г.І. Волошин М.А. – Запоріжжя: Просвіта, 2011. – 152 с.
5. Пирогова В.І. Терапія репродуктивних порушень з позицій подолання оксидативного стресу / В.І. Пирогова, С.О. Шурпяк, О.О. Ошуркевич // Здоровье женщины. – 2018. – № 10 (136). – С. 26–29.
6. Резніченко Г.І. Лікування дисгормональних дисплазій грудних залоз / Г.І. Резніченко, Н.Ю. Резніченко, В.Ю. Потебня // Здоровье женщины. – 2016. – № 3 (109). – С. 93–98.
7. Смоланка И.И. Лечение фибронокистозной болезни – путь профилактики рака молочной железы / Смоланка И.И. // Репродуктивная эндокринология. – 2015. – № 2 (22). – С. 65–69.
8. Татарчук Т.Ф. Опыт лечения масталгии у пациенток с дисгормональными заболеваниями молочной железы / Татарчук Т.Ф., Калугина Л.В., Ефименко О.А. // Репродуктивная эндокринология. – 2012. – № 3 (5). – С. 63–69.
9. Poola Indira Risk Assessment for Breast Cancer Development in Patients with Ductal Hyperplasias / Poola Indira, Jessy A., Marshalleck Josephine J. // Clinical Cancer Research. – 2008. – Vol. 14, February 15. – P. 1274.
10. Rohan Thomas E. Conjugated Equine Estrogen and Risk of Benign Proliferative Breast Disease: A Randomized Controlled Trial / Rohan Thomas E., Negassa A., Rowan T. // JNCI Journal of the National Cancer Institute. – 2008. – Vol. 100 (8). – P. 563–571.

Статья поступила в редакцию 20.12.2019