

Луганський державний медичний університет

Актуальна Інфектологія

Актуальная инфектология

Actual Infectology

Aktual'naâ Infektologiâ


Спеціалізований рецензований науково-практичний журнал

Засновано у листопаді 2013 року

Періодичність виходу: 6 разів на рік

Том 6, № 2, 2018

Включений в наукометричні і спеціалізовані бази даних Ulrichsweb Global Serials Directory, WorldCat, PИЦ (Science Index), Google Scholar, «Джерело», «КіберЛенінка», НБУ ім. В.І. Вернадського, CrossRef, International Committee of Medical Journal Editors (ICMJE), SHERPA/RoMEO, Bielefeld Academic Search Engine (BASE), «Наукова періодика України», Directory of Open Access Journals (DOAJ), NLM-catalog, OpenAIRE, JIC index, ROAD



Актуальна Інфектологія

Спеціалізований рецензований
науково-практичний журнал

Том 6, № 2, 2018

DOI: 10.22141/2312-413x.6.1.2018

ISSN 2312-413X (print), ISSN 2312-4148 (online)

Передплатний індекс: 86149



Співзасновники:

Луганський державний медичний університет,
Мочалова Г.О.,
Заславський О.Ю.

Видавець Заславський О.Ю.

Завідуюча редакцією Купріненко Н.В.

Електронні адреси для звертань:

Із питань передплати:

info@mif-ua.com,
тел. +38 (044) 223-27-42
+38 (067) 325-10-26

**Із питань розміщення реклами та інформації
про лікарські засоби:**

reclama@mif-ua.com
office@zaslavsky.kiev.ua
selezneva@mif-ua.com
v_iliyna@ukr.net

*Рекомендується до друку та до поширення через мережу
Інтернет рішенням ученої ради Луганського державного
медичного університету від 26.04.2018 р., протокол № 3.*

Українською, російською та англійською мовами

*Свідоцтво про державну реєстрацію друкованого засобу масової
інформації КВ № 20544—10344ПР. Видано Державною реєстра-
ційною службою України 08.02.2014 р.*

Формат: 60×84/8. Ум. друк. арк. 9,3
Зам. 2018-ai-21. Тираж 10000 прим.

Адреса редакції:

Україна, 04107, м. Київ, а/с 74

Тел./факс: +38 (044) 223-27-42

E-mail: medredactor@i.ua

(Тема: До редакції журналу «Актуальна інфектологія»)

<http://ai.zaslavsky.com.ua>

Видавець Заславський О.Ю.

Адреса для листування: а/с 74, м. Київ, 04107

Свідоцтво суб'єкта видавничої справи

ДК № 2128 від 13.05.2005

Друк: ТОВ «Ландпрес»

Вул. Алчевських, 2, м. Харків, 61002

Головний редактор
Крамарьов
Сергій Олександрович

Заступники головного редактора

Волосовець О.П. (Київ)

Надрага О.Б. (Львів)

Шостакович-Корецька Л.Р. (Дніпро)

Редакційна рада

Зінчук О.М. (Львів)

Козько В.М. (Харків)

Маврутенков В.В. (Дніпро)

Мороз Л.В. (Вінниця)

Пипа Л.В. (Вінниця)

Романова О.М. (Мінськ, Білорусь)

Трихліб В.І. (Київ)

Циркунов В.М. (Гродно, Білорусь)

Чернишова Л.І. (Київ)

Редакційна колегія

Бекіш В.Я. (Вітебськ, Білорусь)

Березенко В.С. (Київ)

Бодня Е.І. (Харків)

Виговська О.В. (Київ)

Голубовська О.А. (Київ)

Дикий Б.М. (Івано-Франківськ)

Дуда О.К. (Київ)

Дубинська Г.М. (Полтава)

Євтушенко В.В. (Київ)

Колоскова О.К. (Чернівці)

Малий В.П. (Харків)

Марушко Ю.В. (Київ)

Матейко Г.Б. (Івано-Франківськ)

Незгода І.І. (Вінниця)

Рябоконт О.В. (Запоріжжя)

Харченко Ю.П. (Одеса)

Ходак Л.А. (Харків)

Відповідальний секретар

Заславська Ганна Олександрівна

+38 (095) 893-74-15

E-mail: mo4alova@list.ru

Редакція не завжди поділяє думку автора публікації. Відповідальність за вірогідність фактів, власних імен та іншої інформації, використаної в публікації, несе автор. Передрук та інше відтворення в якій-небудь формі в цілому або частково статей, ілюстрацій або інших матеріалів дозволені тільки при попередній письмовій згоді редакції та з обов'язковим посиланням на джерело. Усі права захищені.

© Луганський державний медичний університет, 2018

© Мочалова Г.О., 2018

© Заславський О.Ю., 2018

Актуальна Інфектологія

Aktual'naâ Infektologiâ

Actual Infectology

Specialized Reviewed Practical Scientific Journal

Volume 6, № 2, 2018

DOI: 10.22141/2312-413x.6.2.2018

ISSN 2312-413X (print), ISSN 2312-4148 (online)

Subscription index: 86149 (in Ukraine)



Co-founders:

Lugansk State Medical University,
Mochalova H.O.,
Zaslavsky O.Yu.

Publisher Zaslavsky O.Yu.

Managing Editor Kuprinenko N.V.

Correspondence e-mails:

Subscription department:

info@mif-ua.com,
Tel. +38 (044) 223-27-42
+38 (067) 325-10-26

**Advertising and Drug
Promotion Department:**

reclama@mif-ua.com
office@zaslavsky.kiev.ua
selezneva@mif-ua.com
v_iliyna@ukr.net

*Recommended for publication and circulation via the Internet
on the resolution of Scientific Council of Lugansk State Medical
University dated 26.04.2018, Protocol № 3.*

In Ukrainian, Russian and English

*Registration certificate KB № 20544–10344ПП. Issued by State Re-
gistration Service of Ukraine 08/02/2014*

Folio 60×84/8. Printer's sheet 9,3
Order 2018-ai-21. Circulation 10 000

Editorial office address:

P.O.B. 74, Kyiv, Ukraine, 04107

Tel./fax: +38 (044) 223-27-42

E-mail: medredactor@i.ua

(Subject: Actual Infectology Journal)

www.mif-ua.com

http://ai.zaslavsky.com.ua

Publisher Zaslavsky O.Yu.

Correspondence address: P.O.B. 74, Kyiv, 04107

Publishing entity certificate ДК № 2128 dated 13/05/2005

Print: Landpress Ltd.

Alchevskykh str., 2, Kharkiv, 61002

Editor-in-Chief
Kramarov Sergiy

Deputy Chief Editors

O.P. Volosovets (Kyiv)

O.B. Nadraha (Lviv)

L.R. Shostakovych-Koretska (Dnipro)

Editorial Council

O.M. Zinchuk (Lviv)

V.M. Kozko (Kharkiv)

V.V. Mavrutenkov (Dnipro)

L.V. Moroz (Vinnytsia)

L.V. Pypa (Vinnytsia)

O.M. Romanova (Minsk, Belarus)

V.I. Trykhliv (Kyiv)

V.M. Tsyrukunov (Grodno, Belarus)

L.I. Chernyshova (Kyiv)

Editorial Board

V.Ya. Bekish (Vitebsk, Belarus)

V.S. Berezenko (Kyiv)

E.I. Bodnia (Kharkiv)

O.V. Vyhovska (Kyiv)

O.A. Holubovska (Kyiv)

B.M. Dykyi (Ivano-Frankivsk)

O.K. Duda (Kyiv)

H.M. Dubynska (Poltava)

V.V. Yevtushenko (Kyiv)

O.K. Koloskova (Chernivtsi)

V.P. Malyi (Kharkiv)

Yu.V. Marushko (Kyiv)

H.B. Mateiko (Ivano-Frankivsk)

I.I. Nezhoda (Vinnytsia)

O.V. Riabokon (Zaporizhzhia)

Yu.P. Kharchenko (Odesa)

L.A. Khodak (Kharkiv)

Executive Editor

Zaslavska Hanna

+38 (095) 893-74-15

E-mail: mo4alova@list.ru

The editorial board not always shares the author's opinion. The author is responsible for the significance of the facts, proper names and other information used in the paper. No part of this publication, pictures or other materials may be reproduced or transmitted in any form or by any means without permission in writing form with reference to the original. All rights reserved.

© **Lugansk State Medical University, 2018**

© **Mochalova H.O., 2018**

© **Zaslavsky O.Yu., 2018**

Сорокман Т.В.¹, Попелюк Н.О.¹, Швигар Л.В.²¹ ВДНЗ України «Буковинський державний медичний університет», м. Чернівці, Україна² КМУ «Міська дитяча поліклініка», м. Чернівці, Україна

Атипові форми гострої Епштейна — Барр-вірусної інфекції в дітей

For cite: Aktual'naâ Infektologiâ. 2018;6(2):83-86. doi: 10.22141/2312-413x.6.2.2018.131094

Резюме. *Актуальність.* Сьогодні спостерігається тенденція до зростання захворюваності на Епштейна — Барр-вірусну інфекцію (ЕБВІ) у дітей. **Мета дослідження:** виявити частоту та особливості атипичних форм гострої ЕБВІ в дітей. **Матеріали та методи.** Проаналізовано результати обстеження 28 дітей віком від 6 місяців до 18 років, які перенесли ЕБВІ та перебували під спостереженням у дитячій поліклініці. Визначали активність аланінамінотрансферази, аспаратамінотрансферази, лужної фосфатази, гаммаглутамілтранспептидази, рівень білірубину, маркери вірусних гепатитів. Проводили ультразвукову діагностику, імуноферментний аналіз із визначенням у крові маркерів ЕБВ (IgM VCA, IgG EA, IgG VCA, ДНК-ЕБВ) методом полімеразної ланцюгової реакції. Дані оброблені методами статистичного аналізу з використанням прикладної програми Statistica 6. **Результати.** У 71,4 % випадків ЕБВІ перебігала в типовій формі із середнім ступенем тяжкості. Атиповий перебіг ЕБВІ спостерігався у 28,5 % випадків. Клінічно атипові форми розпочиналися переважно з ознак гострої респіраторної вірусної інфекції з наступним ураженням внутрішніх органів (печінки і серця), зокрема в дітей до 1 року, та змінами функціональних проб печінки. **Висновки.** Частота атипичних форм гострої ЕБВІ становить 28,5 %. Атипові форми гострої ЕБВІ частіше трапляються в дітей грудного віку та підлітків і перебігають з ураженням внутрішніх органів (печінка та серце).

Ключові слова: Епштейна — Барр-вірусна інфекція; атипова форма; діти

Вступ

За визначенням, інфекційний мононуклеоз (ІМ) — гостре вірусне захворювання, що характеризується лихоманкою, збільшенням лімфатичних вузлів, тонзилітом, гепато- і спленомегалією, появою в периферичній крові атипичних мононуклеарів і гетерофільних антитіл. Провідний збудник ІМ — вірус Епштейна — Барр (ВЕБ), представник сімейства герпесвірусів. Крім того, розвиток ІМ пов'язують із інфікуванням цитомегаловірусом (ЦМВ) і вірусом герпесу людини 6-го типу (ВГЛ-6) [1, 2]. Виділяють також мононуклеозоподібний синдром, який може спостерігатися при ВІЛ-інфекції, аденовірусній та стрептококовій інфекції, ВГЛ-4, -5, токсоплазмозі, краснусі, вірусі гепатиту А [3, 4]. Згідно з міжнародною статистичною класифікацією хвороб 10-го перегляду (МКХ-10), за етіологічною ознакою виділяють: B27.0 — ІМ, спричинений ВЕБ; B27.1 — ІМ, спричинений ЦМВ; B27.8 — інший ІМ; B27.9 — ІМ неуточнений.

Основним шляхом передачі ВЕБ є контактний (привідний фактор передачі — слина), що визначило одну з назв цієї інфекції — «хвороба поцілунків». Рідше — повітряно-крапельний шлях. Допускається можливість інфікування при переливанні крові та трансплантації органів [5], грудному вигодовуванні [6].

На цю патологію в різних регіонах світу щорічно хворіють від 16 до 800 осіб на 100 тис. населення, причому понад 90 % осіб інфіковані цим вірусом, більшість із них є безсимптомними носіями, особливо немовлята та діти до 6-річного віку [7, 8].

До атипичних форм Епштейна — Барр-вірусної інфекції (ЕБВІ) відносять стерті, безсимптомні та вісцеральні форми хвороби. Безсимптомні та субклінічні форми практично не діагностуються, а вісцеральна форма належить до тяжких і характеризується ураженням серцево-судинної системи, нирок, надниркових залоз, печінки та інших органів. На підставі терміну появи різних антигенів та антитіл до них діагностуєть-

ся гостра, латентна і хронічна форми ЕБВІ [9, 10]. Частота атипичних форм ЕБВІ не визначена, а особливості діагностики та перебігу вивчені недостатньо.

Мета дослідження: дослідити частоту та особливості перебігу атипичних форм гострої ЕБВІ в дітей.

Матеріали та методи

Проаналізовані результати обстеження 28 дітей віком від 6 місяців до 18 років, які перенесли гостру ЕБВІ та перебували під спостереженням у дитячій поліклініці. Критерії виключення: ІМ неуточненої етіології; наявність мікст-інфекцій (гострі кишкові інфекції, вірусні гепатити, скарлатина, коклюш тощо); наявність у хворих тяжких соматичних захворювань, вад розвитку і запальних захворювань гепатобіліарної системи. Всім хворим проводилося загальне клінічно-лабораторне дослідження, а також біохімічні аналізи крові (визначення активності аланінамінотрансферази (АЛТ) та аспартатамінотрансферази (АСТ), рівня загального білірубину і його фракцій, лужної фосфатази (ЛФ), гаммаглутамілтранспептидази (ГГТ)), визначення маркерів вірусних гепатитів, ультразвукові дослідження (УЗД) внутрішніх органів. Серологічна діагностика здійснювалася методом ІФА з визначенням у крові маркерів ВЕБ: IgM VCA, IgG EA, IgG VCA (стандартні тест-системи фірми Sanofi Diagnostic Pasteur, Франція). Вірусологічна діагностика — із визначенням ДНК-ВЕБ методом полімеразної ланцюгової реакції (ПЛР). Отримані цифрові дані оброблені за допомогою методів статистичного аналізу з використанням прикладної програми Statistica 6 (параметричні з визначенням середніх величин показників, стандартних помилок середніх величин цих показників, вірогідності відмінностей середніх значень показників із використанням t-критерію Стьюдента і непараметричні, в тому числі метод кореляції рангів К. Спірмена).

При виконанні роботи чітко дотримувались основних положень міжнародних стандартів етичних норм, якості наукових досліджень та належної клінічної практики GCP (Good Clinical Practice, 1996), засад Конвенції Ради Європи про права людини та біомедицину від 4 квітня 1997 року, Гельсінської декларації Всесвітньої медичної асоціації про етичні принципи

проведення наукових медичних досліджень за участю людини (1964–2000), Наказу МОЗ України № 281 від 01.11.2000 р., етичного кодексу вченого України (2009) та основних принципів біоетики.

Результати та обговорення

Анамнестично встановлено, що у 20 із 28 досліджених випадків (71,4 % осіб) гостра ЕБВІ перебігала в типовій формі із середнім ступенем тяжкості. У 80 % пацієнтів із типовою формою захворювання починалося гостро з лихоманки і появи симптомів інтоксикації, у 20 % випадків відмічався поступовий початок захворювання з продромальними симптомами. Збільшення розмірів лімфовузлів зазначалося в 95 % хворих, тонзиліт за типом лакунарної ангіни — у 55 %, гепатомегалія — у 70 %, спленомегалія — у 30 %, утруднення носового дихання — у 45 %.

Атипичний перебіг ЕБВІ спостерігався у 8 дітей (28,5 %). Вікова характеристика досліджуваних дітей подана в табл. 1.

Основну категорію дітей з атипичною формою ЕБВІ становили пацієнти віком до 1 року та 14–18 років. У дітей грудного віку хвороба розпочиналася гостро: гіперемія зів, закладеність носових ходів, слизисті виділення з носових ходів, субфебрильна температура тіла, що трималася на таких показниках упродовж 1–2 діб. Такий стан відзначено в 3 дітей та розцінений дільничним педіатром як гостра респіраторна вірусна інфекція. Через 3–4 доби у двох із них з'явилися ознаки афтозного стоматиту, в одного пацієнта, окрім цього, — шкірний висип у вигляді дрібнокрапкових плям у ділянці тулуба, верхніх та нижніх кінцівок, що стало приводом до госпіталізації. Двоє пацієнтів цієї вікової групи були госпіталізовані в стаціонар у 1-шу добу: один із діагнозом «гострий вірусний гепатит» (жовтяниця шкіри — з 1-ї доби захворювання, гепатоспленомегалія — на 3-тю — 4-ту добу), другий з ознаками гострої серцевої недостатності (здишка, тахікардія, приглушеність серцевих тонів, розширення меж серця).

У всіх хворих вікової групи до 1 року печінка і селезінка при пальпації щільні, безболісні, на 2–4 см і більше виступали з-під краю реберної дуги. Розміри цих органів досягали максимуму через 10–14 днів від початку захворювання. Край печінки більш щільний,

Таблиця 1. Вікова характеристика дітей, які перенесли гостру ЕБВІ

Вік, роки	Абсолютне число	%	Типова форма (n = 20)	%	Атипична форма (n = 8)	%
6–11 міс.	5	17,8	–	–	5	62,5
1–3	7	25	7	35	–	–
4–6	3	10,7	3	15	–	–
7–10	3	10,7	3	15	–	–
11–13	2	7,1	2	10	–	–
14–18	8	28,5	5	25	3	37,5
Усього	28	100	20	100	8	100

гострий, іноді заокруглений. При пальпації іноді відзначалася легка болючість. Типова лімфаденопатія відзначалася тільки в одного пацієнта, який був госпіталізований із діагнозом гострого вірусного гепатиту.

Гепатоспленомегалія підтверджувалася при УЗД, крім того, дане дослідження допомогло виявити випадки спленомегалії, не діагностовані за допомогою фізикальних клінічних методів. Проведене УЗД виявило дифузне підвищення ехогенності печінки та селезінки.

На $11,0 \pm 1,3$ дня від початку захворювання відзначалося підвищення рівня трансаміназ. Лабораторні ознаки слабкого цитолізу у вигляді 1,5–2-кратного підвищення рівня трансаміназ відмічалися у двох випадках виявленої гіперферментемії, помірного цитолізу у вигляді 2–5-кратного підвищення рівня трансаміназ — у двох пацієнтів, ознаки вираженого цитолізу у вигляді 5–10-кратного підвищення зазначених ферментів спостерігалися в одного пацієнта. При цьому у всіх випадках підвищеною була тільки АЛТ при нормальному рівні АСТ. Рівень АЛТ у середньому становив $142,8 \pm 6,8$ Од/л.

Підвищення рівня загального білірубину в різних хворих коливалося від 28,4 до 44,8 мкмоль/л, у середньому дорівнювало $32,0 \pm 0,3$ мкмоль/л і було короткочасним, зберігалось не більше 10 днів. У 3 випадках паралельно підвищенню рівня білірубину зазначалося 2–3-кратне підвищення в крові ЛФ і ГГТ. До двох тижнів перебування в стаціонарі підвищені показники АЛТ і білірубину нормалізувалися у всіх пацієнтів.

Переважно незначне підвищення активності ферментів (АЛТ, ГГТ, ЛФ) та вмісту білірубину свідчить про деяке минуле порушення функціональної здатності печінки при гострій ЕБВІ. Розвиток тяжких форм гепатиту з високою активністю ми не спостерігали. Паралельне підвищення рівня білірубину та 2–3-кратне підвищення у крові ЛФ і ГГТ вказують на приєднання до паренхіматозного генезу гіпербілірубінемії холестатичного компонента.

У гострий період ЕБВІ у жодного хворого не зареєстровані атипові мононуклеари, у зв'язку з чим діагноз ІМ не був виставлений, однак при проведенні ретельного вірусологічного та імунологічного досліджень ретроспективно підтверджений діагноз ЕБВІ. Так, у всіх хворих виявлено IgM VCA і IgG VCA за відсутності EBNA, а також ДНК ВЕБ у плазмі крові.

У двох пацієнтів старшої вікової групи з атиповою формою гострої ЕБВІ зареєстровані такі діагнози: ГРВІ; гострий гайморит та ГРВІ; флегмона слізного мішка. Один хворий госпіталізований із міокардитом. У всіх трьох дітей захворювання розпочалося з високої температури (> 38 °C), на 3-тю — 4-ту добу від початку захворювання з'явилася жовтяниця, що стало приводом для проведення біохімічного (підвищення рівня трансаміназ та білірубину), імунологічного (позитивні тести на IgM VCA і IgG VCA за відсутності EBNA), вірусологічного обстеження (виявлено ДНК ВЕБ методом ПЛР, негативні результати на віруси гепатиту, цитомегаловірус, ВЕБ, віруси герпесу 4–6-го типу), дослідження на токсоплазмоз (негативний результат).

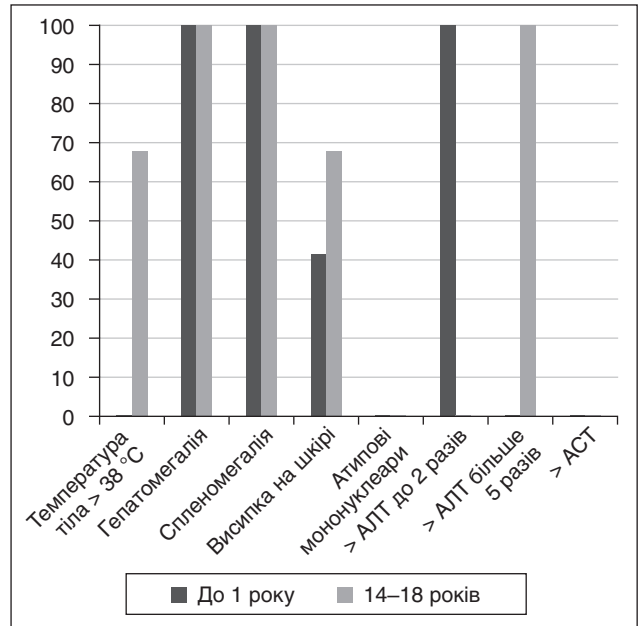


Рисунок 1. Частота клінічних симптомів у пацієнтів з атиповою формою гострої ЕБВІ

Частота клінічних симптомів у пацієнтів з атиповою формою гострої ЕБВІ подана на рис. 1.

Для оцінки сили кореляції при вивченні ураження печінки залежно від етіології захворювання, віку та статі пацієнтів використовували метод кореляції рангів К. Спірмена. Установлено, що між ЕБВІ і розвитком гепатиту існує кореляція середньої сили ($r_s = 0,60 \pm 0,07$); між етіологією захворювання та рівнем АЛТ — також кореляційний зв'язок середньої сили ($r_s = 0,50 \pm 0,06$). Між віком і розвитком гепатиту при гострій ЕБВІ, а також між віком і рівнем трансаміназної активності є середня кореляція ($r_s = 0,40 \pm 0,07$). Висока кореляція встановлена між статтю пацієнта (жіноча стать) і ознаками гепатиту ($r_s = 0,80 \pm 0,07$).

Отже, збільшення печінки і селезінки — один із кардинальних синдромів ЕБВІ. Наші дані підтверджують думку ряду авторів про те, що гепатомегалія в пацієнтів із гострою ЕБВІ є найбільш вираженою в дітей раннього віку, зокрема в дітей до 1 року. Разом із цим при ЕБВІ спостерігаються зміни функціональних проб печінки і розвиток цитолітичного синдрому.

Висновки

1. Отримані дані свідчать про труднощі клінічної діагностики атипових форм гострої ЕБВІ на догоспітальному етапі.

2. Атипова форма гострої ЕБВІ трапляється у 28,5 %, частіше в дітей грудного віку та підлітків із ураженням внутрішніх органів (печінка та серце).

3. Клінічна симптоматика атипової форми гострої ЕБВІ різниться залежно від віку.

Конфлікт інтересів. Автори заявляють про відсутність конфлікту інтересів при підготовці даної статті.

References

1. Nikol'skiy MA, Sokolova ED, Lioznov DA. The misdiagnosis of infectious mononucleosis in children. *Consilium Medicum. Pediatría*. 2016;(3):24-28. (in Russian).
2. Lavrentyeva IN, Finogenova NA, Mamedova EA, et al. Peculiarities of diagnosis and clinical course of herpes infections caused by Epstein-Barr virus and human herpes virus type 6 at neutropenia in infants. *Detskie Infekcii*. 2011;10(3):11-15. (in Russian).
3. Taila AK, Hingwe AS, Johnson LE. Toxoplasmosis in a patient who was immunocompetent: a case report. *J Med Case Rep*. 2011 Jan 18;5:16. doi: 10.1186/1752-1947-5-16.
4. Hurt C, Tammaro D. Diagnostic evaluation of mononucleosis-like illnesses. *Am J Med*. 2007 Oct;120(10):911.e1-8. doi: 10.1016/j.amjmed.2006.12.011.
5. Allen UD, Preiksaitis JK; AST Infectious Diseases Community of Practice. Epstein-Barr virus and posttransplant lymphoproliferative disorder in solid organ transplantation. *Am J Transplant*. 2013 Mar;13(Suppl 4):107-120. doi: 10.1111/ajt.12104.
6. Sanosyan A, Rutagwera DG, Molès J-P, et al. Increased Epstein-Barr virus in breast milk occurs with subclinical mastitis and HIV shedding. *Medicine (Baltimore)*. 2016 Jul;95(27):e4005. doi: 10.1097/MD.0000000000004005.
7. Belan YuB, Mikhajlova TA. Modern aspects of diagnostic infectious mononucleosis for children. *Pediatr*. 2010;1(2):19-25. (in Russian).
8. Gao LW, Xie ZD, Liu YY, Wang Y, Shen KL. Epidemiologic and clinical characteristics of infectious mononucleosis associated with Epstein-Barr virus infection in children in Beijing, China. *World J Pediatr*. 2011 Feb;7(1):45-9. doi: 10.1007/s12519-011-0244-1.
9. Crowley A, Connell J, Schaffer K, Hall W, Hassan J. Is there diagnostic value in detection of immunoglobulin g antibodies to the Epstein-Barr virus early antigen? *Biores Open Access*. 2012 Dec;1(6):291-6. doi: 10.1089/biores.2012.0274.
10. Ning S. Innate immune modulation in EBV infection. *Herpesviridae*. 2011;(2):1. doi:10.1186/2042-4280-2-1.

Отримано 25.01.2018 ■

Сорокман Т.В.¹, Попелюк Н.А.¹, Швыгар Л.В.²¹ ВГУЗ України «Буковинський державний медичний університет», г. Чернівці, Україна² КГУ «Городская детская поликлиника», г. Черновцы, УкраинаАтипичные формы острой Эпштейна —
Барр-вирусной инфекции у детей

Резюме. *Актуальность.* В настоящее время наблюдается тенденция к росту Эпштейна — Барр-вирусной инфекции (ЭБВИ) у детей. Цель исследования: выявить частоту и особенности атипичных форм острой ЭБВИ у детей. *Материалы и методы.* Проанализированы результаты обследования 28 детей в возрасте от 6 месяцев до 18 лет, перенесших ЭБВИ, которые находились под наблюдением в детской поликлинике. Определяли активность аланинаминотрансферазы, аспаратаминотрансферазы, щелочной фосфатазы, гаммаглутамилтранспептидазы, уровень билирубина, маркеры вирусных гепатитов. Проводили ультразвуковую диагностику, иммуноферментный анализ с определением в крови маркеров ЭБВИ (IgM VCA, IgG EA, IgG VCA, ДНК-ЭБВ) методом полимеразной цепной реакции. Данные обработаны методами статистического ана-

лиза с использованием прикладной программы Statistica 6. *Результаты.* В 71,4 % случаев ЭБВИ протекла в типичной форме со средней степенью тяжести. Атипичное течение ЭБВИ наблюдалось в 28,5 % случаев. Клинически атипичные формы начинались преимущественно с признаков острой респираторной вирусной инфекции с последующим поражением внутренних органов (печени и сердца), в частности у детей до 1 года, и изменениями функциональных проб печени. *Выводы.* Частота атипичных форм острой ЭБВИ составляет 28,5 %. Атипичные формы ЭБВИ чаще встречаются у детей грудного возраста и подростков и протекают с поражением внутренних органов (печень и сердце).

Ключевые слова: Эпштейна — Барр-вирусная инфекция; атипичная форма; дети

T.V. Sorokman¹, N.A. Popelyuk¹, L.V. Shvygar²¹ State Higher Education Institution of Ukraine "Bukovinian State Medical University", Chernivtsi, Ukraine² Municipal Children's Polyclinic, Chernivtsi, UkraineAtypical forms of acute Epstein-Barr
virus infection in children

Abstract. *Background.* Today, there is a tendency to increase in Epstein-Barr virus infection (EBVI) morbidity. The purpose of the study was to identify the incidence and features of atypical forms of acute EBVI in children. *Material and methods.* We have examined 28 children aged 6 months to 18 years with EBVI who were monitored in pediatric polyclinic. The activity of alanine aminotransferase and aspartate aminotransferase, levels of bilirubin, alkaline phosphatase, gamma-glutamyl transpeptidase, markers of viral hepatitis were evaluated. Enzyme-linked immunosorbent assay was performed with determination of blood markers of EBV (immunoglobulin (Ig) M viral capsid antigen (VCA), IgG early antigen, IgG VCA, avidity) and cytomegalovirus (CMV) (IgM, IgG, avidity), EBV deoxyribonucleic acid

(DNA), CMV DNA; polymerase chain reaction was used for serological diagnosis. The data were processed by statistical analysis using Statistica 6 program. *Results.* In 71.4 % of cases, EBVI had usual course and moderate severity. The atypical forms of acute EBVI were observed in 28.5 % of cases. Clinically atypical forms began mainly from signs of acute respiratory infections followed by lesions of the internal organs (liver and heart), in particular, in children under 1 year of age, and changes in liver functional tests. *Conclusions.* The incidence of atypical forms of EBVI is 28.5 %. Atypical forms of EBVI are more common in infants and adolescents and associated with the damage to the internal organs (liver and heart).

Keywords: Epstein-Barr virus infection; atypical form; children