

УДК 378.147.091.33-027.22.616.24-083.98-053.21
DOI: 10.24061/1727-0847.20.2.2021.23

Б.М. Боднар, О.М. Слободян*, О.Б. Боднар, С.О. Сокольник**, В.С. Хащук**, Л.І. Ватаманеску**, В.Ю. Чебанов***, В.І. Салацький*****

*Кафедри хірургії № 1 (зав. – проф. І.Ю. Полянський); *анатомії, клінічної анатомії та оперативної хірургії (зав. – проф. О.М. Слободян); **дитячої хірургії та отоларингології (зав. проф. О.Б. Боднар) Буковинського державного медичного університету МОЗ України, м. Чернівці; ***КНП «Міська дитяча клінічна лікарня» м. Чернівці*

ЗАСВОЄННЯ ПРАКТИЧНИХ НАВИЧОК ЗА УМОВ НАДАННЯ НЕВІДКЛАДНОЇ ДОПОМОГИ В ДИТЯЧІЙ ПУЛЬМОНОЛОГІЇ

Резюме. Проведено ретроспективний аналіз історій хвороб 121 дитини з встановленим діагнозом деструктивна пневмонія різної локалізації та різними ступенями ускладнення, які проходили лікування в хірургічному відділенні Чернівецької міської дитячої клінічної лікарні в період з 1 січня 2016 року по 1 січня 2020 року. З 121 дитини, хлопчиків 67 (54,4%), дівчаток 54 (44,6%), правобічних пневмоній було 62 (52,2%), лівобічних 46 (38%), двосторонніх 13 (10,8%), легенево-плевральних ускладнень 61 (50,4%), проведено торакоцентез 39 (32%), дренажування 22 (18%), середній вік дітей становив 8,1 рік. Отриманні результати свідчать, що за останні 5 років у Чернівецькій області збільшилась частота легенево-плевральних ускладнень у дітей з деструктивними захворюваннями легень, що у свою чергу потребує швидкої діагностики та вирішення оптимального варіанту лікування лікарями загальної хірургічної практики.

Ключові слова: практичні навички, пневмонія, невідкладна допомога.

Найбільш поширеною патологією серед загальної популяції дітей в Україні є хвороби органів дихання. Вони посідають перше рангове місце у структурі захворюваності і поширеності з частотою 54,9% та 51,3% відповідно [1]. Серед захворювань дихальної системи пневмонія є однією з найважливіших медико-соціальних проблем сучасної педіатрії. За даними ВООЗ, серед основних причин дитячої смертності гострі респіраторні інфекції, а саме пневмонія становлять 19% усіх смертей [2]. У структурі дитячої смертності в Україні пневмонія посідає третє місце. За різними даними частота смерті дітей від позагоспітальної пневмонії становить в середньому 13,1 на 100 тис. дитячого населення [3, 4]. Причиною цього часто є її ускладнення – гостре деструктивне захворювання легень (ГДЗЛ), в основі якого є руйнування і некроз легеневої тканини [5-7]. Смертність при ГДЗЛ коливається від 5,5% до 7,5% [4]. ГДЗЛ має гострий початок зі значним інтоксикаційним синдромом, швидким розвитком патологічного процесу та тяжкими ускладненнями вже на початку захворювання. Часто дана патологія хибно маскується під початок ГРВІ, хвороби органів дихання без деструкції, тому важливо віддиференціювати ГДЗЛ від інших станів. Час постановки діагнозу може бути вирішальним у подальшій правильній тактиці ведення пацієнтів. У наш час захворюваність на ГДЗЛ дітей становить

від 5% до 10% усіх випадків пневмонії. На сучасному етапі розвитку медичної науки хвороби органів дихання у дітей, а саме ГДЗЛ, залишаються важливою проблемою педіатричної та хірургічної практики. Це пояснюється високою захворюваністю і поширеністю, частим розвитком тяжких ускладнень із подальшим небезпечним наслідками хвороби.

Операції на органах грудної клітки крім вузькопрофільних торакальних хірургів також виконуються іншими спеціалістами хірургічного профілю. Серед них кардіохірурги, судинні хірурги, онкологи, травматологи, загальні хірурги. На теперішньому технологічному рівні розвитку медицини намітилась тенденція зближення всіх цих дисциплін. За різними оцінками в США близько 5% торакальних операцій виконують хірурги інших спеціалізацій, не маючих спеціалізації по торакальна хірургії.

Мета даної статті – ознайомити лікарів загальної хірургічної практики з сучасними підходами до питань торакоцентезу та дренажування при гострих деструктивних захворюваннях легень у дітей різних вікових груп [7].

З 121 дитини, хлопчиків 67 (54,4%), дівчаток 54 (44,6%), правобічних пневмоній було 62 (52,2%), лівобічних 46 (38%), двосторонніх 13 (10,8%), легенево-плевральних ускладнень 61 (50,4%), проведено торакоцентез у 39 (32%) випадках, дренажування 22 (18%) випадках (таблиця).

Кількість деструктивних пневмоній за період з 2016 по 2020 р.р. у Чернівецькій області

	2016	2017	2018	2019	2020	Всього
Кількість деструктивних пневмоній	15 (12,3%)	17 (14%)	27 (22,3%)	28 (23,1%)	32 (26,4%)	121 (100%)
Легенево-плевральні ускладнення	8 (6,6%)	8 (6,6%)	18 (14,8%)	11 (9%)	16 (13,2%)	61 (50,4%)
Дренування	3 (2,4%)	4 (3,3%)	8 (6,6%)	3 (2,4%)	4 (3,3%)	22 (18,2%)
Пункція	5 (4,1%)	4 (3,3%)	10 (8,2%)	8 (6,6%)	12 (9,9%)	39 (32,2%)

Відповідно даних таблиці за останні 5 років у Чернівецькій області збільшилась частота легенево-плевральних ускладнень у дітей з деструктивними захворюваннями легень, що у свою чергу потребує швидкої діагностики та вирішення оптимального варіанту лікування лікарями загальної хірургічної практики.

Захворювання плеври часто виявляються в багатьох стаціонарних і амбулаторних установах, що робить плевральний дренаж і забір зразків одними з найпоширеніших медичних процедур [8].

Метою дренування плевральної порожнини є видалення повітря, крові та рідини, розправлення легень та ліквідація зміщення середостіння [7].

Для видалення повітря дренаж встановлюють в найбільш високій точці плевральної порожнини в II міжребір'ї по середньо-ключичній лінії. При тотальній емпіємі плеври або гемотораксі, навпроти, дренування проводять в найбільш низькій точці V-VII міжребір'я по середньо-аксілярній лінії, або задньо-аксілярній. Можна одночасно встановлювати два дренажі (один для видалення повітря, інший для видалення рідини, а бо ж один дренаж більш тонший для промивання плевральної порожнини, а і більшого діаметру для її відтоку).

Дренуванню плевральної порожнини після проведеної рентгенографії грудної клітини повинна передувати її пункція, яка дозволить запевнитись в наявності плевральної рідини та її характеру.

Найбільш популярним є одномоментне дренування стилет-катетером по типу Weichel. Плевральну порожнину пунктують спеціальною голкою-стиллетом з розміщеним на ній катетером. При цьому вільним залишається лиш робочий кінець голки. Після потрапляння в плевральну порожнину голку видаляють, а катетер встановлюють в необхідному місці. Після заве-

дення дренажної трубки її подовжують до 1,0 м, щоб хворий міг вільно пресуватися на ліжку. При пасивному дренуванні по Бюлау на зовнішньому кінці трубки фіксують запобіжний клапан – палець від гумової рукавички з розрізом 1,5-2,0 см, котрий повністю занурюють в банку з антисептичним розчином. Трубку фіксують до банки, щоб клапан завжди був занурений в розчин. Такий розчин по принципу сифона, якщо банка-збірник знаходиться на 50,0 см нижче поверхності тіла хворого.

Як альтернатива нами запропонований торакоскопичний набір ТЕМП, дозволяючий проводити дренування в закритому режимі. В склад набору входить пункційна голка, резервуар з мітками для збору рідини, шприц типу Луєра, сифонний насос, стилет-провідник, поліуретановий катетер (рис. 1). У випадку активного дренування до зовнішнього кільця трубки можна підключати вакуумні апарати портативного або стаціонарного типу.

Головною перевагою нашого набору є його простота у застосуванні, багатофункціональність, мала вартість та саме головне за допомогою набору можна відпрацьовувати практичні навички студентам, лікарям-інтернам, лікарям загальної хірургічної практики. Для цього кафедрою дитячої хірургії та отоларингології Буковинського державного медичного університету був розроблений макет, виготовлений з ABS пластику, роздрукований на 3D принтері і являє собою макет легень, з вбудованим датчиком, який підключається до мережі (рис. 2). На макет нанесені червоні лінії, які повторюють середньо-ключичну, передню, середню, задню пахову та лопаткову лінію грудної клітки. При правильному виконанні пункції макет видає звук, якщо пункція проведена не правильно звук відсутній.




Рис. 1. Набір інструментів для дренивання плевральної порожнини (пункційна голка, резервуар з мітками для збору рідини, шприц типу луєра, сифонний насос, стилет-провідник, поліуретановий катетер)

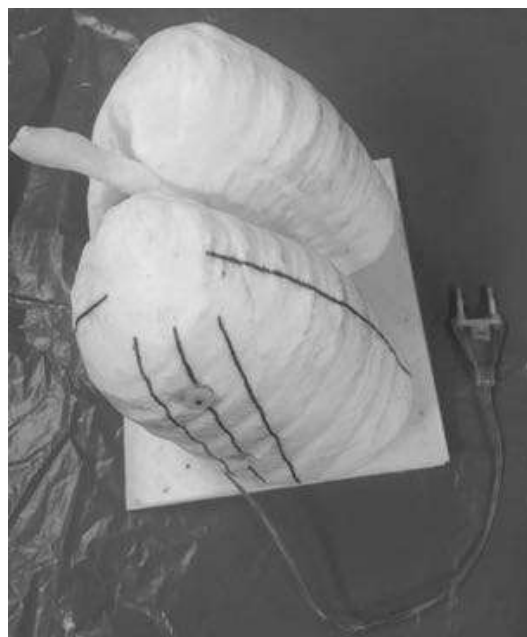


Рис. 2. Макет легень з датчиком

Починати потрібно з перкусії для визначення рівня рідини в плевральній порожнині, або вільного повітря (рис. 3). Наступним кроком ми проводимо аускультацию (рис. 4). Визначившись з місцем ураження переходимо до обробки оперативного поля за Філончиком (рис. 5). Після попереднього місцевого знеболення 1% розчином лідокаїну переходимо до пункції плевральної порожнини, яку проводимо в V-VII міжребір'ї по середньо-пахвовій лінії по нижньому краю ребра, щоб не пошкодити нервово-судинний пучок. Після по-

траплення в плевральну порожнину та отримання її вмісту голку видаляють і на цьому місці роблять розріз шкіри до 1,0 см (рис. 7). Подальше введення в плевральну порожнину може проводитись через стилет-провідник (рис. 8). Стиллет вводимо в плевральну порожнину через попередньо зроблений розріз, прокручувальними рухами до відчуття провалу. Трубку фіксуємо до шкіри 1-2 швами (рис. 9). Останнім кроком є налаштування дренажної системи видаляємо стилет та підключаємо сифонний насос з ємкістю для рідини.

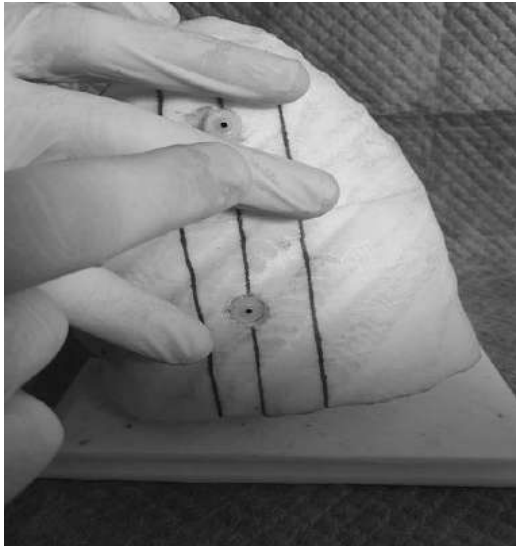


Рис. 3. Перкусія легень

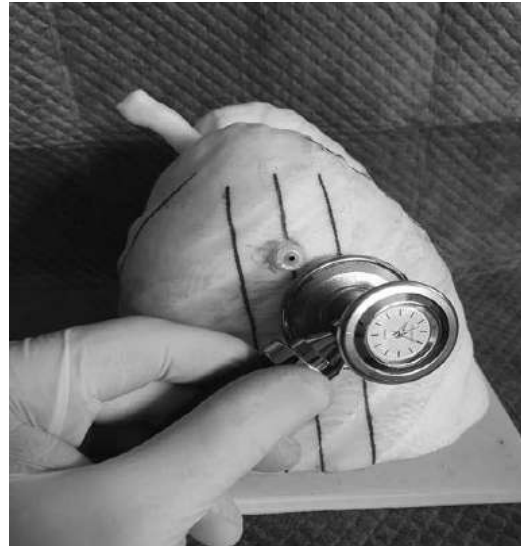

Рис. 4. Аускультация легень

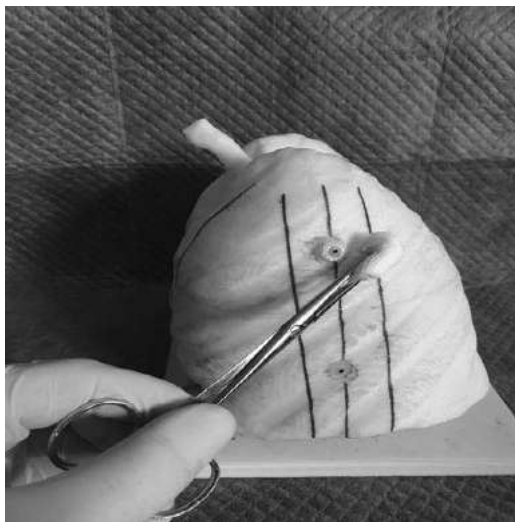


Рис. 5. Обробка

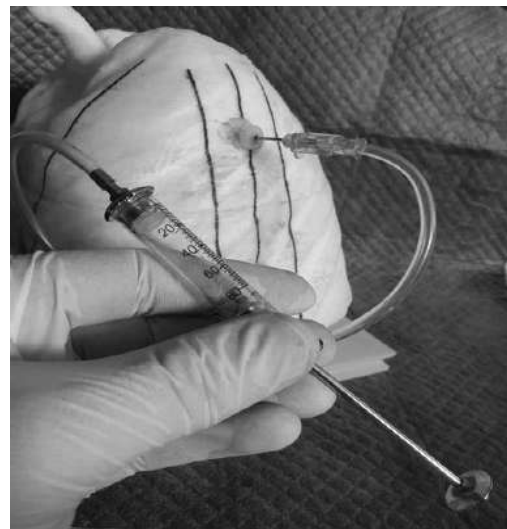


Рис. 6. Пункція

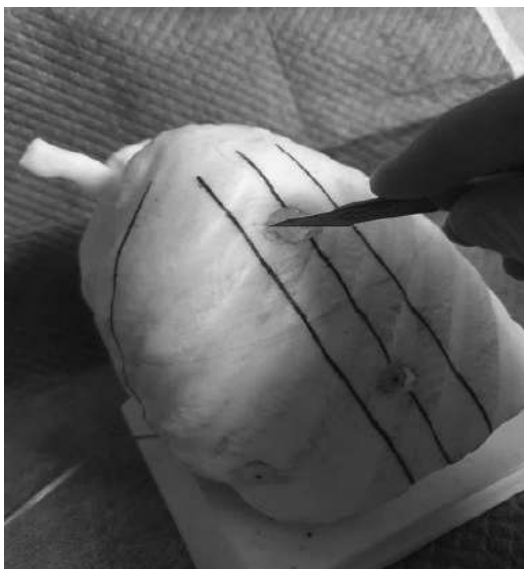


Рис. 7. Розріз

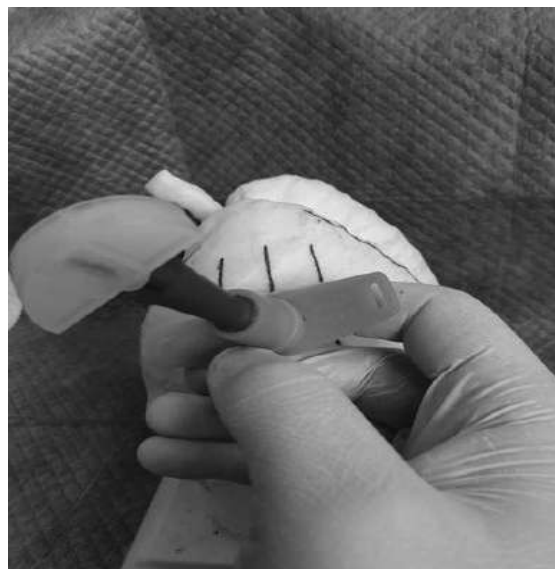


Рис. 8. Постановка стилета

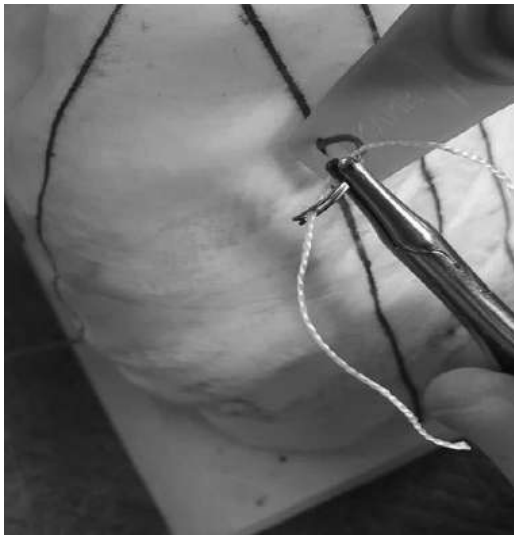

Рис. 9. Підшивання дренажа



Рис. 10. Підключення насоса

Висновок. Даний пристрій простий у виконанні, не дорогий в плані матеріальних затрат, багатофункціональний. Може бути використаний для діагностики та транспортування хворих з віддалених районів, також може бути використаний в умовах районної лікарні. Окрім цього може бути використаний в умовах спеціалізованого дитячого

хірургічного стаціонару, для відпрацювання практичних навичок студентами, лікарями інтернами, дитячими хірургами, та лікарями хірургами районних лікарень на курсах з підвищення кваліфікації. Також дана методика на нашому макеті з успіхом може відпрацьовуватись в симуляційних центрах.

References

1. Dudina OO, Tereshchenko AV. Sytuatsiynyy analiz stanu zdorov'ya dytyachoho naseleння. *Visnyk sotsial'noyi hihiyeny ta orhanizatsiyi okhorony zdorov'ya Ukrayiny*. 2014;2(60):49-57. [in Ukrainian].
2. Bradley JS, Byington CL, Shah SS, Alverson B, Carter ER, Harrison C, et al. *Pediatric Infectious Diseases Society and the Infectious Diseases Society of America. The management of community-acquired pneumonia in infants and children older than 3 months of age: clinical practice guidelines by the Pediatric Infectious Diseases Society and the Infectious Diseases Society of America. Clin Infect Dis*. 2018;53:25-76.
3. Tsai YF, Ku YH. *Necrotizing pneumonia: a rare complication of pneumonia requiring special consideration. Curr Opin Pulm Med*. 2017;18:246-252.
4. Rakytskyi MR. *Hirurhichni zakhvoryuvannya lehkykh u ditey. Medytsyna*. 1988. s. 288. [in Ukrainian].
5. Swacki GS, Lu FL, Valim C, Cleveland RH, Colin AA. *Necrotizing pneumonia is an increasingly detected complication of pneumonia in children. Eur Respir J*. 2018;31:1285-1291.
6. Chapman SJ, Lee YCG, Davies RJ. *Empyema, lung abscess, and necrotizing pneumonia. London. Edward Arnold*. 2016:385-397.
7. Zyubryts'kyi NM, Kozak YA. *Drenuvannya ran u polostey v khirurhiyi. Knyha*; 2015. s. 153. [in Ukrainian].
8. Thiboutot J, Bramley KT. *Ultrasound-Guided Pleural Investigations: Fluid, Air, and Biopsy. Clinics in chest medicine [Internet]*. 2021 Dec [cited 2022 Feb 2];42(4):591-7.

УСВОЕНИЕ ПРАКТИЧЕСКИХ НАВЫКОВ ПО УСЛОВИЯМ ПРЕДОСТАВЛЕНИЯ НЕОТЛОЖНОЙ ПОМОЩИ В ДЕТСКОЙ ПУЛЬМОНОЛОГИИ

Резюме. Проведен ретроспективний аналіз історій захворювань 121 ребенка з установленним діагнозом деструктивна пневмонія різної локалізації і різними степенями ускладнення, які проходили лікування в хірургічному відділенні Черновицької міської дитячої клінічної лікарні в період з 1 січня 2016 по 1 січня 2020 року. З 121 ребенка, мальчиків 67 (54,4%), дівочек 54 (44,6%), правосторонніх пневмоній було 62 (52,2%), лівосторонніх 46 (38%), двохсторонніх 13 (10,8%), легочно-плевральних ускладнень 61 (50,4%), проведено торакоцентез 39 (32%), дренирування 22 (18%), середній вік дітей склав 8,1 рік.

Полученные результаты свидетельствуют, что за последние 5 лет в Черновицкой области увеличилась частота легочно-плевральных осложнений у детей с деструктивными заболеваниями легких, что в свою очередь требует быстрой диагностики и решения оптимального варианта лечения врачами общей хирургической практики.

Ключевые слова: практические навыки, пневмония, неотложная помощь.

ACQUISITION OF PRACTICAL SKILLS UNDER CONDITIONS OF EMERGENCY CARE IN CHILDREN'S PULMONOLOGY

Abstract. A retrospective analysis of medical histories of 121 children diagnosed with destructive pneumonia of various localizations and various degrees of complications, who were treated in the surgical department of Chernivtsi City Children's Clinical Hospital in the period from January 1, 2016 to January 1, 2020. From 121 children, 67 boys (54.4%), 54 girls (44.6%), 62 had right-sided pneumonia (52.2%), 46 left-handed (38%), 13 bilateral (10.8%) bilateral, pulmonary -pleural complications 61 (50.4%), thoracentesis 39 (32%), drainage 22 (18%), the average age of children was 8.1 years.

The results show that in the last 5 years in Chernivtsi region the frequency of pulmonary pleural complications in children with destructive lung diseases has increased, which in turn requires rapid diagnosis and resolution of the optimal treatment option by general surgeons.

Key words: practical skills, pneumonia, emergency aid.

Відомості про авторів

Боднар Борис Миколайович – доктор медичних наук, професор кафедри хірургії № 1 Буковинського державного медичного університету МОЗ України, м. Чернівці;

Слободян Олександр Миколайович – доктор медичних наук, професор, завідувач кафедри анатомії, клінічної анатомії та оперативної хірургії Буковинського державного медичного університету МОЗ України, м. Чернівці;

Боднар Олег Борисович – доктор медичних наук, професор, завідувач кафедри дитячої хірургії та отоларингології Буковинського державного медичного університету МОЗ України, м. Чернівці;

Сокольник Сергій Олександрович – доктор медичних наук, професор кафедри дитячої хірургії та отоларингології Буковинського державного медичного університету МОЗ України, м. Чернівці;

Хашук Василь Сидорійович – кандидат медичних наук, асистент кафедри дитячої хірургії та отоларингології Буковинського державного медичного університету МОЗ України, м. Чернівці;

Ватаманеску Лівій Іванович – кандидат медичних наук, доцент кафедри дитячої хірургії та отоларингології Буковинського державного медичного університету МОЗ України, м. Чернівці;

Салацький Владислав Ігорович – лікар-інтерн дитячий хірург КНП «Міська дитяча клінічна лікарня», м. Чернівці;

Чебанов Владислав Юрійович – лікар-інтерн дитячий хірург КНП «Міська дитяча клінічна лікарня», м. Чернівці.

Information about the authors:

Bodnar Borys M. – Doctor of Medical Sciences, Professor of Surgery № 1 department of the Bukovinian State Medical University, Chernivtsi;

Slobodian Oleksandr M. – Doctor of Medical Sciences, Professor, Chief of the Department of Anatomy, Clinical Anatomy and Operative Surgery of the Bukovinian State Medical University, Chernivtsi City;

Bodnar Oleh B. – Doctor of Medical Sciences, Professor, Head of department of pediatric surgery and otorhinolaryngology of the Bukovinian State Medical University, Chernivtsi;

Sokolnyk Serhiy O. – Doctor of Medical Sciences, Professor of department of pediatric surgery and otorhinolaryngology of the Bukovinian State Medical University, Chernivtsi;

Khashchuk Vasyi S. – Assistant of department of pediatric surgery and otorhinolaryngology of the Bukovinian State Medical University, Chernivtsi;

Vatamanescu Livii I. – PhD, Assistant of department of pediatric surgery and otorhinolaryngology of the Bukovinian State Medical University, Chernivtsi;

Salatsky Vladyslav I. – Intern pediatric surgeon of the City Children's Clinical Hospital in Chernivtsi;

Chebanov Vladislav Yu. – Intern pediatric surgeon of the City Children's Clinical Hospital in Chernivtsi.

Надійшла 03.08.2021 р.

Рецензент – проф. Л.Д. Тодоріко (Чернівці)