

Міністерство охорони здоров'я України
Буковинський державний медичний університет

БУКОВИНСЬКИЙ МЕДИЧНИЙ ВІСНИК

Український науково-практичний журнал

Заснований у лютому 1997 року

Видається 4 рази на рік

Включений до Ulrichsweb™ Global Serials Directory, наукометричних і спеціалізованих баз даних Google Scholar, Index Copernicus International (Польща), Scientific Indexing Services (США), Infobase Index (Індія), Ukrainian research & Academy Network (URAN), НБУ ім. Вернадського, “Джерело”

ТОМ 25, № 1 (97)

2021

Редакційна колегія:

головний редактор Т.М. Бойчук,
О.Б. Беліков, О.І. Годованець, І.І. Заморський,
О.І. Івашук (перший заступник головного редактора),
Т.О. Ілащук, А.Г. Іфтодій, Г.Д. Коваль, О.К. Колоскова,
В.В. Кривецький (заступник головного редактора),
В.В. Максим'юк, Т.В. Мохорт, Н.В. Пашковська, Л.П. Сидорчук,
С.В. Сокольник, В.К. Тащук (відповідальний секретар), С.С. Ткачук,
О.І. Федів (відповідальний секретар), О.В. Цигикало

Наукові рецензенти:

проф. І.І. Заморський, проф. В.В. Максим'юк, проф. С.С. Ткачук

Редакційна рада:
К.М. Амосова (Київ), В.В. Бойко (Харків),
А.І. Гоженко (Одеса), В.М. Запорожан (Одеса),
В.М. Коваленко (Київ), З.М. Митник (Київ),
В.І. Паньків (Київ), В.П. Черних (Харків),
Герхард Дамман (Швейцарія),
Збігнев Копанські (Польща),
Дірк Брутцерт (Бельгія),
Раду Крістіан Дабіша (Румунія)
Віктор Ботнару (Респ. Молдова)

Рекомендовано до друку та до поширення через мережу Інтернет рішенням вченої ради
Вищого державного навчального закладу України «Буковинський державний медичний
університет»
(протокол № 6 від 25.02.2021 року)

Буковинський медичний вісник (Бук. мед. вісник) – науково-практичний журнал, що рецензується Bukovinian Medical Herald (Buk. Med. Herald) Заснований у лютому 1997 р. Видається 4 рази на рік Founded in February, 1997 Published four times annually Мова видання: українська, російська, англійська Сфера розповсюдження загальнодержавна, зарубіжна Свідоцтво про державну реєстрацію: серія КВ №15684-4156 ПР від 21.09.2009	Наказом Міністерства освіти і науки України від 17 березня 2020 року № 409 журнал “Буковинський медичний вісник” включено до категорії "Б" (медичні спеціальності – 222) переліку наукових фахових видань України Адреса редакції: 58002, Чернівці, пл. Театральна, 2 Тел.: (0372) 55-37-54, 52-40-78 Факс: (0372) 55-37-54 e-mail: bmh@bsmu.edu.ua Адреса електронної версії журналу в Internet: http://e-bmv.bsmu.edu.ua Секретар редакції І.І. Павлуник Тел.: (0372) 52-40-78
---	---

ІМУНОГІСТОХІМІЧНЕ ДОСЛІДЖЕННЯ КЛІТИН ТРОФОБЛАСТА НА МАТЕРІАЛІ АБОРТІВ У ТЕРМІНІ 9-12 ТИЖНІВ ВАГІТНОСТІ У ЖІНОК НА ФОНІ ЗАПАЛЬНИХ ЗАХВОРЮВАНЬ ЖІНОЧИХ СТАТЕВИХ ОРГАНІВ

А.В. Гошовська, І.С. Давиденко, С.М. Ясніковська, А.А. Теслюк, О.Р. Панченко

Буковинський державний медичний університет, м. Чернівці, Україна

Ключові слова:

металопротеїназа-2, трофобласт, TORCH-інфекція.

Буковинський медичний вісник. Т.25, № 1 (97). С. 31-36.

DOI: 10.24061/2413-0737.XXV.1.97.2021.5

E-mail: goshovska.alisa@bsmu.edu.ua

Стаття присвячена результатам досліджень трофобласта в терміні гестації 9-12 тижнів. Дане дослідження є фрагментом серії імуногістохімічних досліджень трофобласта при TORCH-інфекції, які заплановано провести в різні терміни гестації.

Мета дослідження. Встановити особливості експресії металопротеїнази-2 у різних типах трофобласта імуногістохімічним методом на матеріалі абортів у терміні 9-12 тижнів при TORCH-інфекції порівняно зі спостереженнями без інфекційного процесу.

Матеріал і методи. Основну групу дослідження становили 24 спостереження TORCH-інфекції, а контрольну – 22 спостереження перерваної вагітності без ознак інфекційного процесу (аборти за соціальними показами). Дослідженню підлягав абортний матеріал 9-12 тижнів гестації. Методом комп'ютерної мікроденситометрії у спеціалізованій комп'ютерній програмі ImageJ оцінювали оптичну густина забарвлення, яку вимірювали імуногістохімічною методикою на металопротеїназу-2 з первинними антитілами та полімерною системою візуалізації антигену з використанням діамінобензидину виробника ДАКО.

Результати. Слід зазначити, що згідно з результатами імуногістохімічних досліджень з використанням методу комп'ютерної мікроденситометрії в термін гестації 9-12 тижнів, найбільша експресія металопротеїнази-2 відзначається в інвазивному трофобласті, найменша – у синцитіотрофобласті хоріальних ворсинок як при TORCH-інфекції, так і без інфекційного процесу, а проміжні показники відзначаються в цитотрофобласті хоріальних ворсинок та цитотрофобласті клітинних колонок. Експресія металопротеїнази-2 знижується у всіх чотирьох типах трофобласта (цитотрофобласт хоріальних ворсинок; цитотрофобласт клітинних колонок; інвазивний цитотрофобласт у фрагментах ендометрія), при TORCH-інфекції за виключенням синцитіотрофобласта хоріальних ворсинок.

Висновки. Слід зазначити, що згідно з результатами імуногістохімічних досліджень як при TORCH-інфекції, так і без інфекційного процесу з використанням методу комп'ютерної мікроденситометрії в термін гестації 9-12 тижнів, найбільша експресія металопротеїнази-2 відзначається в інвазивному трофобласті, найменша – у синцитіотрофобласті хоріальних ворсинок, а проміжні показники – у цитотрофобласті хоріальних ворсинок та цитотрофобласті клітинних колонок.

Експресія металопротеїнази-2 знижується у всіх типах трофобласта при TORCH-інфекції, за виключенням синцитіотрофобласта хоріальних ворсинок.

ИММУНОГИСТОХИМИЧЕСКОЕ ИССЛЕДОВАНИЕ КЛЕТОК ТРОФОБЛАСТА НА МАТЕРИАЛЕ АБОРТОВ В СРОКЕ 9-12 НЕДЕЛЬ БЕРЕМЕННОСТИ У ЖЕНЩИН НА ФОНЕ ВОСПАЛИТЕЛЬНЫХ ЗАБОЛЕВАНИЙ ЖЕНСКИХ ПОЛОВЫХ ОРГАНОВ

А.В. Гошовская, И.С. Давиденко, С.М. Ясниковская, А.А.Теслюк, О.Р. Панченко

Статья посвящена результатам исследований трофобласта в срок гестации 9-12 недель. Данное исследование является фрагментом серии

Оригінальні дослідження

Ключевые слова:

металлопротеиназа-2, трофобласт, TORCH-инфекция.

Буковинский медицинский вестник. Т.25, № 1 (97). С.31-36.

иммуногистохимических исследований трофобласта при TORCH-инфекции, которые запланировано провести в различные сроки гестации.

Цель исследования - в различных типах трофобласта иммуногистохимическим методом установить особенности экспрессии металлопротеиназы-2 на материале аборт в сроке 9-12 недель при TORCH-инфекции по сравнению с наблюдениями без инфекционного процесса.

Материал и методы. Основную группу исследования составили 24 наблюдений женщин с TORCH-инфекцией, а контрольную - 22 наблюдений прерванной беременности без признаков инфекционного процесса (аборты по социальным показаниям). Исследованию подвергался абортный материал 9-12 недель гестации. Методом компьютерной микроденситометрии в специализированной компьютерной программе ImageJ оценивали оптическую плотность окраски, которую выполняли иммуногистохимической методикой на металлопротеиназе-2 с первичными антителами и полимерной системой визуализации антигена с использованием диаминобензидина производителя ДАКО.

Результаты. Следовательно обозначить, что согласно результатам иммуногистохимических исследований с использованием метода компьютерной микроденситометрии в срок гестации 9-12 недель, самая большая экспрессия металлопротеиназы-2 отмечается в инвазивном трофобласте, наименьшая - в синцитиотрофобласте хориальных ворсинок, как при TORCH-инфекции, так и без инфекционного процесса, а промежуточные показатели отмечаются в цитотрофобласте хориальных ворсинок и цитотрофобласте клеточных колонок. Экспрессия металлопротеиназы-2 снижается во всех четырех типах трофобласта (цитотрофобласт хориальных ворсинок; цитотрофобласт клеточных колонок; инвазивный цитотрофобласт в фрагментах эндометрия), при TORCH-инфекции кроме синцитиотрофобласта хориальных ворсинок.

Выводы. Следовательно указать, что согласно результатам иммуногистохимических исследований как при TORCH-инфекции, так и без инфекционного процесса с использованием метода компьютерной микроденситометрии в срок гестации 9-12 недель, самая большая экспрессия металлопротеиназы-2 отмечается в инвазивном трофобласте, наименьшая - в синцитиотрофобласте хориальных ворсинок, а промежуточные показатели отмечаются в цитотрофобласте хориальных ворсинок и цитотрофобласте клеточных колонок.

Экспрессия металлопротеиназы-2 снижается во всех типах трофобласта при TORCH-инфекции, исключая синцитиотрофобласт хориальных ворсинок.

IMMUNOHISTOCHEMICAL STUDY OF TROPHOBLAST CELLS USING ABORTION MATERIAL IN THE GESTATION PERIOD 9-12 WEEKS OF PREGNANCY IN WOMEN AGAINST THE BACKGROUND OF INFLAMMATORY DISEASES OF THE FEMALE GENITAL ORGANS

A.V. Hoshovska, I.S. Davydenko, S.M. Yasnikovska, A.A Tesliuk, O.R. Panchenko

Key words:

metalloproteinase-2, trophoblast, TORCH infection.

Abstract. This article is devoted to the results of studies of trophoblast during the gestation of 9-12 weeks. This study is a fragment of a series of immunohistochemical studies of trophoblast with TORCH infection, which are scheduled to be carried out at different gestational dates.

Purpose of the study – in various types of trophoblast using the immunohistochemical method to establish the features of the expression of metalloproteinase-2 using abortion material in gestation period 9-12 weeks of pregnancy with

Bukovinian Medical Herald. V.25, № 1 (97). P. 31-36.

*TORCH infection compared with observations without an infectious process. **Material and methods.** The main group of the study consisted of 24 observations of TORCH infection, and the control group - 22 observations of an aborted pregnancy without signs of an infectious process (abortion for social reasons). The study examined abortion material 9-12 weeks of gestation. The method of microdensitometry in a specialized computer program ImageJ evaluated the optical density of the color, and an immunohistochemical procedure was performed on metalloproteinase-2 with primary antibodies and a polymer antigen imaging system using DAKO diaminobenzidine.*

***Results.** According to the results of immunohistochemical studies using computer microdensitometry at a gestational age of 9-12 weeks, the very expression of metalloproteinase-2 is observed in the invasive trophoblast, the smallest - in the syncytiotrophoblast of the chorionic villi, both with TORCH infection and without an infectious process, and intermediate values are noted in chorionic villus cytotrophoblast and cell column cytotrophoblast. Infection, the expression of metalloproteinase-2 is reduced in all four types of trophoblast (cytotrophoblast of chorionic villi; cytotrophoblast of cell columns; invasive cytotrophoblast in endometrial fragments), with TORCH except for syncytiotrophoblast of chorionic villi.*

***Conclusions.** According to the results of immunohistochemical studies using computer microdensitometry at a gestational age of 9-12 weeks, both with TORCH infection and without an infectious process, the largest expression of metalloproteinase-2 is observed in invasive trophoblast, the smallest - in the syncytiotrophoblast of chorionic villi, and intermediate indices are noted in the cytotrophoblast of chorionic villi and the cytotrophoblast of cell columns. The expression of metalloproteinase-2 decreases in all types of trophoblast with TORCH infection, excluding the syncytiotrophoblast of chorionic villi.*

Вступ. Стаття присвячена результатам досліджень трофобласта в терміні гестації 9-12 тижнів. Дане дослідження є черговим (другим) фрагментом серії імуногістохімічних досліджень трофобласта при TORCH-інфекції, які заплановано провести в різні терміни гестації [1]. На 9-12-му тижнях вагітності визначаються такі типи трофобласта, які доступні для масових досліджень: 1) синцитіотрофобласт хоріальних ворсинок; 2) цитотрофобласт хоріальних ворсинок; 3) інвазивний цитотрофобласт у фрагментах ендометрія [3]; 4) цитотрофобласт клітинних колонок (розташовується між хоріальними ворсинками у вигляді нерегулярних груп клітин – осередків різної форми та розмірів). Позитивну чітку експресію антигену металопротеїнази-2 (МП-2) дає трофобласт різних типів у нормі, що є підставою для імуногістохімічних досліджень МП-2 у даній структурі [1,8]. Дослідження інвазивного цитотрофобласта пов'язані з його важливістю та значенням при формуванні матково-плацентарного кровообігу [2, 7]. Слід зазначити, що у трофобласті в ранні терміни гестації важливо враховувати той факт, що зміни в ньому можуть бути навіть без розвитку типового запального процесу [10].

Однак на даний час не встановлені особливості експресії МП-2 у різних типах трофобласта в різні терміни гестації при TORCH-інфекції.

Мета дослідження. Встановити особливості ек-

спресії МП-2 при TORCH-інфекції у різних типах трофобласта у терміні 9-12 тижнів гестації імуногістохімічним методом порівняно зі спостереженнями без інфекційного процесу.

Матеріал і методи. Основну групу дослідження становили 24 спостереження з TORCH-інфекцією, а контрольну – 22 спостереження перерваної вагітності без ознак інфекційного процесу (аборти за соціальними показами). Дослідженню підлягав абортний матеріал 9-12 тижнів гестації. Матеріал фіксували 22-24 години у 10% нейтральному забуференому розчині формаліну, проводили етанолову дегідратацію та заливку в парафін. З використанням діамінобензидину виробника DAKO на серійних гістологічних зрізах завтовшки 5мкм виконували імуногістохімічну методику на МП-2 з первинними антитілами та полімерної системою візуалізації антигену.

Цифрові копії зображення отримували за допомогою мікроскопа Delta Optical Evolution 100 (планахроматичні об'єктиви) та цифрової камери Olympus SP-550UZ. Цифрові зображення аналізували в спеціалізованій для гістологічних досліджень комп'ютерній програмі ImageJ (1.48v, вільна ліцензія, W.Rasband, National Institute of Health, USA, 2015), зокрема, проводили комп'ютерну мікроденситометрію, оцінку оптичної густини забарвлення здійснювали (у діапазоні від «0» до «1») на підставі логарифмічних

Оригінальні дослідження

перетворень величини яскравості (у градаціях від «0» до «255») [4]. Обрахунок середньої арифметичної та її похибки для оптичної густини, порівняння між групами дослідження здійснювали непараметричним методом Mann-Whitney (комп'ютерна програма PAST 3.25, вільна ліцензія, О. Hammer, 2019) [6].

Результати дослідження та їх обговорення. Дослідження імуногістохімічних препаратів візуально показало, що позитивне (коричневе) забарвлення на МП-2 у цитоплазмі різних типів трофобласта носить дрібно- або великогранулярний характер і різний ступінь забарвлення (рис.1-3).

Насиченість гранулами та різний ступінь забарвлення цитоплазми трофобластів є об'єктивним підґрунтям для проведення кількісних досліджень, наприклад, комп'ютерної мікроденситометрії, яка і була виконана в даному дослідженні. Розподіл гранул, які позитивно профарбовуються на МП-2, та різниця в їхній хаотичній локалізації особливо добре видно на прикладі трофобласта, який вкриває поверхню хоріальних ворсинок (див. рис.1).

Проте синцитіотрофобласт містить виключно дрібні гранули, які мають хоч і чітке, але порівняно слабке профарбовування. Насиченість гранулами цитоплазми синцитіотрофобласта відзначалась достатньо високою (багато на одиницю площі). Інша картина відзначалась у цитотрофобласті хоріальних ворсинок – приблизно в рівному співвідношенні в цитоплазмі сильно профарбовані гранули, які зазвичай мають найбільші або середні розміри, а також світлі дрібні гранули. Два види гранул у цитоплазмі доволі рівномірно розподіляються у цитотрофобласті хоріальних ворсинок, що є віддзеркаленням процесів дозрівання вільозного трофобласта. Оптична густина забарвлення синцитіотрофобласта в нормі і при TORCH-інфекції, як видно з даних таблиці, має найнижчі середні показники серед усіх типів трофобласта. Слід зазначити, що одночасно при TORCH-інфекції суттєво знижується оптична густина забарвлення на МП-2 (табл.) – у середньому на 18,64%. Ці дані вказують на зниження експресії МП-2 при TORCH-інфекції.

Слід відзначити щодо цитотрофобласта клітинних колонок (рис.2), що розподіл і характер гранул МП-2 по цитоплазмі у цьому типі трофобласта є дуже подібним до вищеописаних особливостей гранул у цитоплазмі цитотрофобласта хоріальних ворсинок. Найбільш високою серед усіх типів трофобласта в терміні 9-12 тижнів є насиченість гранулами цитоплазми інвазивного цитотрофобласта. Отже, оптична густина забарвлення на МП-2 знижується в середньому на 24,5% ($p < 0,05$).

Найбільш інтенсивне забарвлення на МП-2 відзначено в цитоплазмі інвазивного цитотрофобласта (див. рис. 3; табл.).

Отже, при TORCH-інфекції експресія МП-2 знижується у всіх типах трофобласта, за виключенням синцитіотрофобласта хоріальних ворсинок.

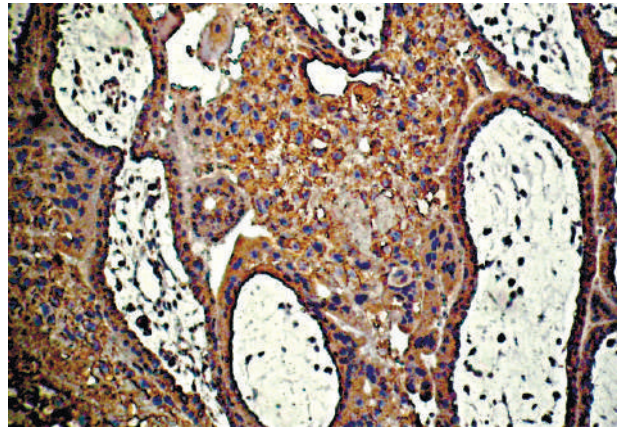


Рис.1. TORCH-інфекція. Фрагменти хоріальних ворсинок. Імуногістохімічна методика на металопро-теїназу-2 (полімерна система детекції антигену, пероксидазна мітка та ДАБ). Об.20х. Ок.10х

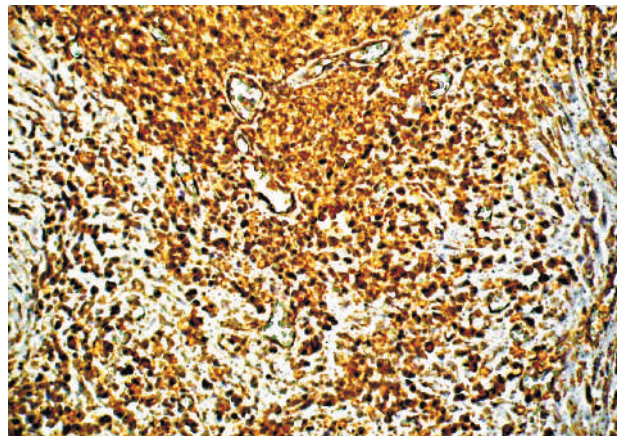


Рис. 2. TORCH-інфекція. Фрагмент клітинної колонки (у полі зору майже всі клітини відносяться до цитотрофобласта). Імуногістохімічна методика на металопро-теїназу-2 (полімерна система детекції антигену, пероксидазна мітка та ДАБ). Об.20х. Ок.10х

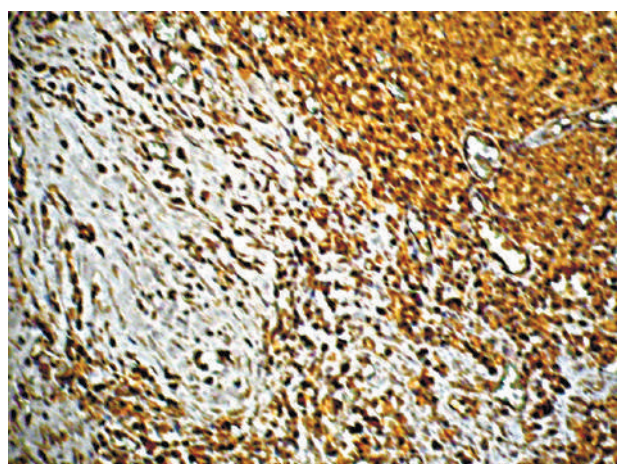


Рис. 3. TORCH-інфекція. Термін гестації 9 тижнів. Фрагмент ендометрія з інвазивним трофобластом. Імуногістохімічна методика на металопро-теїназу-2 (полімерна система детекції антигену, пероксидазна мітка та ДАБ). Об.20х. Ок.10х

Оптична густина забарвлення (в.од.опт.густ.) цитоплазми різних типів трофобласта при застосуванні імуногістохімічної методики на металопротеїназу-2 при TORCH-інфекції (M±m)

Типи трофобласта	Основна група (TORCH-інфекція) n=24	Контрольна група, n=22
Цитотрофобласт хоріальних ворсинок	0,246±0,0019 P=0,005	0,308±0,0015
Синцитіотрофобласт хоріальних ворсинок	0,119±0,0014 P>0,05	0,119±0,0014
Цитотрофобласт клітинних колонок	0,246±0,0022 P=0,006	0,321±0,0017
Інвазивний цитотрофобласт	0,324±0,0022 P<0,001	0,418±0,0024

Висновки

1. Зміни в трофобласті при визначенні металопротеїнази-2 можуть слугувати діагностичним критерієм розвитку різних форм дисфункції плацентарного комплексу.

2. Найбільша експресія металопротеїнази-2 відзначається в інвазивному трофобласті в термін гестації 9-12 тижнів як при TORCH-інфекції, так і без інфекційного процесу згідно з результатами імуногістохімічних досліджень з використанням методу комп'ютерної мікроденситометрії, проміжні показники відзначаються в цитотрофобласті хоріальних ворсинок та цитотрофобласті клітинних колонок, а найменша експресія – у синцитіотрофобласті хоріальних ворсинок.

3. Експресія металопротеїнази-2 знижується у всіх типах трофобласта при TORCH-інфекції, за виключенням синцитіотрофобласта хоріальних ворсинок.

Перспективи подальших досліджень полягають у дослідженні експресії металопротеїнази-2 при TORCH-інфекції в інші терміни гестації з подальшим узагальненням інформації.

Список літератури

1. Гошовська АВ, Давиденко ІС, Давиденко ОМ, Гошовський ВМ. Імуногістохімічне дослідження металопротеїнази-2 у трофобласті при TORCH-інфекції на матеріалі абортів у термін гестації 5-6 тижнів. Клінічна анатомія та оперативна хірургія. 2016;15(4):70-3.
2. Aughwane R, Schaa C, Hutchinson JC, Virasamic A, Zuluaga MA, Sebire N, et al. Micro-CT and histological investigation of the spatial pattern of feto-placental vascular density. *Placenta*. 2019;88:36-43. DOI: 10.1016/j.placenta.2019.09.014.
3. Benirschke K, Burton GJ, Baergen RN. Pathology of the human placenta. New York: Springer; 2012. 974 p.
4. Ferreira T, Rasband W. Image J User Guide. New York: National Institute of Health. 2019. 187 p.
5. Gendie EL, Danièle EB. Maternal-Fetal-Placental Communication and Pregnancy Outcome. *Placenta*. 2015;36(1):1-66.
6. Hammer Ø. PAST: Paleontological Statistics, Version 3.25. Reference manual. Oslo: Natural History Museum University of Oslo. 2019. 275 p.
7. Jing J, Erjiao Sh, Xuan Zh, Shenglan Zh, Jiaqi L, Jingyi Zh, et al. Expression of ESRP1 at human fetomaternal interface and involvement in trophoblast migration and invasion. *Placenta*. 2019;90:18-26.

2019;90:18-26.

8. Kazumasa T, Sakurako M, Akiko O, Jota M, Shoko T, Takashi M, et al. EG-VEGF enhances the trophoblast invasion through activation of MMP-2 and MMP-9 via PROKR2 in the human trophoblast cell lines. *Placenta*. 2019;87:66-74.

9. Masayoshi A. Placental findings as cause of neonatal deaths. *Placenta*. 2019;87:74-80.

10. Masayoshi A, Tomio F. How examination of the placenta in pregnancy loss can help with future outcomes. *Placenta*. 2019;87:74-78.

References

1. Hoshov'ska AV, Davydenko IS, Davydenko OM, Hoshov'skyy VM. Imunohistokhimichne doslidzhennya metaloproteyinyazy-2 u trofoblasti pry TORCH-infektsiyi na materialii abortiv u termin hestatsiyi 5-6 tyzhniv [Immunohistochemical study of metalloproteinase-2 in the trophoblast in TORCH infection on abortion material in gestational age 5-6 weeks]. *Klinichna anatomii ta operatyvna khirurhiia*. 2016;15(4):70-3. (in Ukrainian).
2. Aughwane R, Schaa C, Hutchinson JC, Virasamic A, Zuluaga MA, Sebire N, et al. Micro-CT and histological investigation of the spatial pattern of feto-placental vascular density. *Placenta*. 2019;88:36-43. DOI: 10.1016/j.placenta.2019.09.014.
3. Benirschke K, Burton GJ, Baergen RN. Pathology of the human placenta (6th ed.). New York: Springer; 2012. <https://doi.org/10.1007/b137920>.
4. Ferreira T, Rasband W. Image J User guide. New York: National Institute of Health; 2019. <https://imagej.nih.gov/ij/docs/guide/146.html>.
5. Gendie EL, Danièle EB. Maternal-fetal-placental communication and pregnancy outcome. *Placenta*. 2015;36:1-66. <https://www.sciencedirect.com/journal/placenta/vol/36/suppl/S1>.
6. Hammer Ø. PAST: Paleontological Statistics, Version 3.25. Reference manual. Oslo: Natural History Museum University of Oslo. 2019. <https://folk.uio.no/ohammer/past/past3manual.pdf>.
7. Jing J, Erjiao Sh, Xuan Zh, Shenglan Zh, Jiaqi L, Jingyi Zh, et al. Expression of ESRP1 at human fetomaternal interface and involvement in trophoblast migration and invasion. *Placenta*. 2019;90:18-26. <https://doi.org/10.1016/j.placenta.2019.11.005>.
8. Kazumasa T, Sakurako M, Akiko O, Jota M, Shoko T, Takashi M, et al. EG-VEGF enhances the trophoblast invasion through activation of MMP-2 and MMP-9 via PROKR2 in the human trophoblast cell lines. *Placenta*. 2019;87:66-74. <https://doi.org/10.1016/j.placenta.2019.08.037>.
9. Masayoshi A. Placental findings as cause of neonatal deaths. *Placenta*. 2019;87:74-80. <https://doi.org/10.1016/j.placenta.2019.08.067>.
10. Masayoshi A, Tomio F. How examination of the placenta in pregnancy loss can help with future outcomes. *Placenta*. 2019;87:74-8. <https://doi.org/10.1016/j.placenta.2019.08.068>.

Оригінальні дослідження

Відомості про авторів

Гошовська Аліса Володимирівна – канд. мед. наук, асис. каф. акушерства, гінекології та перинатології Буковинського державного медичного університету, м. Чернівці, Україна.

Давиденко Ігор Святославович – д-р мед. наук, проф., зав. кафедри патологічної анатомії Буковинського державного медичного університету, м. Чернівці, Україна.

Ясніковська Світлана Михайлівна – канд. мед. наук, доц. кафедри акушерства, гінекології та перинатології Буковинського державного медичного університету, м. Чернівці, Україна.

Теслюк Ален Джон Анатолійович – студент 6-го курсу медичного факультету №2 Буковинського державного медичного університету, м. Чернівці, Україна.

Панченко Ольга Романівна – студентка 6-го курсу медичного факультету №2 Буковинського державного медичного університету, м. Чернівці, Україна.

Сведения об авторах

Гошовская Алиса Владимировна – канд. мед. наук, асис. каф. акушерства, гинекологии и перинатологии Буковинского государственного медицинского университета, г. Черновцы, Украина.

Давиденко Игорь Святославович – д-р мед. наук, проф., зав. кафедрой патологической анатомии Буковинского государственного медицинского университета, г. Черновцы, Украина.

Ясниковская Светлана Михайловна – канд. мед. наук, доц. кафедры акушерства, гинекологии и перинатологии Буковинского государственного медицинского университета, г. Черновцы, Украина.

Теслюк Ален Джон Анатольевич – студент 6-го курса медицинского факультета №2 Буковинского государственного медицинского университета, г. Черновцы, Украина.

Панченко Ольга Романовна – студентка 6-го курса медицинского факультета №2 Буковинского государственного медицинского университета, г. Черновцы, Украина.

Information about the authors

Hoshovska Alisa Volodymyrivna – Candidate of Medical Sciences, assistant of the Department of Obstetrics, Gynecology and Perinatology of the Bukovinian State Medical University, Chernivtsi, Ukraine.

Davydenko Ihor Sviatoslavovych – MD, Professor, Head of the Department of Pathological Anatomy of the Bukovinian State Medical University, Chernivtsi, Ukraine.

Yasnikovska Svitlana Mykhailivna – MD, Associate Professor, Department of Obstetrics, Gynecology and Perinatology of the Bukovinian State Medical University, Chernivtsi, Ukraine.

Tesliuk Alen Dzhon Anatoliievych – student of the 6th year of the Medical Faculty #2 of the Bukovinian State Medical University, Chernivtsi, Ukraine.

Panchenko Olha Romanivna – student of the 6th year of the Medical Faculty #2 of the Bukovinian State Medical University, Chernivtsi, Ukraine.

Надійшла до редакції 14.01.2021

Рецензент – проф. Цигикало О.В.

© А.В. Гошовська, І.С. Давиденко, С.М. Ясніковська, А.А. Теслюк, О.Р. Панченко, 2021
