

УДК: 616-053.31-001.8-085.832.9:616.8-07-035.1
DOI: 10.24061/2413-4260.XI.1.39.2021.9

О.В. Тарасюк¹, Д.М. Костюкова¹,
А.Г. Бабінцева², І.В. Головатюк¹

Національна дитяча спеціалізована лікарня
«ОХМАТДИТ» МОЗ України (м. Київ, Україна)¹
Буковинський державний медичний університет
(м. Чернівці, Україна)²

КОМПЛЕКСНИЙ НЕЙРОМОНІТОРИНГ НОВОНАРОДЖЕНОГО З ПРОЯВАМИ АСФІКСІЇ ТЯЖКОГО СТУПЕНЯ ТА ПРОВЕДЕННЯМ ЛІКУВАЛЬНОЇ ГІПОТЕРМІЇ (КЛІНІЧНИЙ ВИПАДОК)

Резюме. Асфіксія при народженні є окремою нозологічною формою, яку характеризують клінічні симптоми кардіореспіраторної та неврологічної депресії новонародженого з можливим наступним розвитком енцефалопатії та поліорганної дисфункції, а також лабораторні ознаки шкідливої дії гіпоксії на організм плода до або під час пологів (значний метаболічний або змішаний ацидоз у крові з артерії пуповини). Сучасним методом лікування дітей з проявами асфіксії є лікувальна гіпотермія, проведення якої повинно супроводжуватися постійним моніторингом церебральних функцій пацієнта.

У статті представлено клінічний випадок асфіксії тяжкого ступеня у доношеного хлопчика, який народився шляхом кесарського розтину у зв'язку з дистресом плода та вилиттям меконіальних навколоплідних вод. Оцінка за шкалою Апгар склала наприкінці першої хвилини життя 1 бал, п'ятої хвилини – 3 бали. На етапі пологового будинку розпочата лікувальна гіпотермія шляхом пасивного охолодження, яка була продовжена в умовах відділення інтенсивної терапії НДСЛ «ОХМАТДИТ» МОЗ України (м. Київ, Україна).

Дитині проводився динамічний комплексний нейромоніторинг, який включав в себе клінічну оцінку неврологічного статусу, церебральну оксиметрію за технологією параінфрачервоної спектроскопії, нейросонографію, магнітно-резонансну томографію, відео-електроенцефалографічний моніторинг, полісомнографію. Результати комплексного обстеження дитини надали змогу своєчасно встановити функціональні маркери церебральних порушень: депресію кіркового ритму, електроклінічні судоми, зміни оксигенації тканин мозку, ознаки лейкомаляції та ішемічні зміни тощо. Виявлено полісомнографічні ознаки сносалежних дихальних розладів з розвитком синдрому апное-гіпноное легкого ступеня, синусових брадикардій, затримкою формування фізіологічних прекурсорів сну. При катамнестичному спостереженні у віці 2 місяців відмічені прояви синдрому рухових порушень без ознак формування структурної епілепсії.

Висновок. Грамотна інтерпретація результатів неврологічного обстеження та документування інструментальних маркерів пошкодження головного мозку є важливими для контролю лікувальної гіпотермії, оцінки ступеня тяжкості гіпоксичного пошкодження головного мозку, своєчасної діагностики судомного синдрому, визначення ефективності лікувального комплексу, а також прогнозу подальшого розвитку дитини.

Ключові слова: новонароджений; асфіксія при народженні; лікувальна гіпотермія; комплексний нейромоніторинг; параінфрачервона спектроскопія; нейросонографія; магнітно-резонансна томографія; електроенцефалографія; полісомнографія.

Вступ

Народження здорової дитини – одне з найкращих див природи. Процес народження займає лише кілька годин, але є найбільш небезпечним періодом життя, оскільки смертність під час пологів є значно вищою, ніж в інші періоди життя.

Асфіксія при народженні – це окрема нозологічна форма, яку характеризують лабораторні ознаки шкідливої дії гіпоксії на організм плода до або під час пологів (значний метаболічний або змішаний ацидоз у крові з артерії пуповини), а також клінічні симптоми кардіореспіраторної та неврологічної депресії новонародженого з можливим наступним розвитком енцефалопатії та поліорганної дисфункції [1].

За статистичними даними, частота перинатальної асфіксії становить приблизно 2 випадки на 1000 новонароджених у розвинених країнах, та до 10 разів вища у країнах, що розвиваються. 3 постраждалих немовлят 15-20 % помирають у неонатальному періоді, а до 25 % тих, хто вижив, формують грубий неврологічний дефіцит [2].

Чинники ризику виникнення перинатальної асфіксії умовно поділяють на [3]:

- материнські (крововилив, емболія навколоплідних вод, гемодинамічний колапс);
- плацентарні (гостре відшарування плаценти);
- маткові (розрив);
- пуповинні (туге обвиття пуповиною, пролапс/випадіння пуповини);
- внутрішньопологової інфекції (материнська лихоманка в пологах).

Розглядаючи патофізіологію пошкодження мозку, виділяють три стадії гіпоксично-ішемічної енцефалопатії [4]:

1. Спочатку виникає негайне первинне пошкодження нейронів, причиною якого є недостатнє споживання мозком кисню та глюкози, що зменшує кількість АТФ і призводить до відмови АТФ-залежного натрій-калієвого насоса. Натрій потрапляє в клітину, тягнучи за собою воду, викликаючи набряк клітини, її поширену деполяризацію та загибель. Лізис клітин спричиняє вивільнення глутамату – амінокислоти, яка призводить до збільшення кількості кальцію та подальшу загибель клітин.

2. Після негайного пошкодження настає прихований період, який триває біля шести годин,

протягом якого відбувається реперфузія, і деякі клітини відновлюються.

3. Пізнє вторинне ураження нейронів відбувається протягом наступних 24-48 годин, оскільки реперфузія призводить до току крові до та з пошкоджених ділянок, поширюючи токсичні нейромедіатори та збільшуючи церебральне ушкодження. Поширення токсичних нейромедіаторів призводить до симптомів ураження центральної нервової системи (ЦНС) та порушення функції життєво важливих органів; зміна рН є показником, що реагує на гіпоксію одним з перших.

До діагностичних критеріїв асфіксії тяжкого ступеня при народженні відносяться [1]:

1. Оцінка стану новонародженого за шкалою Апгар менше 4 балів впродовж перших 5 хвилин життя.

2. Наявність клінічних симптомів ураження ЦНС тяжкого ступеня (III стадія гіпоксично-ішемічної енцефалопатії за Sarnat-Sarnat), які виникли в перші 72 години життя у дітей, народжених при терміні гестації ≥ 32 -34 тижнів.

3. Ознаки порушення функції принаймні ще одного життєво важливого органу або системи – дихальної, серцево-судинної, сечовидільної, травного каналу тощо протягом перших 3 днів життя.

4. Метаболічний або змішаний ацидоз ($\text{pH} < 7,0$ і (або) дефіцит основ (BE) більше -12 ммоль/л) у крові з артерії пуповини.

Основною метою лікування дітей, які мають прояви асфіксії, є захист головного мозку від впливу гіпоксії, що потребує поряд зі стабілізацією гемодинаміки, підтримкою дихання, моніторингом фізіологічних параметрів та метаболізму (глюкози, електролітів тощо) і лікуванням судом проведення лікувальної гіпотермії (ЛГ). Застосування ЛГ є доцільним не пізніше ніж через 6 годин після народження (у межах терапевтичного вікна), але її проведення у перші 3 години дає найкращий результат. ЛГ полягає в охолодженні дитини до помірно низьких значень температури ядра тіла (33 - 34°C), триває протягом 72 годин з відповідною санацією та контролем ректальної температури. Гіпотермія може бути загальною з використанням спеціальних охолоджуючих пристроїв, селективною (краніальною) або пасивною. Вплив гіпотермії полягає в тому, щоб збільшити тривалість реперфузії та дати можливість відновитись більшій кількості клітин. Гіпотермія всього тіла зменшує ризик смерті або втрати працездатності в майбутньому у немовлят із середнім або важким ступенем гіпоксично-ішемічної енцефалопатії [5, 6].

Застосування сучасних неонатальних терапевтичних практик, у тому числі ЛГ, для виживання та забезпечення якісного подальшого життя найменших пацієнтів потребує вдосконалення системи їх менеджменту, починаючи від надання первинної реанімаційної допомоги, проведення комплексного моніторингу церебральних функцій та етіопатогенетичного лікування до планування програми катамнестичного спостереження із застосуванням системи раннього втручання.

Мета дослідження – представити клінічний випадок проведення комплексного нейромоніторингу у новонародженого з проявами асфіксії

тяжкого ступеня, при менеджменті якого застосовано ЛГ.

Клінічний випадок

Новонароджений хлопчик від I вагітності та I пологів на 41 тижні гестації шляхом ургентного кесарського розтину з приводу дистресу плода у пологах, вилиттям меконіальних навколоплідних вод.

Маса тіла при народженні склала 3800 г, зріст – 56 см, окружність голови – 36 см. Оцінка за шкалою Апгар наприкінці 1-ої хвилини склала 1 бал, 5-ої хвилини – 3 бали, 10-ої хвилини – 4 бали. У пологовій залі проведено комплекс реанімаційних заходів, включаючи санацію дихальних шляхів (з отриманням меконіального вмісту), вентиляційну підтримку, та непрямий масаж серця. Стан дитини при народженні розцінений як важкий за рахунок асфіксії тяжкого ступеня з розвитком патологічної неврологічної симптоматики (кома, атонія, арефлексія) та гемодинамічних порушень, а також синдрому меконіальної аспірації з розвитком дихальних розладів тяжкого ступеня. Попередній діагноз при народженні основний: асфіксія тяжкого ступеня при народженні; ускладнення: синдром поліорганної недостатності з розвитком дихальної недостатності III ступеня, недостатності кровообігу III ступеня, набряку головного мозку, судомного синдрому; супутній: синдром меконіальної аспірації.

Відповідно до міжнародних рекомендацій та діючого національного протоколу [1], у пологовому будинку розпочато пасивну ЛГ з досягненням ректальної температури дитини 33°C . Для подальшого дообстеження та лікування хлопчик переведений транспортною бригадою у відділення інтенсивної терапії новонароджених (ВІТН) НДСЛ "ОХМАТДИТ" МОЗ України (м. Київ, Україна), де була продовжена ЛГ за допомогою апарату загальної гіпотермії ARCTIC SUN™ 5000 230V, Велика Британія (рис. 1).

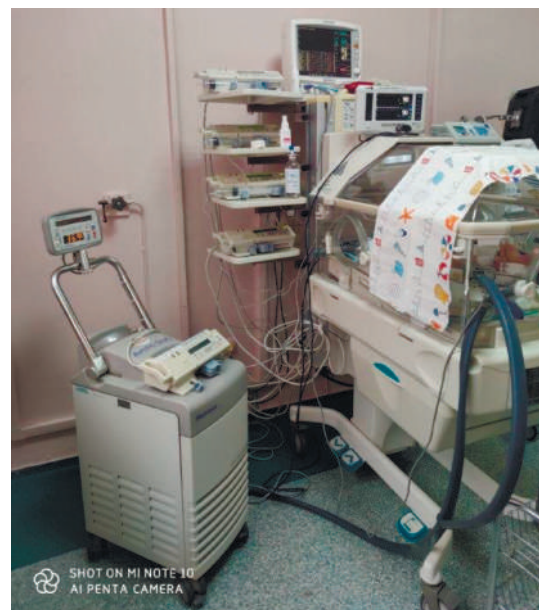

Рис.1. Проведення загальної лікувальної гіпотермії за допомогою апарату ARCTIC SUN™ 5000 230V (Велика Британія) в умовах ВІТН

Впродовж раннього неонатального періоду стан дитини залишався вкрай тяжким за рахунок проявів синдрому поліорганної недостатності, що зумовив необхідність проведення комплексного лікування в умовах ВІТН. Під час проведення лікувальної гіпотермії проводилась оцінка неврологічного статусу за шкалою Томпсона (16 балів на другій добі життя, 20 балів на четвертій добі життя). Клінічні ознаки судомного синдрому з'явилися з одинадцятої доби життя. Впродовж усього неонатального періоду у дитини домінували прояви синдрому церебрального пригнічення, на другому місяці життя сформувався синдром тонусних розладів. Після екстубації у дитини спостерігався стридор як клінічний прояв постінтубаційного стенозу. Було проведено однократне бужування.

Під час менеджменту пацієнта, окрім клінічного спостереження, застосовано модель комплексного нейромоніторингу, яка включала параінфрачервону спектроскопію (ПІЧС), нейросонографію (НСГ), магнітно-резонансну томографію (МРТ), амплітудну та стандартну відео-електроенцефалографію (аЕЕГ/ЕЕГ), полісомнографію (ПСГ) тощо.

Параінфрачервона спектроскопія (ПІЧС) – неінвазивний метод моніторингу, що надає змогу визначити баланс між перфузією та оксигенацією тканин киснем. У даному клінічному випадку застосовано пристрій Equanox Model 7600 Regional Oximeter System, який має два світлодіоди. Останні передають ближній інфрачервоний сигнал, який складається з трьох хвиль довжиною 730, 810 та 880 нм від світлодіоду. Ці фотони можуть проходити через тканини та поглинатися оксигенованим (ОНb) та деоксигенованим гемоглобіном (ННb) у живих тканинах при різних співвідношеннях залежно від якості оксигенації тканин. При проведенні моніторингу за технологією ПІЧС необхідно враховувати показники частоти серцевих скорочень (ЧСС), сатурації кисню (SpO₂), артеріального тиску, температури тіла, рН, лактату тощо [7].

Під час ЛГ, фази зігрівання та в динаміці у новонародженого хлопчика ПІЧС засвідчило ознаки вираженого зниження церебрального метаболізму з обох сторін при відсутності ознак міжпівкулевої асиметрії. Отримані результати вказували на значні порушення перфузії головного мозку дифузного характеру. Наприкінці першого тижня життя у дитини відмічалися високі показники церебральної оксиметрії з обох сторін, а при обчисленні коефіцієнту фракційної тканинної екстракції кисню встановлено ознаки грубого пригнічення метаболізму мозку.

Нейросонографія (НСГ) – стандарт інструментального обстеження неонатальних пацієнтів з проявами неврологічної симптоматики різного генезу. У представленому клінічному випадку результати НСГ на другу добу життя показали, що серединні структури не зміщені, міжпівкулева щілина склала 0,26 мм, бокові шлуночки не розширені, паренхіма головного мозку – без достовірних вогнищевих змін. Але у динаміці спостереження у дитини відмічалися нейросонографічні ознаки вентрикулодилатації та поява кістозної трансформації головного мозку. У віці 1,5 місяців розміри бокових шлуночків збільшились зліва до 14x13 мм, справа до 15x12 мм, III шлуночку – 10,5 мм, міжпівкулевої щілини – 6,5 мм; паренхіма мозку з

ознаками підвищеної ехогенності, субкортикально чисельні різнокаліберні кісти.

У зв'язку з високим ризиком структурних ушкоджень головного мозку у гострому гіпоксичному періоді дитині було проведено магнітно-резонансну томографію (МРТ) на шосту добу життя. Цей метод діагностики надав змогу встановити наслідки гіпоксично-ішемічного ураження головного мозку тяжкого ступеня з явищами дифузних ішемічно-набрякових змін у його паренхімі, у тому числі в області базальних ядер, гіпокампальних та перироландових зонах, а також підапоневротичну гігрома тим'яних областей (рис. 2).

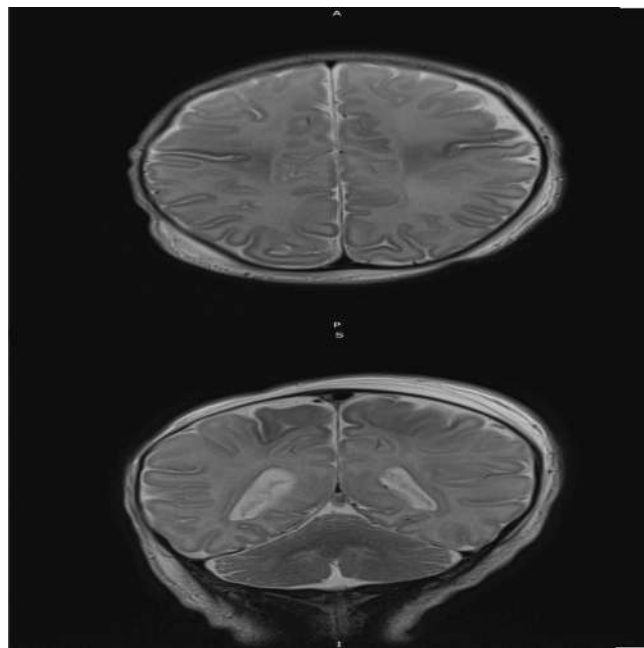


Рис.2. МРТ головного мозку пацієнта на шосту добу життя (ПМВ 41-42 тиж.), режим Т2

Згідно з європейськими рекомендаціями під час лікувальної гіпотермії необхідним є проведення амплітудно-інтегрованої ЕЕГ (аЕЕГ) або/та багатоканальної відео-ЕЕГ (ВЕЕГ). Патологічні патерни на аЕЕГ або патологічна активність на ВЕЕГ є показником ступеня тяжкості гіпоксичного ушкодження головного мозку та може бути використана для відбору новонароджених для початку терапевтичного охолодження. Постійний моніторинг аЕЕГ/ВЕЕГ важливий для підтвердження електроклінічних та виявлення електрографічних нападів та оцінки ефекту протисудомного лікування [8].

Результати ВЕЕГ моніторингу дитини на другу добу життя (триває ЛГ на тлі медикаментозної седативної комбінацією морфіну та тіопенталу натрію) засвідчили низьковольтажну біоелектричну активність головного мозку переважно дельта-діапазону з амплітудою 15-40 мкВ; спалахи дельта-діапазону амплітудою до 80 мкВ по правим відведенням з включенням трьохфазних хвиль; незначну міжпівкулеву асиметрію D>S; відсутність епілептиформної активності (рис. 3). Це свідчило про ознаки депресії кіркового ритму, що визначило необхідність динамічного обстеження пацієнта.

Результати ВЕЕГ моніторингу на четверту добу життя (після ЛГ) показали низьковольтажну ЕЕГ амплітудою 5-30 мкВ з міжпівкулевою асиметрією D>S, спалахами загостреної дель-

та-активності по правим відведенням до 80-100 мкВ при відсутності епілептиформної активності (рис. 4). Міжпівкулева асиметрія також встановлена при проведенні аЕЕГ (рис. 5, 6). Виявлений

патерн ЕЕГ з ознаками депресії кіркового ритму показав негативну динаміку, про що свідчило зниження амплітуди фонового запису та наростання міжпівкулевої асиметрії.

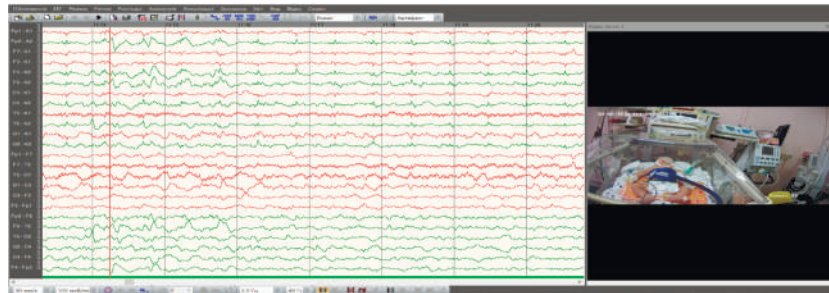


Рис. 3. ВЕЕГ моніторинг пацієнта на другу добу життя (ПМВ 41 тиж.)

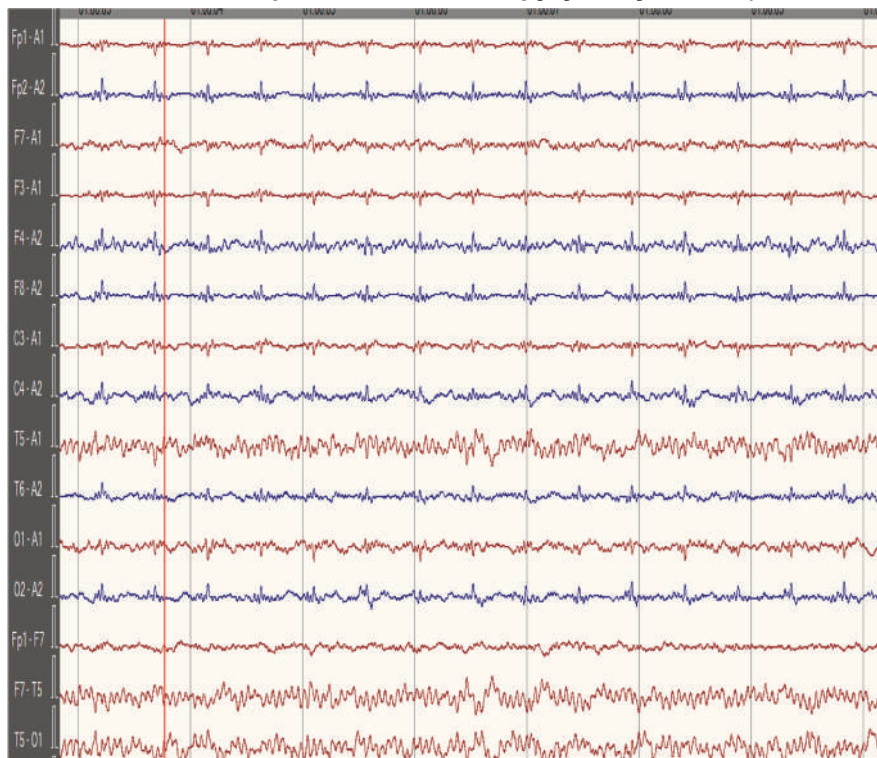


Рис. 4. ВЕЕГ моніторинг пацієнта на четверту добу життя (ПМВ 41 тиж.)

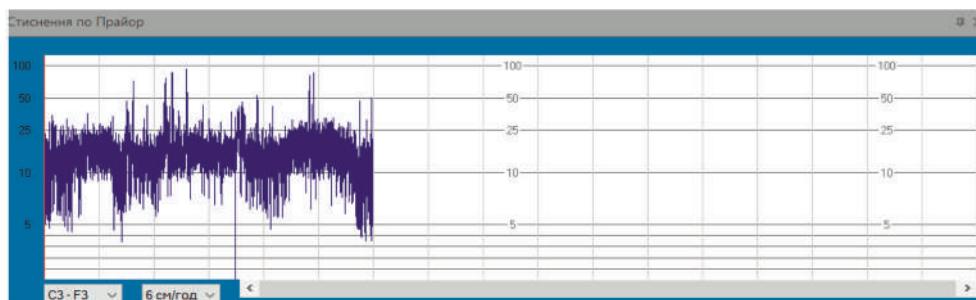


Рис. 5. аЕЕГ моніторинг пацієнта на четверту добу життя (ліва півкуля)

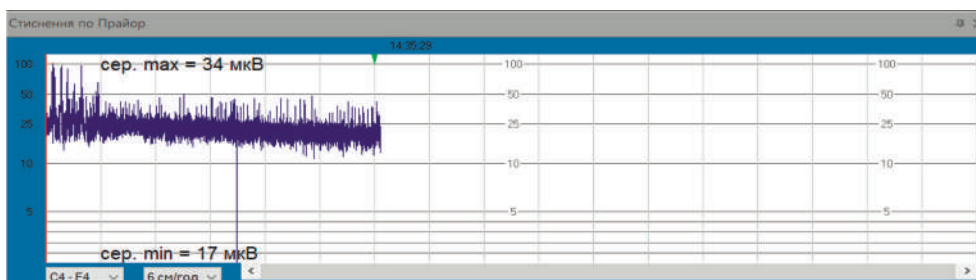


Рис. 6. аЕЕГ моніторинг пацієнта на четверту добу життя (права півкуля)

Результати ВЕЕГ моніторингу на одинадцять добу життя (після ЛГ) зареєстрували низькоамплітудну безперервну біоелектричну активність дельта-тета діапазону амплітудою 10-25 мкВ; інтеріктальну активність у вигляді розрядів гострих хвиль по політичних відведеннях, незалежно справа і зліва, та синхронно, але без генералізації (рис. 7). Синхронне відеоспостереження за дитиною встановило іктальну активність у вигляді пароксизмів, що супроводжувалися тонічним напруженням кінцівок, клонічними посмикуваннями, тахіпноє та десатурацією до 81 %. Патерн ЕЕГ з ознаками пригнічення кіркового ритму, епілептичною активністю з десатураціями, зумовив необхідність призначення проти-

судомної терапії (фенобарбітал у дозі навантаження 20 мг/кг/добу з підтримуючою дозою 5 мг/кг/добу) під контролем клінічного та ЕЕГ-моніторингу, концентрації фенобарбіталу в сироватці крові пацієнта.

Результати ВЕЕГ моніторингу на дев'ятнадцять добу життя (під час фізіологічного сну у ліжечку) зареєстрували безперервну біоелектричну активність амплітудою 15-30 мкВ; періодичні білатерально-синхронні спалахи згрупованих та поодиноких тета-хвиль амплітудою до 50-70 мкВ з наступним ослабленням до 15-20 мкВ; міжпівкулеву асиметрію D>S; двохфазні, трьохфазні та гострі хвилі у лобно-центрально-скроневих відведеннях справа та у скроневих зліва; відсутність пароксизмів іктального характеру (рис. 8).

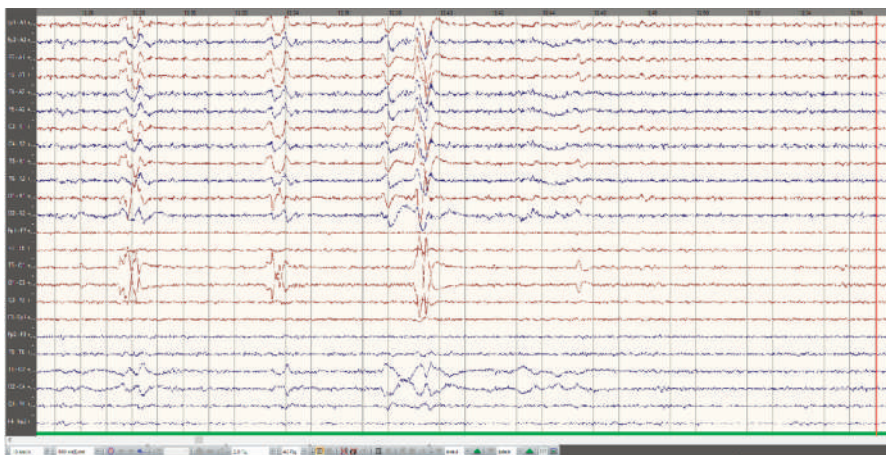

Рис. 7. ВЕЕГ моніторинг пацієнта на одинадцять добу життя (ПМВ 42-43 тиж.)

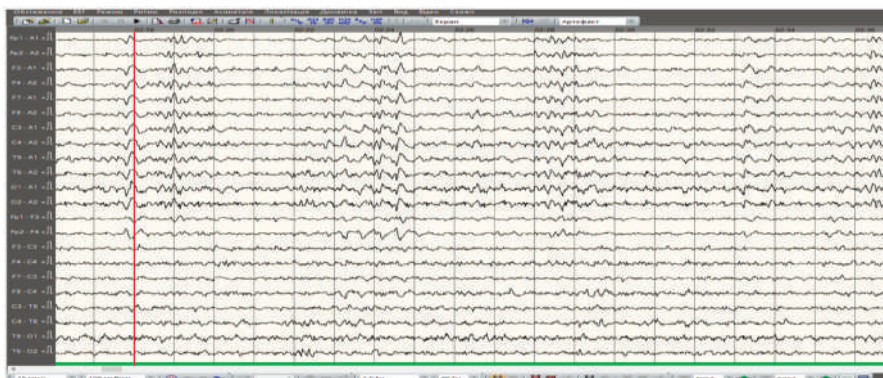

Рис. 8. ВЕЕГ моніторинг пацієнта на дев'ятнадцять добу життя (ПМВ 43-44 тиж.)

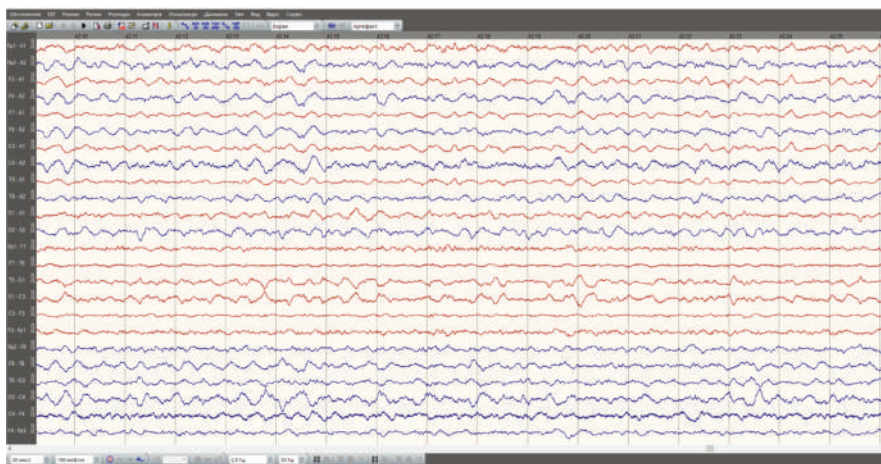


Рис. 9. ВЕЕГ моніторинг пацієнта на сімдесят сьому добу життя (ПМВ 51-52 тиж.)

Це свідчило про ознаки формування енцефалопатії при відсутності пароксизмів іктального характеру.

Під час ВЕЕГ моніторингу на 77 добу життя (ПМВ 51-52 тиж.) зареєстровано безперервну біоелектричну активність головного мозку частотою 3-4 Гц амплітудою 10-100 мкВ з мінімальною амплітудою до 3-5 мкВ у скроневих відведеннях без міжпівкулевої асиметрії; відсутність електрографічних та електроклінічних судом. Такі результати дали можливість поступово відмінити протисудомну терапію (рис. 9).

Полісомнографія (ПСГ) – золотий стандарт

діагностики розладів дихання під час сну та є високоспецифічним методом визначення предикторів порушення дозрівання нервової системи, які можуть бути пов'язані зі сном (порушення формування циркадних та ультрадіанних ритмів, порушення організації сну, порушення морфології сну), зі снозалежною дихальною недостатністю (обструктивні, центральні, змішані апное), з дозріванням вегетативної нервової системи в умовах синактивної моделі за методом Кенгуру та розвиваючим доглядом NIDCAP для передчасно народжених дітей [9].

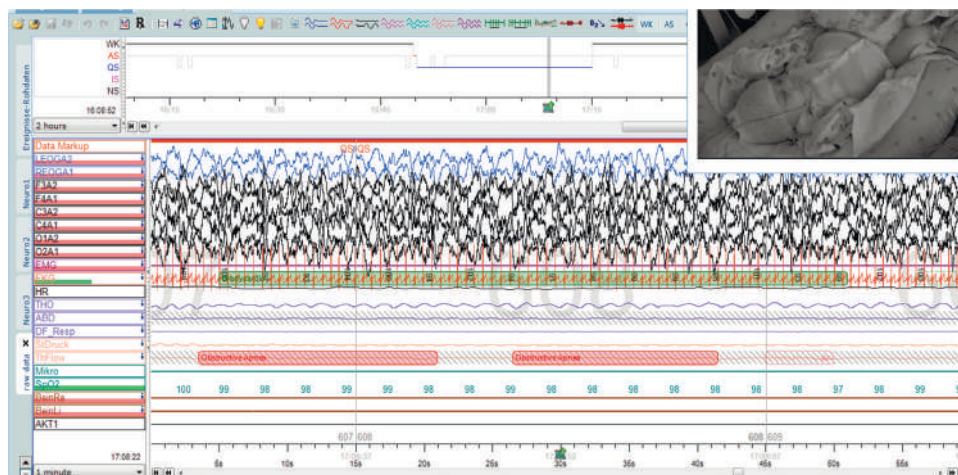


Рис. 10. Результати ПСГ обстеження пацієнта (ПМВ 47 тиж.)

Показами для проведення ПСГ у даного новонародженого хлопчика були наявність постінтубаційного рубцевого підзв'язкового стенозу гортані II ступеня, у зв'язку з чим проводилося бужування.

Дослідження було проведено дитині після одноразового бужування гортані на 46 день після народження, тривалістю 312,9 хв. Індекс пробудження склав 35,47/годину. При оцінці гіпнограми відмічена диференціація стадій сну (рис. 10).

При аналізі дихальної функції апное/гіпноное індекс – 0,6/годину, гіпноное індекс – 0,3/годину, індекс дихальної недостатності – 4,8/годину (під час активованого сну (AS) – 1,2/годину; під час глибокого сну (QS) – 6,8/годину). Відсоток сну з періодичним диханням (TST) склав 0,2 %.

Загальна кількість снозалежних дихальних розладів (SBAS) склала 10 епізодів за рахунок обструктивних апное загальною кількістю 6 (4 – зі зниженням сатурації, 2 – зі зниженням ЧСС) з максимальною тривалістю до 87,0 секунд; гіпноное – загальною кількістю 3 (3 – зі зниженням сатурації, 1 – зі зниженням ЧСС) з максимальною тривалістю до 20,0 секунд. Змішані та центральні апное не відмічались.

Середній рівень сатурації під час дослідження склав 98 %, але снозалежні дихальні розлади супроводжувалися десатураціями до 79 %. Крім того, були зареєстровані епізоди синусової брадикардії під час сну до 79-86 ударів за хвилину тривалістю 19-46 сек.

Таким чином, результати ПСГ обстеження засвідчили, що сон у новонародженого хлопчика помірно альтерований (індекс пробудження 35,47/годину), структура сну порушена, відмічені ознаки затримки формування фізіологічних

прекурсорів сну, а також синдром апное-гіпноное легкого ступеня зі снозалежними дихальними розладами та короткочасною десатурацією (максимально до 79 %) за рахунок обструктивних апное та гіпноное.

Результати ПСГ надали змогу визначити подальшу діагностичну та лікувальну тактику у даного пацієнта, а саме, необхідність проведення електрокардіографічного (ЕКГ) обстеження з холтеровським ЕКГ монітуванням; удосконалення респіраторного менеджменту у вигляді використання монітору дихання та пульсоксиметрії; позиціонування дитини з вибором позиції для мінімізації епізодів стридору; впровадження заходів щодо підтримки безпечного сну, а також профілактики явних небезпечних для життя подій.

Висновки: Під час проведення ЛГ життєво необхідного значення набуває комплексний моніторинг церебральних функцій пацієнтів неонатальної когорти. Грамотна інтерпретація результатів неврологічного обстеження та документування інструментальних маркерів пошкодження головного мозку є важливими для контролю ЛГ, оцінки ступеня тяжкості гіпоксичного пошкодження головного мозку, своєчасної діагностики судомного синдрому, визначення ефективності лікувального комплексу, а також прогнозу подальшого розвитку дитини.

Конфлікт інтересів: відсутній.

Джерела фінансування: самофінансування.

Література

1. Уніфікований клінічний протокол «Початкова, реанімаційна і післяреанімаційна допомога новонародженим в Україні, Рекомендації щодо використання діагнозу «асфіксія при народженні» (P21.0, P21.1, P21.9)
2. Odd D, Heep A, Luyt K, Draycott T. Hypoxic-ischemic brain injury: Planned delivery before intrapartum events. *J Neonatal Perinatal Med.* 2017;10(4):347-353. doi: 10.3233/NPM-16152
3. Gillam-Krakauer M, Gowen Jr CW. Birth Asphyxia. In: StatPearls. StatPearls Publishing, Treasure Island (FL); 2020.
4. Vannucci RC. Hypoxic-ischemic encephalopathy. *Am J Perinatol.* 2000;17:113-120. doi: 10.1055/s-2000-9293
5. Fredricks TR, Gibson C, Essien F, Benseler JS. Therapeutic hypothermia to treat a newborn with perinatal hypoxic-ischemic encephalopathy. *The Journal of the American Osteopathic Association.* 2017;117(6):393-398.
6. Davies A, Wassink G, Bennet L, Gunn AJ, Davidson JO. Can we further optimize therapeutic hypothermia for hypoxic-ischemic encephalopathy? *Neural Regen Res.* 2019;14(10):1678-1683. doi: 10.4103/1673-5374.257512
7. Niezen CK, Bos AF, Sival DA, Meiners LC, ter Horst HJ. Amplitude-Integrated EEG and cerebral Near-Infrared Spectroscopy in cooled, asphyxiated infants. *Am J Perinatol* 2018; 35(09): 904-910. DOI: 10.1055/s-0038-1626712
8. Європейські стандарти допомоги для забезпечення здоров'я новонароджених. Медична допомога та клінічна практика. Асоціація неонатологів України, 2019. 84 с.
9. Wise MS, Nichols CD, Grigg-Damberger MM, Marcus CL, Witmans MB, Kirk VG, D'Andrea LA, Hoban TF. Executive summary of respiratory indications for polysomnography in children: an evidence-based review. *Sleep.* 2011;34(3):389-98.

**КОМПЛЕКСНИЙ НЕЙРОМОНІТОРИНГ
НОВОРОДЖЕНОГО С ПРОЯВЛЕННЯМИ АСФІКСИЇ
ТЯЖЕЛОЇ СТЕПЕНІ І ПРОВЕДЕННЯМ ЛЕЧЕБНОЇ
ГИПОТЕРМІЇ (КЛІНІЧЕСЬКИЙ СЛУЧАЙ)**

*А.В. Тарасюк¹, Д.М. Костюкова¹,
А. Бабинцева², І.В. Головатюк¹*

**Национальная детская специализированная больница «ОХМАТДЕТ» МЗ Украины
(г. Киев, Украина)¹
Буковинский государственный
медицинский университет
(г. Черновцы, Украина)²**

Резюме. Асфіксія при народженні являється окремою нозологічною формою, яку характеризують клінічні симптоми кардіореспіраторної та неврологічної депресії новонародженого з можливим наступним розвитком енцефалопатії та поліорганної дисфункції, а також лабораторні ознаки негативного впливу гіпоксії на організм плода до або в часі родов (значительний метаболічний або змішаний ацидоз в крові артерії пуповини). Сучасним методом лікування дітей з проявами асфіксії є літотермія, проведення якої повинно супроводжуватися постійним моніторингом церебральних функцій пацієнта.

В статті представлено клінічний випадок асфіксії важкої ступені у доношеного малюка, який народився шляхом кесарева розтину в зв'язі з дистресом плода та виливом меконіальних околоплідних вод. Оцінка за шкалою Апгар склала в кінці першої хвилини життя 1 балл, п'ятої хвилини - 3 бали. На етапі родової роботи розпочато літотермію шляхом пасивного охолодження, яку продовжено в умовах відділення інтенсивної терапії НДСБ "ОХМАТДЕТ" МЗ України (г. Київ, Україна).

Ребенку проводили динамічний комплексний нейромоніторинг, який включав клінічну оцінку неврологічного статусу, церебральну оксиметрію за технологією параніфрактальної спектроскопії, нейросонографію, магнітно-резонансну томографію, відео-електроенцефалографічний моніторинг, полісомнографію. Результати комплексного обстеження дитини дали можливість своєчасно встановити функціональні маркери церебральних порушень: депресію коркового ритму, електроклінічні судороги, змінення оксигенації тканин мозку, ознаки лейкомаляції, ішемічні змінення мозку. Виявлені полісомнографічні ознаки снозависимих дихальних розстройств з розвитком синдрому апноє-гіпноє легкої ступені, синусових

**COMPREHENSIVE NEUROMONITORING OF THE
NEWBORN WITH MANIFESTATIONS OF SEVERE
ASPHYXIA AND THERAPEUTIC HYPOTHERMIA
(CLINICAL CASE)**

*O.B. Tarasiuk¹, D.M. Kostiukova¹,
A.G. Babintseva², I.V. Golovatiuk¹*

**National Children's Specialized Hospital
"OKHMATDIT"
(Kyiv, Ukraine)¹
Bukovinian State
Medical University
(Chernivtsi, Ukraine)²**

Summary. Birth asphyxia is a separate nosological form characterized by clinical symptoms of cardiorespiratory and neurological depression of a newborn with possible subsequent development of encephalopathy and multiorgan dysfunction, as well as laboratory signs of side effects of fetal hypoxia before or during childbirth (significant metabolic or mixed acidosis in umbilical cord blood gases). The current method of treatment of children with manifestations of asphyxia is therapeutic hypothermia, that should be accompanied by continuous monitoring of the patient's cerebral functions.

The article presents a clinical case of severe asphyxia in the full-term boy born by cesarean section due to fetal distress and effusion of meconium amniotic fluid. The score on the Apgar scale was 1 point at the end of the first minute of life, and 3 points five minutes after birth. Therapeutic hypothermia by passive cooling was started at the maternity hospital and continued in the intensive care unit of National Children's Specialized Hospital "OKHMATDYT" of the Ministry of Health of Ukraine (Kyiv, Ukraine).

The child was getting dynamic complex neuromonitoring that included clinical assessment of neurological status, cerebral oximetry by near-infrared spectroscopy, neurosonography, magnetic resonance imaging, video-electroencephalographic monitoring and polysomnography. The results of a comprehensive examination of the child made it possible to identify functional markers of cerebral disorders: cortical rhythm depression, electro-clinical seizures, changes in oxygenation of brain tissues, signs of leukomalacia and ischemic damage, etc. Polysomnographic signs of sleep-related breathing disorders were found out with the development of mild apnea-hypopnea syndrome, sinus bradycardia, delayed maturation of physiological sleep precursors. Delayed motor development without structural epilepsy were noted at follow-up at the age of 2 months.

Conclusions: Precise interpretation of the results of the neurologic examination and documentation of instrumental

брадикардий, задержки формирования физиологических прекурсоров сна. При катamnестическом наблюдении в возрасте 2 месяцев отмечено формирование синдрома двигательных нарушений без признаков формирования структурной эпилепсии.

Вывод. Грамотная интерпретация результатов неврологического обследования и документирование инструментальных маркеров повреждений головного мозга являются важными для контроля проведения лечебной гипотермии, оценки степени тяжести гипоксического повреждения головного мозга, своевременной диагностики судорожного синдрома, определения эффективности лечебного комплекса, а также прогноза дальнейшего развития ребенка.

Ключевые слова: новорожденный; асфиксия при рождении; лечебная гипотермия; комплексный нейромониторинг; параинфракрасная спектроскопия; нейросонография; магнитно-резонансная томография; электроэнцефалография; полисомнография.

markers of brain damages are necessary for controlled provision of therapeutic hypothermia, assessment of the severity of the hypoxic brain damage, timely diagnostics of seizure syndrome, definition of the effectiveness of treatment complex, and prognosis of further development of a child.

Keywords: Newborn; Birth Asphyxia; Therapeutic Hypothermia; Complex Neuromonitoring; Near-infrared Spectroscopy; Neurosonography; Magnetic Resonance Imaging; Electroencephalography; Polysomnography.

Контактна інформація:

Костюкова Дарія Миколаївна – завідувач кабінету «Комплексного нейромоніторингу з дитячою лабораторією сну» відділення інтенсивного виходжування глибоко недоношених дітей НДСЛ «ОХМАТДИТ» МОЗ України, м. Київ, Україна.

e-mail: dariakost3@gmail.com

ORCID: <https://orcid.org/0000-0002-8648-1225>

Бабінцева Анастасія Геннадіївна – доктор медичних наук, доцент кафедри педіатрії, неонатології та перинатальної медицини, Буковинський державний медичний університет, м. Чернівці, Україна.

e-mail: babintseva@bsmu.edu.ua

ORCID: <http://orcid.org/0000-0002-3859-6431>

Researcher ID: <http://www.researcherid.com/rid/F-7720-2017>

Scopus (Author) ID: <https://www.scopus.com/authid/detail.uri?authorid=57201633922>

Контактная информация:

Костюкова Дария Николаевна – заведующая кабинетом «Комплексного нейромониторинга с детской лабораторией сна» отделения интенсивного выхаживания глибоко недоношенных детей НДСЛ «ОХМАТДИТ» МОЗ Украины, г. Киев, Украина.

e-mail: dariakost3@gmail.com

ORCID: <https://orcid.org/0000-0002-8648-1225>

Бабинцева Анастасия Геннадиевна – доктор медицинских наук, доцент кафедры педиатрии, неонатологии и перинатальной медицины, Буковинский государственный медицинский университет, г. Черновцы, Украина.

e-mail: babintseva@bsmu.edu.ua

ORCID: <http://orcid.org/0000-0002-3859-6431>

Researcher ID: <http://www.researcherid.com/rid/F-7720-2017>

Scopus (Author) ID: <https://www.scopus.com/authid/detail.uri?authorid=57201633922>

Contact Information:

Dariia Kostyukova – Head of the Complex Neuromonitoring with Children's Sleep Laboratory, Department of Intensive Care of Preterm Infants, OKhMATDYT National Children's Specialized Hospital, Ministry of Health, Kyiv, Ukraine.

e-mail: dariakost3@gmail.com

ORCID: <https://orcid.org/0000-0002-8648-1225>

Anastasiya Babintseva – Doctor of Medicine, PhD, MD, Associate Professor, Department of Pediatrics, Neonatology and Perinatal Medicine, Bukovinian State Medical University, Chernivtsi, Ukraine.

e-mail: babintseva@bsmu.edu.ua

ORCID ID: <http://orcid.org/0000-0002-3859-6431>

Researcher ID: <http://www.researcherid.com/rid/F-7720-2017>

Scopus (Author) ID: <https://www.scopus.com/authid/detail.uri?authorid=57201633922>