

КЛІНІЧНА АНАТОМІЯ ТА ОПЕРАТИВНА ХІРУРГІЯ

Том 19, № 1 (71)
2020

Науково-практичний медичний журнал
Видається 4 рази на рік
Заснований в квітні 2002 року

Головний редактор
Слободян О.М.

Почесний головний редактор
Ахтемійчук Ю.Т.

**Перший заступник
головного редактора**
Іващук О.І.

**Заступники головного
редактора**
Чайковський Ю.Б.
Проняєв Д.В.

Відповідальний секретар
Товкач Ю.В.

Секретар
Лаврів Л.П.

Редакційна колегія

Бербець А.М.

Білоокий В.В.

Боднар О.Б.

Булик Р.Є.

Давиденко І.С.

Максимюк В.В.

Юзько О.М.

Сидорчук Р.І.

Хмара Т.В.

Цигикало О.В.

Засновник і видавець: ВДНЗ України "Буковинський державний медичний університет"
Адреса редакції: 58002, пл. Театральна, 2, Чернівці, Україна

URL: <http://kaos.bsmu.edu.ua/>;
E-mail: cas@bsmu.edu.ua

РЕДАКЦІЙНА РАДА

Білаш С.М. (Полтава), Вовк Ю.М. (Рубіжне), Вовк О.Ю. (Харків), Гнатюк М.С. (Тернопіль), Головацький А.С. (Ужгород), Гумінський Ю.Й. (Вінниця), Гунас І.В. (Вінниця), Дуденко В.Г. (Харків), Катеренюк І.М. (Кишинів, Молдова), Костюк Г.Я. (Вінниця), Кошарний В.В. (Дніпро), Кривко Ю.Я. (Львів), Лук'янцева Г.В. (Київ), Масна З.З. (Львів), Матешук-Вацеба Л.Р. (Львів), Небесна З.М. (Тернопіль), Околокулак Є.С. (Гродно, Білорусь), Пастухова В.А. (Київ), Півторак В.І. (Вінниця), Пикалюк В.С. (Луцьк), Попадинець О.Г. (Івано-Франківськ), Попов О.Г. (Одеса), Попович Ю.І. (Івано-Франківськ), Ромаєв С.М. (Харків), Россі П. (Рим, Італія), Савва А. (Яси, Румунія), Сікора В.З. (Суми), Суман С.П. (Кишинів, Молдова), Топор Б.М. (Кишинів, Молдова), Федонюк Л.Я. (Тернопіль), Філіпоу Ф. (Бухарест, Румунія), Черкасов В.Г. (Київ), Черно В.С. (Миколаїв), Шепітько В.І. (Полтава), Шкодівський М.І. (Сімферополь)

EDITORIAL COUNCIL

Anca Sava (Yassy, Romania), Florin Filipoiu (Bucureshti, Romania), Pellegrino Rossi (Roma, Italy), Suman Serghei (Kishinev, Moldova), Bilash S.M (Poltava), Vovk Yu.M. (Rubizhne), Vovk O.Yu. (Kharkiv), Gnatyuk MS (Ternopil), Golovatsky A.C. (Uzhgorod), Guminsky Yu.Y. (Vinnitsa), Gunas I.V. (Vinnytsya), Dudenko V.G. (Kharkiv), Kateryenyuk I.M. (Kishinev, Moldova), Kostyuk G.Ya. (Vinnytsia), Kosharnyi V.V. (Dnipro), Krivko Yu.Ya. (Lviv), Lukyantseva G.V. (Kiev), Masna Z.Z. (Lviv), Mateshuk-Vatseba L.R. (Lviv), Nebesna Z.M. (Ternopil), Okolokulak E.S. (Grodno, Belarus), Pastukhova V.A. (Kiev), Pivtorak V.I. (Vinnytsia), Pikalyuk V.S. (Lutsk), Popadynets O.H. (Ivano-Frankivsk), Popov O.G. (Odessa), Popovich Yu.I. (Ivano-Frankivsk), Romany S.M. (Kharkiv), Sikora V.Z. (Sumy), Topor B.M. (Chisinau, Moldova), Fedonyuk L.Ya. (Ternopil), Cherkasov V.G. (Kiev), Chernov V.C. (Nikolaev), Shepitko V.I. (Poltava), Shkodivskyj M.I. (Simferopol)

**Свідоцтво про державну реєстрацію –
серія КВ № 6031 від 05.04.2002 р.**

Журнал включений до баз даних:

ВІНІТІ Російської академії наук, Ulrich`s Periodicals Directory, Google Scholar, Index Copernicus International, Scientific Indexing Services, Infobase Index, Bielefeld Academic Search Engine, International Committee of Medical Journal Editors, Open Access Infrastructure for Research in Europe, WorldCat, Наукова періодика України

**Журнал "Клінічна анатомія та оперативна хірургія" –
наукове фахове видання України**

**(Постанова президії ВАК України від 14.10.2009 р., № 1-05/4), перереєстровано наказом
Міністерства освіти і науки України від 29 грудня 2014 року № 1528 щодо включення
до переліку наукових фахових видань України**

**Рекомендовано вченою радою ВДНЗ України
"Буковинський державний медичний університет"
(протокол № 6 від 27.02.2020 року)**

ISSN 1727-0847

**Klinična anatomiâ ta operativna hirurgiâ (Print)
Clinical anatomy and operative surgery**

ISSN 1993-5897

**Klinična anatomiâ ta operativna hirurgiâ (Online)
Kliničeskaâ anatomiâ i operativnaâ hirurgiâ**

© Клінічна анатомія та оперативна хірургія, 2020

УДК 616.441-006.5-036.65-018-08-035
DOI: 10.24061/1727-0847.19.1.2020.8

Н.П. Ткачук¹, І.С. Давиденко²

¹Кафедра хірургії № 1 (зав. – проф. Полянський І.Ю.) Вищого державного навчального закладу України «Буковинський державний медичний університет», м. Чернівці; ²Кафедра патологічної анатомії (зав. – проф. Давиденко І.С.) Вищого державного навчального закладу України «Буковинський державний медичний університет», м. Чернівці.

ДЕЯКІ ОСОБЛИВОСТІ ПАРЕНХІМАТОЗНО-СТРОМАЛЬНИХ СПІВВІДНОШЕНЬ У ЩИТОПОДІБНІЙ ЗАЛОЗІ ПРИ ВУЗЛОВИХ ФОРМАХ ЗОБА З РЕЦИДИВНИМ ТА БЕЗРЕЦИДИВНИМ ЙОГО ПЕРЕБІГОМ

Резюме. Оскільки рекомендації стосовно визначення адекватного обсягу операцій при вузлових та змішаних формах зоба з огляду на ймовірність рецидивування в літературі практично відсутні, метою дослідження стало з'ясувати морфологічні особливості паренхіматозно-стромальних співвідношень у щитоподібній залозі з можливістю винайдення критеріїв для прогнозування рецидиву. За вивченими показниками співвідношень паренхіми та строми, встановлено, що різні форми вузлового зоба відрізняються від тканини щитоподібної залози без патологічних змін та різняться між собою за низкою параметрами. Рецидив вузлового зоба має найбільше подібних рис з первинним вузловим зобом зі швидким ростом, хоча між ними все ж існує низка відмінностей. Вказана особливість дозволяє припустити, що вузловий зоб зі швидким ростом має більше шансів до рецидиву.

Ключові слова: вузловий зоб, рецидив, паренхіматозно-стромальні співвідношення.

Вузлові утворення у щитоподібній залозі (ЩЗ) виявляють пальпаторно у 4-8 % жінок та у 1-2 % чоловіків [1], а при ультразвуковому дослідженні – за різними даними у 19-50% [2] і навіть до 67-76% населення, 5-6 % з яких злоякісні [3, 4]. При патологоанатомічних дослідженнях ЩЗ вузли виявляються практично у 50% людей в регіонах достатнього йодного забезпечення та у 90% – при недостатці йоду в навколишньому середовищі. Із віком частота виявлення вузлів поступово збільшується, тому наявність вузлів у ЩЗ пацієнтів віком понад 70 років деякі науковці пропонують розглядати як вікову норму [4]. Незважаючи на значну ефективність консервативного лікування зоба, хірургічне втручання залишається основним методом лікування таких пацієнтів [5]. Операція дозволяє видалити морфологічний субстрат захворювання, проте з одного боку виконання тотальної тиреоїдектомії неминуче призводить до розвитку післяопераційного гіпотиреозу [6-8], з іншого – при виконанні органозбережних операцій залишають ризик виникнення післяопераційного рецидиву, поширеність якого за різними даними складає від 3 до 70 % [9-13].

Загалом на сьогодні повний спектр передопераційної діагностики при вузлових формах зоба, включаючи сучасні морфологічні методики, спрямований на визначення їх онкологічного ризику,

проте рекомендації стосовно визначення адекватного обсягу операцій при вузлових та змішаних формах зоба з огляду на ймовірність рецидивування в літературі практично немає [14-17].

Мета дослідження: з'ясувати морфологічні особливості паренхіматозно-стромальних співвідношень у щитоподібній залозі при рецидивному вузловому та первинному вузловому (багатавузловому) зобах без ознак порушення функції з можливістю винайдення критеріїв для прогнозування рецидиву.

Матеріал і методи дослідження. Гістопатологічним методом вивчено матеріал тканини вузлового зобу при його рецидиві (30 спостережень). Для порівняння досліджено тканини первинного зобу з повільним ростом, за даними ультрасонографії збільшення вузла/ів менше ніж на 50% протягом 1 року (36 спостережень), тканини первинного вузлового зобу зі швидким ростом, за даними ультрасонографії збільшення вузла/ів більше ніж на 50% протягом 1 року (30 спостережень) та тканини щитоподібної залози нормальної будови (20 спостережень).

Шматочки тканини фіксували 22-24 години в нейтральному забуференому 10% розчині формаліну, з наступним зневоднюванням у висхідній батареї спиртів та заливкою в парафін при 58⁰С. На санному мікротомі робили серійні гістологі-

чні зрізи товщиною 5 мкм. Після депарафінізації гістологічних зрізів виконували забарвлення гематоксилином і еозином [18].

Окрім описового методу гістопатологічного дослідження тканини застосована комп'ютерна морфометрія, яку виконували на попередньо отриманих цифрових копіях оптичних мікроскопічних зображень тканини (мікроскоп Delta Optical Evolution 100 {планахроматичні об'єктиви} та цифрова камера Olympus SP550UZ). Цифрові копії зображення аналізували за допомогою ліцензійної копії комп'ютерної програми ImageJ v1.48 [19]. Зокрема, проведені планіметричні дослідження (табл.1) скор-тест (безповторний підрахунок окремих елементів – див. табл. 2), лінійні вимірювання (діаметр фолікулів в мкм – табл. 2) та денситометричні вимірювання для оцінки оптичної густини колоїду (див. текст).

Отримані цифрові дані оброблено статистично. Зокрема, за допомогою ліцензійної копії комп'ютерної програми PAST [20] застосовували попередню перевірку на нормальність розподілу за критерієм Вілкі-Хана-Шаніро. Для всіх вивчених статистичних вибірок згідно з цим критерієм гіпотеза про нормальність розподілу не відхилялася (при $p=0,05$), тому використовували параметричні методи статистичного аналізу: об'єднання середньої арифметичної та її похибки, непарний двобічний критерій Стьюдента.

Результати дослідження та їх обговорення.

Оскільки кінцевим завданням даного морфологічного дослідження було віднайти морфологічні критерії, які можна було би застосувати для оцінки можливості розвитку (прогнозу) рецидиву вузлового зобу, то були обрані показники, які з одного боку є стабільно присутніми в часовому аспекті як в нормальній тканині щитоподібної залози так і в тканині вузлового зобу, але з іншого боку ті, які можуть мати певний розвиток у той чи інший бік, а також такі, які можна було би оцінити кількісно, тобто виміряти, отже, відповідно й надійно оцінити статистичну вірогідність можливих подій в щитоподібній залозі в аспекті рецидиву зобу.

Спочатку в гістологічних зрізах, забарвлених гематоксилином і еозином, були вивчені показники, які дозволяють оцінити взаємовідношення між трьома основними тканинними елементами щитоподібної залози — паренхіма (тиреоцити), строма щитоподібної залози (включно сполучну тканину та кровеносні судини), колоїд (видимий продукт діяльності тиреоцитів). Планіметричний вираз цих елементів щитоподібної залози представлений у таблиці 1.

Зокрема, виміряний питомий об'єм тиреоцитів, строми та колоїду у відсотках, відповідно сумарний об'єм цих елементів в окремо взятому зрізі тканини повинен дорівнювати рівно 100%.

Отже, з цифр, які наведені у таблиці 1 видно, що у тканині вузлового зоба при різних його ва-

Таблиця

Планіметричні показники окремих структур щитоподібної залози при різних варіантах вузлового зобу (середня арифметична та її похибка)

Показник	Рецидив вузлового зоба n=30	Вузловий зоб зі швидким ростом n=30	Вузловий зоб із повільним ростом n=36	Без патології щитоподібної залози n=20
Питомий об'єм тиреоцитів у тканині залози (%)	30,3±0,37 Рвшр=0,002 Рвпр<0,001 Рн<0,001	27,2±0,45 Рвпр=0,003 Рн<0,001	24,3±0,47 Рн=0,001	20,2±0,51
Питомий об'єм колоїду в тканині залози (%)	49,1±0,38 Рвшр=0,002 Рвпр<0,001 Рн<0,001	52,4±0,46 Рвпр<0,001 Рн<0,001	58,7±0,48 Рн<0,001	68,3±0,52
Питомий об'єм строми в тканині залози (%)	20,6±0,37 Рвшр>0,05 Рвпр=0,002 Рн<0,001	20,4±0,44 Рвпр=0,003 Рн<0,001	17,0±0,46 Рн<0,001	11,5±0,51

Примітка. Розбіжності між групами дослідження перевірено за допомогою непарного двобічного критерію Стьюдента; Рвшр – вірогідність розбіжності з хворими на вузловий зоб зі швидким ростом; Рвпр - вірогідність розбіжності з хворими на вузловий зоб з повільним ростом; Рн - вірогідність розбіжності з померлими без патології щитоподібної залози

ріантах у порівнянні з щитоподібною залозою без патологічних змін у середньому статистично вірогідно збільшується питомий об'єм паренхіми (тиреоцитів), при цьому в тканині вузлового зоба зі швидким ростом цей параметр є більшим, ніж в тканині вузлового зоба з повільним ростом, а в тканині рецидиву зоба він є більшим, ніж в тканині вузлового зоба зі швидким ростом. Таким чином, рецидив зоба характеризується збільшеною присутністю паренхіми. Візуальний аналіз зображень гістопатологічних препаратів дозволив припустити, що збільшення питомого об'єму паренхіми при вузловому зобі пов'язане як зі збільшенням числа клітин паренхіми так і з зростанням загального об'єму тиреоцитів, причому збільшення загального об'єму тиреоцитів пов'язане зі збільшенням об'єму їх цитоплазми при сталих розмірах ядер.

Вищевказані тенденції проілюстровані за допомогою рисунків 1-4, де показані найбільш типові місця для характеристики питомого об'єму тиреоцитів в щитоподібній залозі нормальної будови, при вузловому зобі із повільним ростом, при вузловому зобі зі швидким ростом та при рецидиві зоба. Звісно, що насправді картина при вказаних станах щитоподібної залози характеризується певним варіюванням, особливо значним щодо різновидів зоба, тому в тканині зоба в різних ділянках можна побачити доволі різноманітні співвідношення між тканинними елементами, отже наведені в таблиці 1 цифри є узагальненням не тільки в межах груп дослідження, але і в межах кожного спостереження дослідженої тканини.

Разом зі збільшенням питомого об'єму паренхіми при вузловому зобі питомий об'єм видимого продукту діяльності тиреоцитів - колоїду в серед-

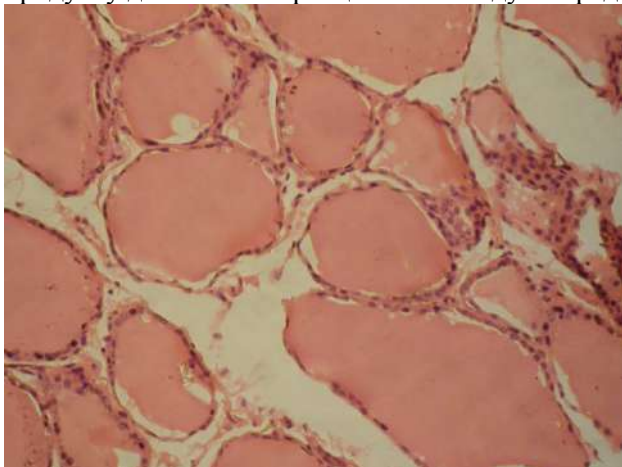


Рис. 1. Одне із найбільш типових місць для ілюстрації питомого об'єму тиреоцитів у щитоподібній залозі нормальної будови. Гістологічний зріз. Забарвлення гематоксиліном і еозином. Ок.10х, Об.10х (загальне оптичне збільшення у 100 разів)

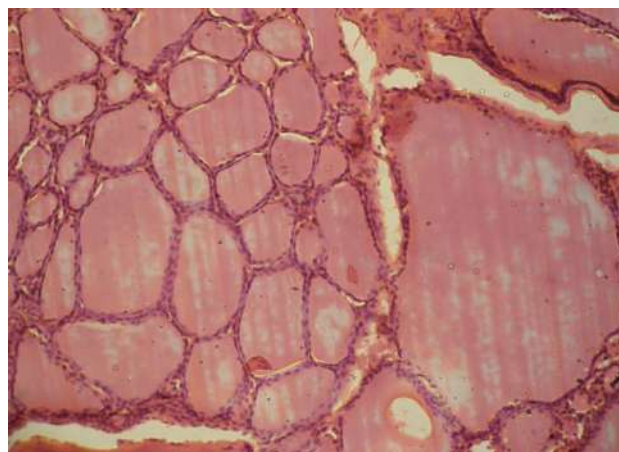


Рис. 2. Одне із найбільш типових місць для ілюстрації питомого об'єму тиреоцитів при вузловому зобі із повільним ростом. Гістологічний зріз. Забарвлення гематоксиліном і еозином. Ок.10х, Об.10х (загальне оптичне збільшення у 100 разів).

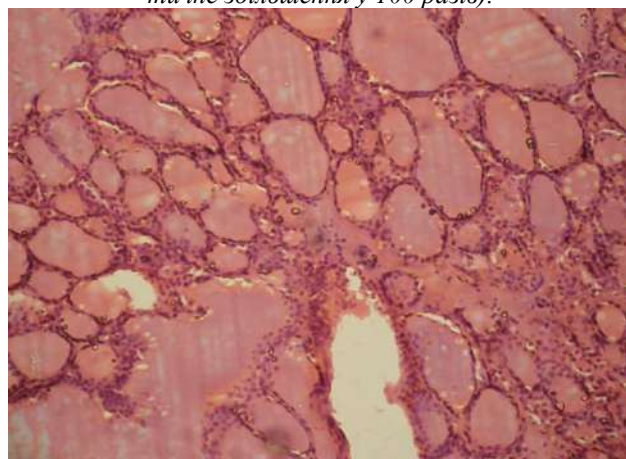


Рис. 3. Одне із найбільш типових місць для ілюстрації питомого об'єму тиреоцитів при вузловому зобі зі швидким ростом. Гістологічний зріз. Забарвлення гематоксиліном і еозином. Ок.10х, Об.10х (загальне оптичне збільшення у 100 разів).

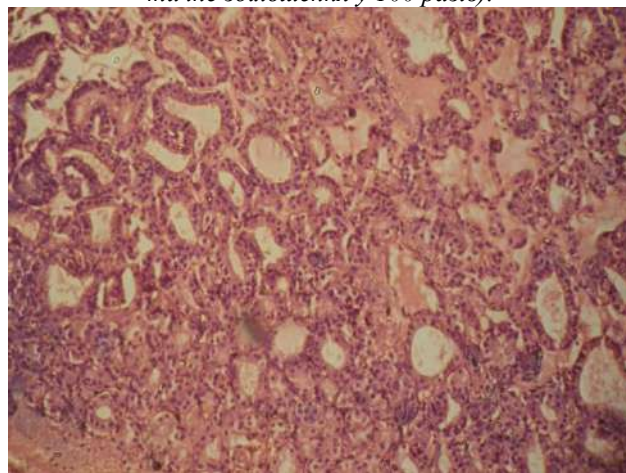


Рис. 4. Одне із найбільш типових місць для ілюстрації питомого об'єму тиреоцитів при рецидиві зоба. Гістологічний зріз. Забарвлення гематоксиліном і еозином. Ок.10х, Об.10х (загальне оптичне збільшення у 100 разів).

ньому зменшується (табл.1), причому відмічається характерна залежність від різновиду зоба – об'єм колоїду зменшується від зоба з повільним ростом до зоба зі швидким ростом і є найменшим при рецидиві зоба. Є деяка тенденція до зниження інтенсивності забарвлення колоїду при зобі, особливо при його рецидиві у порівнянні з нормальною тканиною щитоподібної залози, що видно, наприклад, при порівнянні зображень фрагментів мікропрепаратів з рисунків 1-4, але проведений денситометричний аналіз оптичної густини забарвлення колоїду не виявив статистично значущих змін у середніх тенденціях ($p>0,05$). Отже, на підставі забарвлення гематоксином і еозином гістологічних препаратів щодо особливостей стану колоїду при вузловому зобі визначитися точно не є можливим. Хоча є можливість провести підрахунок фолікулів з колоїдом та без нього, що і було зроблено і виведено у вигляді середніх цифр у таблиці 2 та обговорюється далі.

Кількісний аналіз стромального компонента тканини зоба показує значне збільшення його питомого об'єму у порівнянні з нормальною тканиною щитоподібної залози (Табл.1). Але, хоч існує відносно збільшення стромального компонента при зобі зі швидким ростом у порівнянні з зобом із повільним ростом, все ж разом з тим не відмічено розбіжності між рецидивом зоба та зобом зі швидким ростом. Варто також відмітити і більші середні величини питомого об'єму стромального компонента при рецидиві зоба у порівнянні з зо-

бом з повільним ростом. Отже, при вузловому зобі збільшується як питомий об'єм паренхіми так і строми, а збільшення це відбувається за рахунок зменшення питомого об'єму колоїду.

Оскільки, ситуація з колоїдом при вузловому зобі є доволі помітною, а він накопичується в просвіті фолікулів щитоподібної залози, то наступним логічним етапом аналізу була оцінка змін морфометричних параметрів тиреоїдних фолікулів, зокрема, відсотку фолікулів з колоїдом, середнього діаметру фолікулів, коефіцієнту варіації середнього діаметру фолікулів як показника варіювання розмірів фолікулів (показника розмаїття фолікулів за їхнім розміром). Результати таких вимірювань наведені в таблиці 2. З приведених цифр видно, що при вузловому зобі з повільним ростом відсоток фолікулів із колоїдом є близьким до 100% і в середньому не відрізняється від відсотку в тканині нормальної щитоподібної залози. Разом з тим, при вузловому зобі зі швидким ростом відсоток фолікулів із колоїдом різко знижується, а при рецидиві він у середньому є ще більш низьким, ніж при вузловому зобі зі швидким ростом. При цьому при вузловому зобі діаметр фолікулів в середньому збільшується у порівнянні з нормальною тканиною щитоподібної залози, в ряді випадків, він може бути кваліфікований як макрофолікулярний зоб. Водночас, діаметр фолікулів зменшений при вузловому зобі зі швидким ростом, і є ще меншим при рецидиві зоба (Табл.2).

Таблиця 2

Деякі морфометричні параметри тиреоїдних фолікулів щитоподібної залози при різних варіантах вузлового зобу (скор-тест та лінійні вимірювання) – середня арифметична та її похибка

Показник	Рецидив вузлового зоба n=30	Вузловий зоб зі швидким ростом n=30	Вузловий зоб із повільним ростом n=36	Без патології щитоподібної залози n=20
Відсоток фолікулів з колоїдом	84,4±0,52 Рвшр=0,001 Рвпр<0,001 Рн<0,001	89,5±0,59 Рвпр<0,001 Рн<0,001	99,6±0,64 Рн>0,05	99,8±0,67
Середній діаметр фолікулів (мкм)	78,8±2,03 Рвшр<0,001 Рвпр<0,001 Рн<0,001	118,4±2,15 Рвпр<0,001 Рн=0,036	137,3±3,02 Рн<0,001	124,9±2,28
Коефіцієнт варіації середнього діаметру фолікулів (%)	12,3±0,77 Рвшр>0,05 Рвпр<0,001 Рн=0,002	13,6±0,78 Рвпр>0,05 Рн=0,005	38,0±0,92 Рн>0,05	18,1±0,68

Примітка. Розбіжності між групами дослідження перевірено за допомогою непарного двобічного критерію Стьюдента; Рвшр – вірогідність розбіжності з хворими на вузловий зоб зі швидким ростом; Рвпр - вірогідність розбіжності з хворими на вузловий зоб з повільним ростом; Рн - вірогідність розбіжності з померлими без патології щитоподібної залози

Дуже цікавими є дані щодо розмаїття у розмірах фолікулів, що оцінювали за коефіцієнтом варіації середнього діаметру фолікулів. Так, розмаїття розмірів різко зростає при вузловому зобі з повільним ростом (Рис.2), але падає при вузловому зобі зі швидким ростом (Рис.3) і при рецидиві зоба (Рис.4). Причому, за цим показником статистично вірогідної різниці між зобом зі швидким ростом та рецидивом зобу не виявлено ($p > 0,05$).

Висновки.

1. За вивченими показниками співвідношень паренхіми та строми різні форми вузлового зоба відрізняються від тканини щитоподібної залози без патологічних змін та різняться між собою за низкою параметрів.

2. Рецидив вузлового зоба має найбільше по-

дібних рис з первинним вузловим зобом зі швидким ростом, хоча між ними все ж існує низка відмінностей. Вказана особливість дозволяє припустити, що вузловий зоб зі швидким ростом має більше шансів до рецидиву. Дане припущення вимагає подальшого аналізу.

Перспектива подальших досліджень. Оскільки в цьому дослідженні при візуальному аналізі гістопатологічних препаратів було зроблено припущення, що збільшення питомого об'єму паренхіми при вузловому зобі пов'язане також зі збільшенням об'єму цитоплазми тиреоцитів при сталих розмірах їх ядер, то перспективним є встановлення ядерно-цитоплазматичних співвідношень у тиреоцитах при різних формах вузлового зоба.

Список використаної літератури

1. Palanisamy S, Arumugam D, Boj S. Immunohistochemical Expression of Cytokeratin-19 in Thyroid Nodules and Its Correlation With Histopathology. *Annals of Pathology and Laboratory Medicine*. 2017;4(1):A100-5. doi: 10.21276/APALM.2017.1053
2. Karaköse M, Hepsen S, Çakal E, Arslan MS, Tutal E, Akin S, et al. Frequency of nodular goiter and autoimmune thyroid disease and association of these disorders with insulin resistance in polycystic ovary syndrome. *J Turk Ger Gynecol Assoc*. 2017;18(2):85–9. doi: 10.4274/jtgga.2016.0217
3. Russ G. Risk stratification of thyroid nodules on ultrasonography with the French TI-RADS: description and reflections. *Ultrasonography*. 2016; 35(1): 25-38. doi: 10.14366/usg.15027
4. Паламарчук АВ, Власенко МВ. Диагностика вузлових утворень щитоподібної залози. *Практикуючий лікар*. 2018;7(4):46-52.
5. Шідловський ВО, Шідловський ОВ, Дивак АМ. Безпечність хірургічних втручань на щитоподібній залозі. *Клінічна ендокринологія та ендокринна хірургія*. 2019;3:79-80.
6. Черенько СМ, Ларін ОС, Пидасєв АВ, Товкай ОА, Січінава РМ. Віддалені результати застосування автотрансплантації тканини щитоподібної залози з метою профілактики поопераційного гіпотиреозу. *Клінічна ендокринологія та ендокринна хірургія*. 2013;3:15-8.
7. Завгородній СМ, Данилюк МБ, Рилов АІ, Кубрак МА, Стеценко ІП. Вплив об'єму оперативного втручання на розвиток післяопераційного гіпопаратиреозу при операціях на щитоподібній залозі. *Вісник проблем біології і медицини*. 2016;2(4):65-70.
8. Пашиковська НВ. Лікування гіпотиреозу згідно із сучасними клінічними настановами. *Міжнародний ендокринологічний журнал*. 2016;6:48-58. doi: 10.22141/2224-0721.6.78.2016.81860
9. Cappellani A, Zanghì A, Cardì F, Cavallaro A, Piccolo G, Palmucci S, et al. Total Thyroidectomy: the first, the best. The recurrent goiter issue. *Clin Ter [Internet]*. 2017[cited 2020 Aug 11];168(3):e194-e8. Available from: http://www.seu-roma.it/riviste/clinica_terapeutica/open_access/articoli/168-03-06-Cappellani.pdf doi: 10.7417/T.2017.2005
10. Gurleyik E, Cetin F, Dogan S, Yekenkurul E, Onsal U, Gursoy F, et al. Displacement of the Recurrent Laryngeal Nerve in Patients with Recurrent Goiter Undergoing Redo Thyroid Surgery. *J Thyroid Res [Internet]*. 2018[cited 2020 Aug 12];2018:4763712. Available from: <http://downloads.hindawi.com/journals/jtr/2018/4763712.pdf> doi: 10.1155/2018/4763712
11. Sawicka-Gutaj N, Ziolkowska P, Sowiński J, Czarnywojtek A, Milczarczyk K, Gut P, et al. Recurrent goiter: risk factors, patient quality of life, and efficacy of radioiodine therapy. *Pol Arch Intern Med*. 2019;129(1):22-7. doi: 10.20452/pamw.4383
12. Павловський ВМ, Макаєв РД, Павловський ЯІ. Повторні операції на щитоподібній залозі. *Acta Medica Leopoliensia*. 2019;25(2-3):25-30. doi: <https://doi.org/10.25040/aml2019.02>
13. Таращенко ЮМ, Болгов МЮ, Іванова ОМ, Герасименко ВБ, Бойко ЗН. Віддалені результати хірургічного лікування доброякісної вогнищевої патології щитоподібної залози. *Міжнародний ендокринологічний журнал*. 2015;3:133-9. doi: <https://doi.org/10.22141/2224-0721.3.67.2015.75285>

14. Богданова ТІ, Журнаджи ЛЮ, Дегтярьова ТЛ, Божок ЮМ, Болгов МЮ, Коваленко АС, та ін. Інтраопераційні експрес-гістологічні дослідження та сучасні зміни в патологічній діагностиці пухлин щитоподібної залози. *Ендокринологія*. 2018;23(1):34-41.

15. Megha J, Gokhale S, Hoda RS. Immunocytochemistry and Immunohistochemistry on Liquid-Based Preparations of Thyroid FNA. In: Hoda RS, Rao R, Scognamiglio T, editors. *Atlas of Thyroid Cytopathology on Liquid-Based Preparations. Correlation with Clinical, Radiological, Molecular Tests and Histopathology* [Internet]. Springer International Publishing; 2020[cited 2020 Aug 11]; p. 215-9. Available from: <https://www.springer.com/gp/book/9783030250652>

16. Freitag CE, Schoenfield L, Nabhan FA, Naturale RT, Jin M. Fine-needle aspiration cytology of a thyroid nodule: challenging morphologic considerations. *CytoJournal* [Internet]. 2019[cited 2020 Aug 11];16:5. Available from: <https://www.ncbi.nlm.nih.gov/pmc/articles/PMC6388538/> doi: 10.4103/cytojournal.cytojournal_8_18

17. Song S, Kim H, Ahn SH. Role of Immunohistochemistry in Fine Needle Aspiration and Core Needle Biopsy of Thyroid Nodules. *Clin Exp Otorhinolaryngol*. 2019;12(2):224-30. doi: 10.21053/ceo.2018.01011

18. Багрії ММ, Діброва ВА, редактори. *Методики морфологічних досліджень*. Вінниця: Нова книга; 2016. 328 с.

19. Ferreira T, Rasband W. *ImageJ/Fiji 1.46. User Guide*. New York: National Institute of Health; 2012. 187 p.

20. Hammer Ø. *PAST: Paleontological Statistics, Version 4.1. Reference manual*. Oslo: Natural History Museum University of Oslo. 2019. 221 p.

References

1. Palanisamy S, Arumugam D, Boj S. Immunohistochemical Expression of Cytokeratin-19 in Thyroid Nodules and Its Correlation With Histopathology. *Annals of Pathology and Laboratory Medicine*. 2017;4(1):A100-5. doi: 10.21276/APALM.2017.1053

2. Karaköse M, Hepsen S, Çakal E, Arslan MS, Tural E, Akın S, et al. Frequency of nodular goiter and autoimmune thyroid disease and association of these disorders with insulin resistance in polycystic ovary syndrome. *J Turk Ger Gynecol Assoc*. 2017;18(2):85-9. doi: 10.4274/jtgga.2016.0217

3. Russ G. Risk stratification of thyroid nodules on ultrasonography with the French TI-RADS: description and reflections. *Ultrasonography*. 2016; 35(1): 25-38. doi: 10.14366/usg.15027

4. Palamarchuk AV, Vlasenko MV. Діагностика вузлових утворень щитоподібної залози [Thyroid nodules diagnostics]. *Praktykuiuchyi likar*. 2018;7(4):46-52. (in Ukrainian)

5. Shidlovs'kyi VO, Shidlovs'kyi OV, Dyvak AM. Безпечність хірургічних втручань на щитоподібній залозі [Safety of thyroid surgery]. *Clinical Endocrinology and Endocrine Surgery*. 2019;3:79-80. (in Ukrainian)

6. Cherenko S, Larin O, Pidaev A, Tovkay O, Sichinava R. Viddaleni rezul'taty zastosuvannya avtotransplantatsii tkanyny schytopodibnoi zalozy z metoiu profilaktyky pooperatsiinoho hipotyreozu [Long-term follow up results of thyroid tissue autotransplantation as a means to prevent postoperative hypothyroidism]. *Clinical Endocrinology and Endocrine Surgery*. 2013;3:15-8. (in Ukrainian)

7. Zavorodniy SN, Danyluk MB, Rylov AI, Kubrak MA, Stecenko IP. Vplyv ob'iemu operatyvnoho vtruchannya na rozvytok pisliaoperatsiinoho hipoparatyreozu pry operatsiakh na schytopodibnii zalozii [Effect of extent of surgical intervention for the development of postoperative hypoparathyroidism during operations on the thyroid gland]. *Visnyk problem biolohii i medytsyny*. 2016;2(4):65-70. (in Ukrainian)

8. Pashkovska NV. Likuvannya hipotyreozu zghidno iz suchasnymy klinichnymy nastanovamy [Treatment of hypothyroidism according to modern clinical guidelines]. *Mižnarodnij endokrinologičnij žurnal*. 2016;6:48-58. doi: 10.22141/2224-0721.6.78.2016.81860 (in Ukrainian)

9. Cappellani A, Zanghì A, Cardì F, Cavallaro A, Piccolo G, Palmucci S, et al. Total Thyroidectomy: the first, the best. The recurrent goiter issue. *Clin Ter* [Internet]. 2017[cited 2020 Aug 11];168(3):e194-e8. Available from: http://www.seu-roma.it/riviste/clinica_terapeutica/open_access/articoli/168-03-06-Cappellani.pdf doi: 10.7417/T.2017.2005

10. Gurleyik E, Cetin F, Dogan S, Yekenkurul E, Onsal U, Gursoy F, et al. Displacement of the Recurrent Laryngeal Nerve in Patients with Recurrent Goiter Undergoing Redo Thyroid Surgery. *J Thyroid Res* [Internet]. 2018[cited 2020 Aug 12];2018:4763712. Available from: <http://downloads.hindawi.com/journals/jtr/2018/4763712.pdf> doi: 10.1155/2018/4763712

11. Sawicka-Gutaj N, Ziółkowska P, Sowiński J, Czarnywojtek A, Milczarczyk K, Gut P, et al. Recurrent goiter: risk factors, patient quality of life, and efficacy of radioiodine therapy. *Pol Arch Intern Med*. 2019;129(1):22-7. doi: 10.20452/pamw.4383

12. Pavlovskiy IM, Makar RD, Pavlovskiy YaI. Povtorni operatsii na schytopodibnii zalozi [Repeated (secondary) operations on thyroid gland]. *Acta Medica Leopoliensia*. 2019;25(2-3):25-30. doi: <https://doi.org/10.25040/aml2019.02> (in Ukrainian)
13. Tarashchenko YuM, Bolhov MYu, Ivanova OM, Herasymenko VB, Boiko ZN. Viddaleni rezul'taty khirurhichnoho likuvannya dobroiakisnoi vohnyschevoi patolohii schytopodibnoi zalozy [Long-term results of surgical treatment for benign focal thyroid lesions]. *Mižnarodnij endokrinologičnij žurnal*. 2015;3:133-9. doi: <https://doi.org/10.22141/2224-0721.3.67.2015.75285> (in Ukrainian)
14. Bogdanova TI, Zurnadzhy LYu, Degtyareva TL, Bozhok YuM, Bolgov MYu, Kovalenko AYe, ta in. Intraoperatsiini ekspres-histolohichni doslidzhennia ta suchasni zminy v patolohichnii diahnozytsi pukhlyn schytopodibnoi zalozy [Intraoperative frozen section examination and current changes in the pathological diagnosis of thyroid tumors]. *Endokrynolohiia*. 2018;23(1):34-41. (in Ukrainian)
15. Megha J, Gokhale S, Hoda RS. Immunocytochemistry and Immunohistochemistry on Liquid-Based Preparations of Thyroid FNA. In: Hoda RS, Rao R, Scognamiglio T, editors. *Atlas of Thyroid Cytopathology on Liquid-Based Preparations. Correlation with Clinical, Radiological, Molecular Tests and Histopathology* [Internet]. Springer International Publishing; 2020[cited 2020 Aug 11]; p. 215-9. Available from: <https://www.springer.com/gp/book/9783030250652>
16. Freitag CE, Schoenfeld L, Nabhan FA, Naturale RT, Jin M. Fine-needle aspiration cytology of a thyroid nodule: challenging morphologic considerations. *CytoJournal* [Internet]. 2019[cited 2020 Aug 11];16:5. Available from: <https://www.ncbi.nlm.nih.gov/pmc/articles/PMC6388538/> doi: 10.4103/cytojournal.cytojournal_8_18
17. Song S, Kim H, Ahn SH. Role of Immunohistochemistry in Fine Needle Aspiration and Core Needle Biopsy of Thyroid Nodules. *Clin Exp Otorhinolaryngol*. 2019;12(2):224-30. doi: 10.21053/ceo.2018.01011
18. Bahrii MM, Dibrova VA, redaktery. *Metodyky morfolohichnykh doslidzhen'* [Methods of morphological research]. Vinnytsia: Nova knyha; 2016. 328 p. (in Ukrainian)
19. Ferreira T, Rasband W. *ImageJ/Fiji 1.46. User Guide*. New York: National Institute of Health; 2012. 187 p.
20. Hammer Ø. *PAST: Paleontological Statistics, Version 4.1. Reference manual*. Oslo: Natural History Museum University of Oslo. 2019. 221 p.

CERTAIN PECULIARITIES OF PARENCHYMAL-STROMAL CORRELATIONS IN THE THYROID GLAND WITH NODULAR FORMS OF GOITER WITH ITS RECURRENT AND NON-RECURRENT COURSE

Abstract. In spite of a considerable efficacy of conservative treatment of goiter, surgery remains the main method of treatment of such patients. Though, on the one hand, total thyroidectomy inevitably results in the development of postsurgical hypothyroidism, on the other hand – in case organ-saving surgery is performed the risk of postsurgical relapse arises. Modern morphological methods are directed to detection of oncological risk of nodular formations, and recommendations concerning an adequate volume of surgery taking into account probability of relapse are practically lacking. Therefore, the objective of the study was finding criteria of a relapsing risk by means of investigation of morphological peculiarities of the parenchymal-stromal correlations in the thyroid gland with recurrent nodular and primary nodular (multinodular) goiter without signs of functional disorders. In the course of the research according to the examined correlation parameters of the parenchyma and stroma various forms of nodular goiter were found to differ from the thyroid tissue without pathological changes by a number of parameters. In particular, specific weight of the parenchyma on an average increases reliably in the tissue of nodular goiter with its various variants in comparison with the thyroid gland without pathological changes. Together with the increase of the parenchymal specific weight in nodular goiter the amount of colloid on an average decreases, and a specific dependence on the kind of goiter is observed – colloid volume decreases from goiter with slow growth to goiter with quick growth, and it is the smallest with goiter relapse. Quantitative analysis of the goiter tissue stromal component demonstrates a considerable increase of its specific volume in comparison with normal thyroid tissue. Evaluation of changes of the morphometric parameters in the thyroid follicles found that in case of nodular goiter with slow growth the percentage of follicles with colloid is close to 100%. On an average it does not differ from that of the normal thyroid tissue. At the same time, in case of nodular goiter with quick growth the percentage of follicles with colloid decreases sharply, and in case of relapse it appears to be still less than that in nodular goiter with quick growth. Besides, with nodular goiter the diameter of follicles on an average increases in comparison with the normal thyroid tissue. In a number of cases it can be estimated as macrofollicular goiter. At the same time, the diameter of follicles is smaller in nodular goiter with quick growth. It is still less in case of goiter relapse. The size of follicles becomes sharply diverse in case of nodular goiter with slow growth, but it decreases in case of

nodular goiter with quick growth and relapse.

Consequently, recurrent nodular goiter is mostly similar to that of primary nodular goiter with a quick growth, though certain differences between them exist. The peculiarities found enable to suggest that nodular goiter with a quick growth possesses more chances for relapse.

Key words: nodular goiter, relapse, parenchymal-stromal correlations.

НЕКОТОРЫЕ ОСОБЕННОСТИ ПАРЕНХИМАТОЗНО-СТРОМАЛЬНЫХ СООТНОШЕНИЙ В ЩИТОВИДНОЙ ЖЕЛЕЗЕ ПРИ УЗЛОВОМ ФОРМЕ ЗОБА С РЕЦИДИВНЫМ И БЕЗРЕЦИДИВНЫМ ЕГО ТЕЧЕНИЕМ

Резюме. Поскольку рекомендации относительно определения адекватного объема операций при узловых и смешанных формах зоба учитывая вероятность рецидивирования в литературе практически отсутствуют, целью исследования стало выяснить морфологические особенности паренхиматозно-стромальных соотношений в щитовидной железе с возможностью изобретение критериев для прогнозирования рецидива. По изученным показателям соотношения паренхимы и стромы, установлено, что различные формы узлового зоба отличаются от ткани щитовидной железы без патологических изменений и различаются между собой по ряду параметров. Рецидив узлового зоба имеет больше сходных черт с первичным узловым зобом с быстрым ростом, хотя между ними все же существует ряд различий. Указанная особенность позволяет предположить, что узловой зоб с быстрым ростом больше склонен к рецидиву.

Ключевые слова: узловой зоб, рецидив, паренхиматозно-стромальное соотношение.

Відомості про авторів:

Ткачук Ніна Петрівна, асистент кафедри хірургії № 1 Вищого державного навчального закладу України «Буковинський державний медичний університет», м. Чернівці.

ORCID: 0000-0002-5962-7081; Scopus Author ID: 57200106752

Давиденко Ігор Святославович, доктор медичних наук, професор, завідувач кафедри патологічної анатомії Вищого державного навчального закладу України «Буковинський державний медичний університет», м. Чернівці.

ORCID: 0000-0001-6712-3396; Scopus Author ID: 6602264146

Information about the authors:

Tkachuk N.P., Assistant, Department of Surgery № 1, the Higher State Educational Establishment of Ukraine "Bukovinian State Medical University"

Davydenko I.S., MD, Professor, Head, Department of Pathologic Anatomy, the Higher State Educational Establishment of Ukraine «Bukovinian State Medical University», Chernivtsi.

Надійшла 19.02.2020 р.

Рецензент – проф. Власов В.В. (Хмельницький)