

МІНІСТЕРСТВО ОХОРОНИ ЗДОРОВ'Я УКРАЇНИ
«БУКОВИНСЬКИЙ ДЕРЖАВНИЙ МЕДИЧНИЙ УНІВЕРСИТЕТ»
"BUKOVINIAN STATE MEDICAL UNIVERSITY"

Індексований у міжнародних наукометричних базах:

Academy (Google Scholar)
Ukrainian Research&Academy Network
(URAN)
Academic Resource Index Research Bib

Index Copernicus International
Scientific Indexing Services
Включений до Ulrichsweb™ Global Serials
Directory

KLINICHNA TA
EKSPERIMENTAL'NA
PATOLOGIYA

CLINICAL & EXPERIMENTAL
PATHOLOGY

На всі статті, опубліковані в журналі «Клінічна та експериментальна патологія»,
встановлюються цифрові ідентифікатори DOI

T. XIX, № 4 (74), 2020

**Щоквартальний український
науково-медичний журнал.
Заснований у квітні 2002 року**

**Свідоцтво про державну реєстрацію
Серія КВ №6032 від 05.04.2002 р.**

Засновник і видавець: Буковинський державний медичний університет, м. Чернівці

Головний редактор
С.С. Ткачук

Відповідальний секретар:
О.С. Хухліна

Секретар
Г.М. Лапа

Наукові редактори випуску:
д. мед. н., проф. Ю.Г. Масікевич
д. мед. н., проф. І.Ю. Полянський
д. мед. н., проф. О.В. Цигикало

Редакційна колегія:
Булик Р.Є.
Власик Л.І.
Дейнека С.Є.
Денисенко О.І.
Іващук О.І.
Ілащук Т.О.
Колоскова О.К.
Коновчук В.М.
Масікевич Ю.Г.
Пашковський В.М.
Полянський І.Ю.
Сорокман Т.В.
Федів О.І.
Цигикало О.В.

Адреса редакції: 58002, Чернівці, пл. Театральна, 2, видавничий відділ БДМУ
Тел./факс: (0372) 553754. E-mail: tkachuk.svitlana14@bsmu.edu.ua; lapagalina46@gmail.com

Офіційний web-сайт журналу: <http://cep.bsmu.edu.ua>

Електронні копії опублікованих статей передаються до **Національної бібліотеки
ім. В.І. Вернадського** для вільного доступу в режимі on-line

Реферати статей публікуються в "Українському реферативному журналі", серія "Медицина"

Редакційна рада:

проф. А.В. Абрамов (Запоріжжя, Україна); проф. Е.М. Алієва (Баку, Азербайджан); проф. В.В. Братусь (Київ, Україна); проф. І.М. Катеренюк (Кишинів, Республіка Молдова); проф. Ю.М. Колесник (Запоріжжя, Україна); акад. АН ВШ України, проф. С.С. Костишин (Чернівці, Україна); чл.-кор. АМН України, проф. В.А. Міхньов (Київ, Україна); чл.-кор. НАМН України, проф. М.Г. Проданчук (Київ, Україна); акад. АМН, чл.-кор. НАН України, проф. О.Г. Резніков (Київ, Україна); чл.-кор. НАН України, проф. В.Ф. Сагач (Київ, Україна); чл.-кор. НАН України, проф. Р.С. Стойка (Львів, Україна); акад. НАМН, чл.-кор. НАН України, проф. М.Д. Тронько (Київ, Україна); проф. М.Р. Хара (Тернопіль, Україна); проф. В.В. Чоп'як (Львів, Україна); проф. В.О. Шидловський (Тернопіль, Україна); проф. В.О. Шумаков (Київ, Україна).

Наказом Міністерства освіти і науки України від 11.07.2019 р., № 975
журнал "Клінічна та експериментальна патологія" включено до переліку
наукових фахових видань України, категорія Б

*Рекомендовано до друку та поширення через Інтернет рішенням Вченої ради
Буковинського державного медичного університету (протокол № 4 від 24.11.2020 р.)*

Матеріали друкуються українською,
російською та англійською мовами

Комп'ютерний набір і верстка –
В.Г. Майданюка

Рукописи рецензуються. Редколегія залишає
за собою право редагування

Наукове редагування – редакції

Передрук можливий за письмової згоди
редколегії

Редагування англійського тексту –
Г.М. Лапи

Коректор – І.В. Зінченко

Група технічно-інформаційного
забезпечення:
І.Б. Горбатюк
Л.І. Сидорчук
В.Д. Сорохан

ISSN 1727-4338

DOI 10.24061/1727-4338. XIX.4.74.2020

© "Клінічна та експериментальна
патологія" (Клін. та експерим. патол.),
2020

© "Клиническая и экспериментальная
патология" (Клин. и эксперим. патол.),
2020

© **Clinical and experimental pathology**
(**Clin. and experim. pathol.**), 2020
Founded in 2002
Publishing four issues a year

ІМУНОГІСТОХІМІЧНА ОЦІНКА ЕКСПРЕСІЇ ФАКТОРА VON WILLEBRAND В ЕНДОТЕЛІЇ СУДИН МІОМЕТРІЮ В ПРОЕКЦІЇ МАТКОВО-ПЛАЦЕНТАРНОЇ ДІЛЯНКИ ПРИ ЗАЛІЗОДЕФІЦІТНІЙ АНЕМІЇ ВАГІТНИХ

О.А. Тюленева, І.С. Давиденко, А.В. Гоян, С.М. Ясніковська

Буковинський державний медичний університет, м. Чернівці, Україна

Залізодефіцитна анемія вагітних (ЗДАВ) є однією з найактуальніших проблем сучасного акушерства, її частота у різних регіонах коливається в широкому діапазоні: 28 – 85%. У вагітних із залізодефіцитною анемією внаслідок недостатності цитотрофобластичної інвазії розвивається гестаційна незрілість матково-плацентарної ділянки. Відомо, що неповноцінна гестаційна перебудова матково-плацентарних артерій, особливо їх міометріальних сегментів, є морфологічною основою для порушення перфузії інтервільозного простору. Імуногістохімічна методика на фактор von Willebrand в матково-плацентарній ділянці дозволяє оцінити ендотеліальну дисфункцію, процеси раннього та пізнього тромбоутворення, ангиогенезу, васкулогенезу та особливості гестаційної перебудови спіральних артерій плацентарного ложа матки.

Мета роботи – визначити особливості імуноекспресії фактору von Willebrand в ендотелії судин міометрію в проекції матково-плацентарної ділянки при залізодефіцитній анемії вагітних у термін 37 – 40 тижнів гестації.

Матеріали та методи. Морфологічно досліджено 58 біоптатів матково-плацентарної ділянки і міометрію, отриманих під час операції кесарського розтину, за умов фізіологічної вагітності та гестації на фоні ЗДАВ I – II ступеня без клінічних ознак недостатності посліду. На гістологічних зрізах виконували: 1) імуногістохімічну методику на фактор von Willebrand; 2) гістохімічну методику на фібрин та колагенові волокна за Н.З. Слінченко; 3) забарвлення гематоксиліном і еозином.

Результати. У спостереженнях біопсії міометрію у проекції матково-плацентарної ділянки при перебігу вагітності на фоні ЗДАВ відмічено суттєве зростання інтенсивності забарвлення на фактор von Willebrand ендотеліоцитів судин усіх типів: в артеріях при ЗДАВ I ступеня оптична густина забарвлення становила $0,451 \pm 0,0024$, на фоні ЗДАВ II ступеня – $0,458 \pm 0,0022$ в.од.опт.густ.; у венозних судинах при ЗДАВ I ступеня оптична густина забарвлення становила $0,393 \pm 0,0026$, у венах випадків зі ЗДАВ II ступеня – $0,405 \pm 0,0022$ в.од.опт.густ.; в судинах мікроциркуляторного русла при ЗДАВ I ступеня імуноекспресія VWF відповідала $0,394 \pm 0,0022$ в.од.опт.густ., на фоні ЗДАВ II ступеня – $0,398 \pm 0,0025$ в.од.опт.густ.

Висновки. При вагітності на фоні залізодефіцитної анемії матково-плацентарна ділянка та міометрій у її проекції морфологічно мають ознаки гестаційної незрілості. Виявлені в різних типах судин міометрію зростання імуноекспресії фактора von Willebrand в ендотеліальних клітинах, прояви посиленої десквамації ендотеліоцитів та тромбоутворення на різних стадіях, залежно від ступеня дисциркуляторних явищ, слід розцінювати як передумови до гіперперфузії матково-плацентарної ділянки та розвитку порушень венозного відтоку від плацентарного ложа матки.

Ключові слова:

матково-плацентарна ділянка, міометрій, гестаційна незрілість, фактор von Willebrand, залізодефіцитна анемія вагітних.

Клінічна та експериментальна патологія 2020. Т.19, №4 (74). С.81-88.

DOI:10.24061/1727-4338. XIX.4.74.2020.12

E-mail: tuleneva@bsmu.edu.ua

ИМУНОГИСТОХИМИЧЕСКАЯ ОЦЕНКА ЭКСПРЕССИИ ФАКТОРА VON WILLEBRAND В ЭНДОТЕЛИИ СОСУДОВ МИОМЕТРИЯ В ПРОЕКЦИИ МАТОЧНО-ПЛАЦЕНТАРНОЙ ОБЛАСТИ ПРИ ЖЕЛЕЗОДЕФИЦИТНОЙ АНЕМИИ БЕРЕМЕННЫХ

Е.А. Тюленева, И.С. Давыденко, А.В. Гоян, С.М. Ясниковская

Железодефицитная анемия беременных (ЖДАБ) является одной из самых актуальных проблем современного акушерства, ее частота в различных регионах колеблется в широком диапазоне: 28 – 85%. У беременных с железодефицитной анемией вследствие недостаточности цитотрофобластической инвазии развивается гестационная незрелость маточно-плацентарной области. Известно, что неполноценная гестационная перестройка маточно-плацентарных артерий,

Ключевые слова:

маточно-плацентарная область, миометрий, гестационная незрелость, фактор von Willebrand, железодефицитная анемия беременных.

Клиническая и экспериментальная патология 2020. Т.19, №4 (74). С.81-88.

особенно их миометриальных сегментов, является морфологической основой для нарушения перфузии интервиллезного пространства. Иммуногистохимическая методика на фактор von Willebrand в маточно-плацентарной области позволяет оценить эндотелиальную дисфункцию, процессы раннего и позднего тромбообразования, ангиогенеза, васкулогенеза, особенности гестационной перестройки спиральных артерий маточно-плацентарной области.

Цель работы – определить особенности иммуноэкспрессии фактора von Willebrand в эндотелии сосудов миометрия в проекции маточно-плацентарной области при железодефицитной анемии беременных в срок 37 – 40 недель гестации.

Материалы и методы. Морфологически исследовано 58 биоптатов маточно-плацентарной области и миометрия, полученных во время операции кесарева сечения, при физиологической беременности и гестации на фоне ЖДАБ I–II степени без клинических признаков недостаточности последа. На гистологических срезах выполняли: 1) иммуногистохимическую методику на фактор von Willebrand; 2) гистохимическую методику на фибрин и коллагеновые волокна по Н.З.Слинченко; 3) окраску гематоксилином и эозином.

Результаты. В наблюдениях биопсий миометрия в проекции маточно-плацентарной области при течении беременности на фоне ЖДАБ отмечено значительное увеличение интенсивности окраски на фактор von Willebrand эндотелиоцитов сосудов всех типов: в артериях при ЖДАБ I степени оптическая плотность окраски составляла $0,451 \pm 0,0024$, на фоне ЖДАБ II степени – $0,458 \pm 0,0022$ о.ед.опт.плот.; в венозных сосудах при ЖДАБ I степени оптическая плотность окраски составляла $0,393 \pm 0,0026$, в венах случаев со ЖДАБ II степени – $0,405 \pm 0,0022$ о.ед.опт.плот.; в сосудах микроциркуляторного русла при ЖДАБ I степени иммуноэкспрессия VWF составила $0,394 \pm 0,0022$ о.ед.опт.плот., на фоне ЖДАБ II степени – $0,398 \pm 0,0025$ о.ед.опт.плот.

Выводы. При беременности на фоне железодефицитной анемии маточно-плацентарная область и миометрий в ее проекции морфологически имеют признаки гестационной незрелости. Обнаруженное в различных типах сосудов миометрия повышение иммуноэкспрессии фактора von Willebrand в эндотелиальных клетках, проявления усиленной десквамации эндотелиоцитов и тромбообразования на разных стадиях, в зависимости от степени дисциркуляторных явлений, следует расценивать как предпосылки к гипоперфузии маточно-плацентарной области и развитию нарушений венозного оттока от плацентарного ложа матки.

Key words:

utero-placental bed, myometrium, gestational immaturity, von Willebrand factor, iron deficiency anemia in pregnancy.

Clinical and experimental pathology 2020. Vol.19, №4 (74). P. 81-88.

IMMUNOHISTOCHEMICAL EVALUATION OF VON WILLEBRAND FACTOR IN ENDOTELIUM OF MYOMETRIAL VESSELS IN THE PROJECTION OF UTERO-PLACENTAL BED DURING THE IRON DEFICIENCY ANEMIA IN PREGNANCY

O.A. Tiulienieva, I. S. Davydenko, A.V. Hoian, S.M. Yasnikovska

Iron deficiency anemia in pregnancy (IDAP) is one of the most pressing problems of modern obstetrics, its frequency in different regions varies in a wide range of 28 – 85%. Pregnant women with iron deficiency anemia undergo gestational immaturity in utero-placental bed due to insufficiency of cytotrophoblastic invasion. It is known that defective gestational rearrangement of the utero-placental arteries, especially their myometrial segments, is the morphological basis for increasing pressure in the intervillous space. Immunohistochemical technique for von Willebrand factor in utero-placental bed and myometrium allows to assess the processes of angiogenesis and vasculogenesis, endothelial dysfunction, early and late thrombosis, features of the gestational reorganization of spiral arteries in utero-placental bed.

Purpose of the work: to determine the features of von Willebrand factor immunoeexpression in the endothelium of myometrial vessels in the projection of the utero-placental bed in iron deficiency anemia in pregnancy at 37 – 40 weeks of gestation.

Material and methods. 58 biopsies of utero-placental bed and myometrium were morphologically studied after being obtained during caesarean section, observations of physiological pregnancy and gestation in conditions of the I - II degree IDAP without clinical signs of placental insufficiency. On histological sections were performed: 1) immunohistochemical method for von Willebrand factor; 2) histochemical method for fibrin and collagen fibers by NZ Slinchenko; 3) staining with hematoxylin and eosin.

Results. Observations of myometrial biopsies in the projection of utero-placental bed during pregnancy against a background of IDAP showed a significant increase in the intensity of staining of endotheliocytes of all vessel types: in arteries of women with

IDAP of the I degree optical density of staining was 0.451 ± 0.0024 ODU, in conditions of the II degree IDAP – 0.458 ± 0.0022 ODU; in venous vessels in IDAP of the I degree optical density was 0.393 ± 0.0026 ODU, in veins of women with IDAP of the II degree – 0.405 ± 0.0022 ODU; in vessels of microcirculation in IDAP of the I degree immunoeexpression of von Willebrand factor was 0.394 ± 0.0022 ODU, and during IDAP of the II degree – 0.398 ± 0.0025 ODU.

Conclusions. During pregnancy against a background of iron deficiency anemia, the utero-placental bed and myometrium have morphological signs of gestational immaturity. The growth of von Willebrand factor immunoeexpression in endothelial cells, the manifestation of enhanced endothelial cell desquamation and thrombosis at different stages, detected in different types of myometrial vessels, should be regarded as prerequisites for hypoperfusion of utero-placental bed and the development of the disorders of venous outflow from the placental bed in the uterus.

Вступ

Матка під час вагітності зазнає структурних змін, які сприяють виношуванню та правильному розвитку плода, а також нормальному перебігу пологів. У місці прикріплення плідного яйця до матки формується матково-плацентарна ділянка (МПД), гестаційно змінюються спіральні артерії МПД та міометрію [4, 5]. При фізіологічному перебігу вагітності адекватно гестаційно трансформовані матково-плацентарні артерії, сам інтервільозний простір та вени, які його дрениують, мають вкрай низьку судинну резистентність. Після завершення гестаційної трансформації міометріальних сегментів матково-плацентарних артерій цей контур кровообігу позбавляється структурних елементів власної системи регуляції кровотоку: матково-плацентарні артерії у складі своїх стінок не мають м'язового або еластичного компонентів, позбавлені можливості реагувати на гуморальні стимули [4, 5, 6].

Відомо, що неповноцінна гестаційна перебудова матково-плацентарних артерій, особливо їх міометріальних сегментів, є морфологічною основою для дисциркуляторних явищ в інтервільозному просторі. Ця ситуація може виникати при збереженні у стінці міометріального сегмента матково-плацентарної артерії м'язової та еластичної тканини і вузького діаметру її просвіту, тобто відсутність резисторних властивостей у її міометріальному сегменті може спричинити гіпо- або гіперперфузію інтервільозного простору і, як наслідок, ушкодження ворсин плаценти [2, 6].

Залізодефіцитна анемія вагітних (ЗДАВ) є однією з найактуальніших проблем сучасного акушерства, її частота у різних регіонах коливається в доволі широкому діапазоні – 28-85%. У попередніх дослідженнях нами встановлено, що у вагітних із залізодефіцитною анемією внаслідок недостатності цитотрофобластичної інвазії розвивається гестаційна незрілість матково-плацентарної ділянки та створюються передумови до венозного застою у плацентарному ложі матки [2, 3].

Відповідно до проведених власних досліджень нами також встановлено, що імуногістохімічна методика на фактор von Willebrand (VWF) у матково-плацентарній ділянці дає змогу оцінити процеси ангиогенезу (новоутворення судин), васкулогенезу (перебудови існуючих судин), ендотеліальну дисфункцію диференційовано у різних типах

кровоносних судин, процеси раннього та пізнього тромбоутворення, процеси гестаційної перебудови спіральних артерій, утворення фібриноїду матково-плацентарної ділянки [1, 8].

Мета роботи

Визначити особливості імуноекспресії фактора von Willebrand в ендотелії судин міометрію у проєкції матково-плацентарної ділянки при залізодефіцитній анемії вагітних у термін 37 – 40 тижнів гестації.

Матеріали та методи

Морфологічні дослідження проводилися упродовж 2014-2020 років на кафедрі патологічної анатомії Буковинського державного медичного університету (м. Чернівці, Україна). Біопсійний матеріал МПД та міометрію отримували під час операції кесарського розтину оригінальним методом згідно з патентом [7]. ЗДАВ є хронічною патологією, тому у дослідження залучали випадки повного клінічного розвитку хвороби, коли залізодефіцит реєструвався за вмістом сироваткового заліза у крові вагітної ще за два-чотири тижні до розвитку характерних гематологічних змін. Для визначення ступенів тяжкості ЗДАВ за матеріалами медичної документації критерієм була концентрація гемоглобіну в крові вагітної: I ступінь ЗДАВ відповідав зниженню концентрації гемоглобіну до 100-91 г/л, II ступінь – 90-71 г/л, III ступінь – нижче 71 г/л. У всіх спостереженнях анемія була гіпохромною.

Досліджено 58 біопатів МПД і міометрію, у т.ч. 20 спостережень фізіологічної вагітності та 38 випадків гестації на фоні ЗДАВ I – II ступеня без клінічних ознак недостатності посліду. Термін пологів – 37-40 тижнів.

Матеріал фіксували в 10% забуференому нейтральному розчині формаліну протягом 24 годин, зневоднювали у висхідній батареї спиртів та заливали у парафін. На серійних гістологічних зрізах товщиною 5 мкм виконували: 1) імуногістохімічну методику на фактор von Willebrand з термічним викриттям антигена (DAKO); 2) гістохімічну методику на фібрин та колагенові волокна (диференційоване визначення) за Н.З.Слінченко; 3) забарвлення гематоксиліном і еозином.

Отримували цифрові копії зображення за допомогою мікроскопа Delta Optical Evolution

100 (планахроматичні об'єктиви) та цифрової камери Olympus SP-550UZ. Цифрові зображення аналізували у спеціалізованій для гістологічних досліджень комп'ютерній програмі ImageJ (1.48v, вільна ліцензія, W.Rasband, National Institute of Health, USA, 2015) [9], оцінювали оптичну густину забарвлення (у діапазоні від «0» до «1») на підставі логарифмічних перетворень величини яскравості (у градаціях від «0» до «255»). Для оптичної густини обраховували середню арифметичну та її похибку (комп'ютерна програма PAST 3.06, вільна ліцензія,

О. Hammer, 2015) [10].

Результати та їх обговорення

У спостереженнях біопсій міометрію у проекції матково-плацентарної ділянки при ЗДАВ I – II ступенів порівняно з фізіологічним перебігом вагітності міометріальні сегменти матково-плацентарних артерій мали збереженими м'язовий та еластичний компоненти у стінках, звужені просвіти та ознаки гіперперфузії, що проілюстровано на рисунку 1.

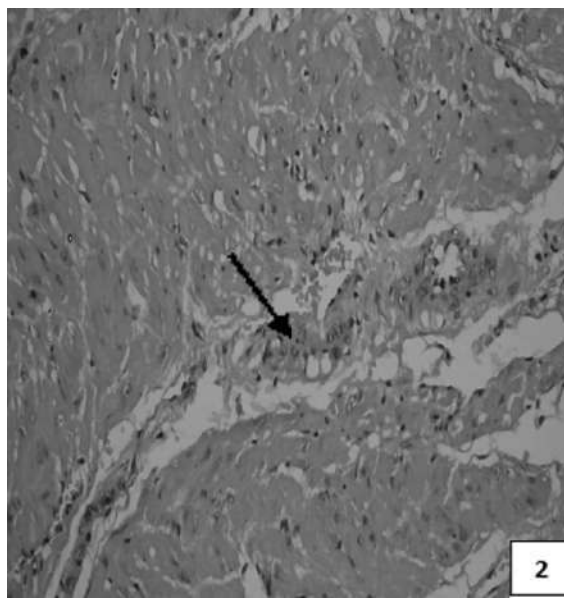
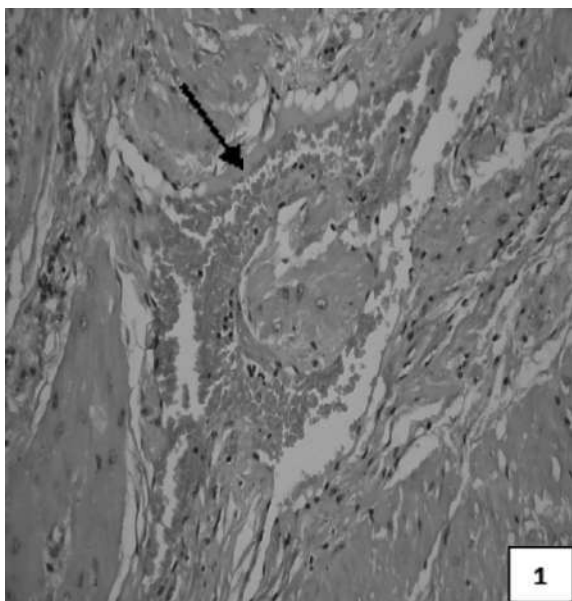


Рис. 1. Біоптат міометрію у проекції матково-плацентарної ділянки у 39–40 тижнів гестації:

1 – спостереження фізіологічної вагітності – артерія з адекватною гестаційною перебудовою стінки, розширеним просвітом; 2 – спостереження вагітності на фоні ЗДАВ – артерія з неповною гестаційною трансформацією, вузьким просвітом. Гематоксилін і еозин. Об.10^x, Ок.10^x.

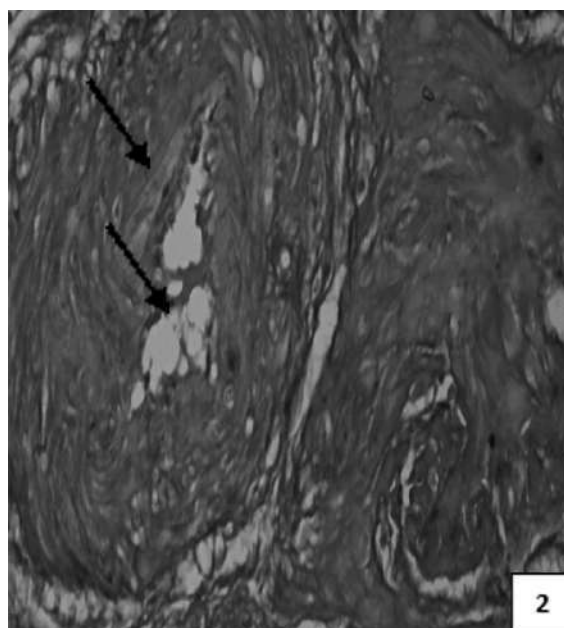
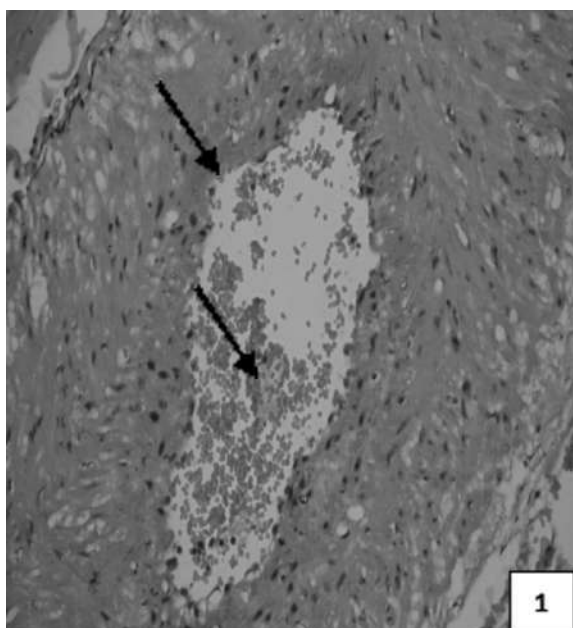


Рис. 2. Біоптати міометрію у проекції матково-плацентарної ділянки у 39–40 тижнів вагітності, спостереження гестації на фоні ЗДАВ: артерія з неповною гестаційною перебудовою стінки, тромбами в просвіті. 1 – гематоксилін і еозин, 2 – забарвлення хромотропом-водним блакитним за Н.З.Слінченко. Об.10^x, Ок.10^x.

В артеріях міометрію у проекції матково-плацентарної ділянки спостережень на фоні ЗДАВ регулярно виявлялися безформні структури, які закривали повністю або частково просвіти судин. Такі структури мали різну інтенсивність забарвлення, а в серійних гістологічних зрізах, зафарбованих за гістохімічною методикою Н.З.Слінченко, як зображено на рисунку 2, вказані об'єкти мали нитчастий характер і містили фібрин, тобто були тромбами.

З метою оцінки процесів раннього і пізнього тромбоутворення, ендотеліальної дисфункції диференційовано у різних типах кровоносних судин, гестаційної перебудови артерій, ангиогенезу та васкулогенезу нами застосована

імуногістохімічна методика на фактор von Willebrand на матеріалі біопсії міометрію у проекції МПД при фізіологічному перебігу вагітності та гестації на фоні залізодефіцитної анемії.

Найбільш регулярне й виражене позитивне забарвлення на фактор von Willebrand спостерігали в ендотеліоцитах сформованих кровоносних судин. Інтенсивність забарвлення була різною як серед клітин однієї окремо взятої кровоносної судини, так і поміж різних типів кровоносних судин. Показники оптичної густини імуногістохімічного забарвлення експресії фактора von Willebrand в ендотелії судин міометрію у проекції матково-плацентарної ділянки представлені у таблиці.

Таблиця

Оптична густина імуногістохімічного забарвлення експресії фактора von Willebrand в ендотелії судин міометрію у проекції матково-плацентарної ділянки

Оптична густина забарвлення (в.о.опт.густина)	Фізіологічна вагітність (n=20)	Вагітність на фоні ЗДАВ (n=38)	
		I ст (n=20)	II ст (n=18)
Артерії	0,414±0,0023	0,451±0,0024	0,458±0,0022
Венозні судини	0,391±0,0021	0,393±0,0026	0,405±0,0022
Судини мікроциркуляторного русла	0,389±0,0022	0,394±0,0022	0,398±0,0025

У спостереженнях біопсії міометрію у проекції МПД при фізіологічному перебігу вагітності більш інтенсивно забарвлювалися ендотеліоцити судин артеріального типу (0,414±0,0023 в.од.опт.густ.). Менш інтенсивно забарвлювалися ендотеліальні клітини судин венозного типу (0,391±0,0021 в.од.опт.

густ.) та мікроциркуляторного русла (0,389±0,0022 в.од.опт.густ.).

Особливості імуногістохімічного фарбування ендотеліоцитів артерій та вен проілюстровані на рис. 3.

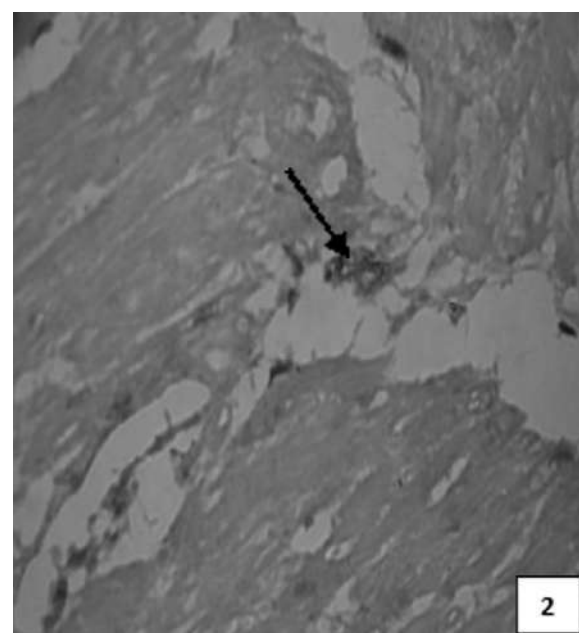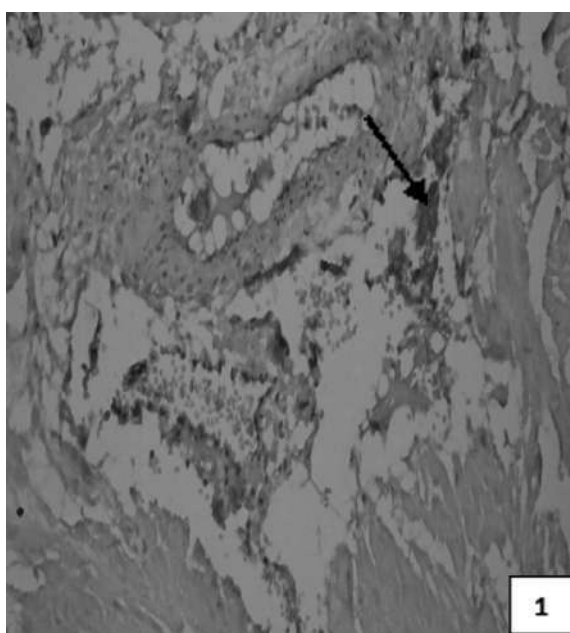


Рис. 3. Міометрій у проекції матково-плацентарної ділянки спостереження фізіологічної вагітності у 39 – 40 тижнів гестації: 1 – артерія, 2 – венозна судина. Імуногістохімічна методика з первинними антитілами проти фактора von Willebrand з використанням діамінобензидину і дозбарвленням ядер гематоксилином Майєра. Об.40 \times , Ок.10 \times .

Вказаний розподіл інтенсивності забарвлення ендотеліоцитів на фактор von Willebrand є перспективним стосовно вивчення ендотеліальної дисфункції диференційовано серед судин різних типів міометрію у проекції МПД.

У спостереженнях біопсії міометрію у проекції матково-плацентарної ділянки перебігу вагітності на фоні ЗДАВ відзначено суттєве зростання інтенсивності забарвлення ендотеліоцитів судин усіх типів: в артеріях при ЗДАВ I ступеня оптична густина забарвлення становила $0,451 \pm 0,0024$, на

фоні ЗДАВ II ступеня – $0,458 \pm 0,0022$ в.од.опт.густ.; у венозних судинах при ЗДАВ I ступеня оптична густина забарвлення становила $0,393 \pm 0,0026$, у венах випадків зі ЗДАВ II ступеня – $0,405 \pm 0,0022$ в.од.опт.густ.; в судинах мікроциркуляторного русла при ЗДАВ I ступеня імуноекспресія VWF відповідала $0,394 \pm 0,0022$ в.од.опт.густ., на фоні ЗДАВ II ступеня – $0,398 \pm 0,0025$ в.од.опт.густ.

Описані особливості імуногістохімічного фарбування на VWF проілюстровано за допомогою рисунків 4 і 5.

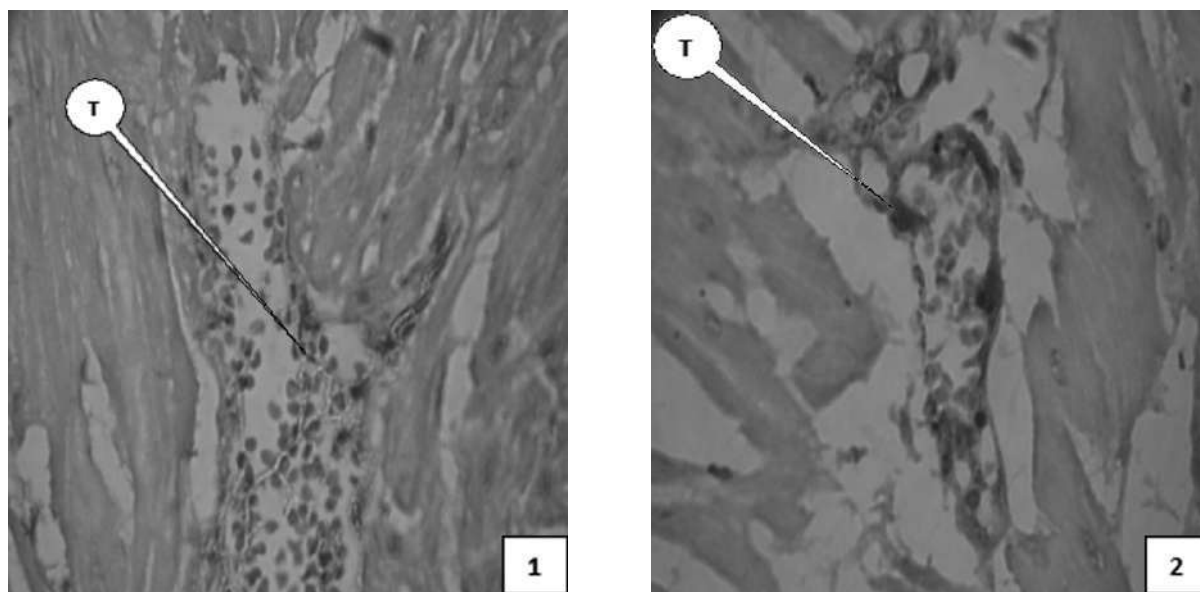


Рис. 4. Міометрій у проекції матково-плацентарної ділянки у 39 – 40 тижнів гестації на фоні ЗДАВ, венозна судина, Т – тромб: 1 – спостереження зі ЗДАВ I ступеня, 2 – спостереження зі ЗДАВ II ступеня. Імуногістохімічна методика з первинними антитілами проти фактора von Willebrand з використанням діамінобензидину і дозбарвленням ядер гематоксилином Майєра. Об.40^х, Ок.10^х.

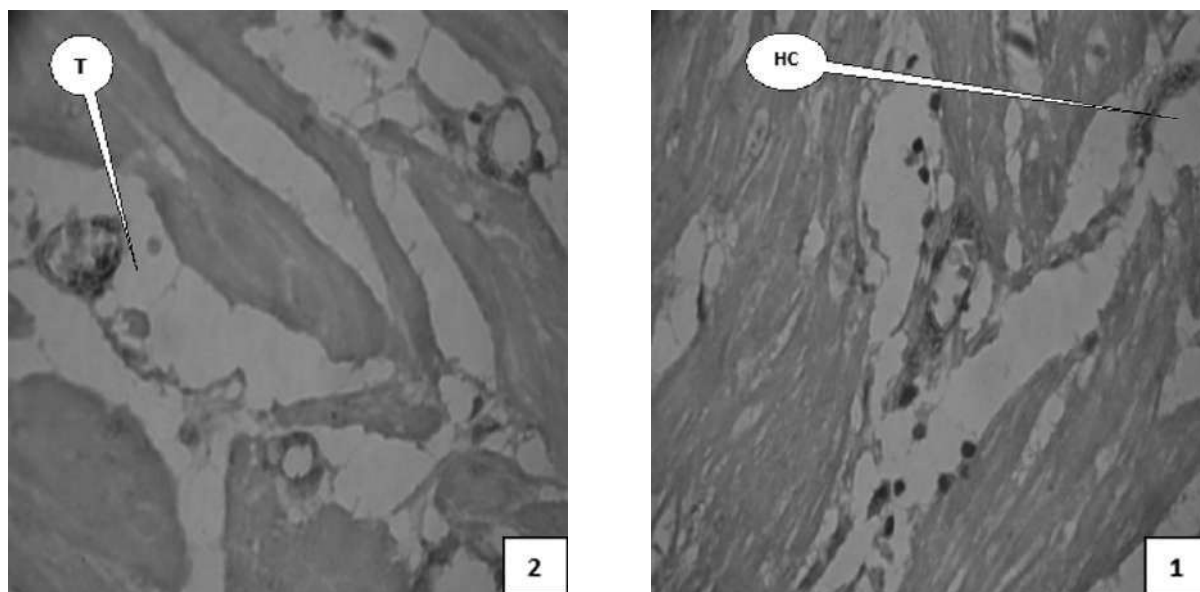


Рис. 5. Міометрій у проекції матково-плацентарної ділянки у 39 – 40 тижнів гестації на фоні ЗДАВ, мікроциркуляторне русло: 1 – спостереження зі ЗДАВ I ступеня, НС – новоутворені судини; 2 – спостереження зі ЗДАВ II ступеня, Т – тромб. Імуногістохімічна методика з первинними антитілами проти фактора von Willebrand з використанням діамінобензидину і дозбарвленням ядер гематоксилином Майєра. Об.40^х, Ок.10^х.

У стромі міометрію в гістологічних зрізах подекуди траплялися невеликі острівці з 5-10 клітин переважно округлої форми, які інтенсивно фарбувалися за методикою на фактор von Willebrand (оптична густина забарвлення – 0,423±0,0018). На підставі специфічності VWF щодо ендотеліальних клітин та зважаючи на локалізацію, ми дійшли висновку, що виявлені об'єкти є фокусами новоутворення кровоносних судин і відображають процеси ангиогенезу.

У біоптатах біометрію при вагітності на фоні ЗДАВ, залежно від ступеня наростання морфологічних ознак дисциркуляторних явищ, інтенсивно профарбовувалися групи еритроцитів у просвітах вен та судин мікроциркуляторного русла як прояв адгезії молекул фактора von Willebrand на їх мембранах, що, можливо, слід розцінити, як ранні фази процесів утворення внутрішньосудинного згортка крові в судинах із повільним кровотоком. Окрім цього, у просвітах судин виявлялися десквамовані ендотеліоцити, що є додатковим показником ендотеліальної дисфункції, і зокрема, вказує на грубе ушкодження інтими кровоносних судин.

Висновок

При вагітності на фоні залізодефіцитної анемії матково-плацентарна ділянка та міометрій у її проекції морфологічно мають ознаки гестаційної незрілості. Виявлені в різних типах судин міометрію зростання імуноекспресії фактора von Willebrand в ендотеліальних клітинах, прояви посиленої десквамації ендотеліоцитів та тромбоутворення на різних стадіях, залежно від ступеня дисциркуляторних явищ, слід розцінювати, як передумови до гіпоперфузії матково-плацентарної ділянки та розвитку порушень венозного відтоку від плацентарного ложа матки.

Перспектива подальших досліджень

Пов'язана із застосуванням імуногістохімічної методики на фактор von Willebrand в міометрії у проекції матково-плацентарної ділянки при хронічній плацентарній недостатності залежно від ступеня залізодефіцитної анемії вагітних.

Список літератури

1. Давиденко ІС. Фактор von Willebrand в ендотеліоцитах різних типів хоріальних ворсинок плаценти (імуногістохімічне дослідження). В: Бойчук ТМ, редактор. Матеріали 96-ї підсумкової наук. конф. професорсько-викладацького складу Буковинського державного медичного університету; 2015 Лют 16, 18, 23; Чернівці. Чернівці: Медуніверситет; 2015, с. 10.
2. Cuffe JSM, Holland O, Salomon C, Rice GE, Perkins AV. Review: Placental derived biomarkers of pregnancy disorders. *Placenta*. 2017;54:104–10. doi: 10.1016/j.placenta.2017.01.119
3. Siddheshware R, Patil SS, Sambarey PW. Clinical correlation with pathology of placenta in medical disorders of pregnancy and its comparison in normal pregnancy. *International Journal of Reproduction, Contraception, Obstetrics and Gynecology*. 2017;6(1):127-32. doi: 10.18203/2320-1770.ijrcog20164645

4. Burton GJ, Fowden AL. The placenta: a multifaceted, transient organ. *Philos Trans R Soc Lond B Biol Sci* [Internet]. 2015[cited 2021 Jan 18];370(1663):20140066. Available from: <https://www.ncbi.nlm.nih.gov/pmc/articles/PMC4305167/pdf/rstb20140066.pdf> doi: 10.1098/rstb.2014.0066
5. Benirschke K, Burton GJ, Baergen RN. *Pathology of the Human Placenta*. 6th ed. New York: Springer-Verlag Berlin Heidelberg; 2012. 974 p. doi: 10.1007/978-3-642-23941-0
6. Pijnenborg R, Brosens I, Romero R, editors. *Placental Bed Disorders: Basic Science and its Translation to Obstetrics*. Cambridge: Cambridge University Press; 2010. 320 p. doi: 10.1017/CBO9780511750847
7. Тюленєва ОА, винахідник; Буковинська державна медична академія, патентовласник. Спосіб діагностики матково-плацентарної форми недостатності плаценти екстрахоріального типу. Патент України № 60921. 2003 Жов 15.
8. Haberichter SL. Von Willebrand factor propeptide: biology and clinical utility. *Blood*. 2015;126(15):1753-61. doi: 10.1182/blood-2015-04-512731
9. Ferreira T, Rasband W. *Image J User Guide*. IJ 1.46r. New York: National Institute of Health; 2012. 187 p.
10. Hammer Ø. *PAST: Paleontological Statistics. Version 3.19. Reference Manual*. Oslo: Natural History Museum University of Oslo; 2018. 259 p.

References

1. Davydenko IS. Faktor von Willebrand v endoteliotsytakh riznykh typiv khorial'nykh vorsynok platsenty (imunohistokhimichne doslidzhennia) [Von Willebrand factor in endothelial cells of different types of placental chorionic villi (immunohistochemical study)]. V: Boichuk TM, redaktor. Materialy 96-i pidsumkovoї nauk. konf. profesors'ko-vykladats'koho skladu Bukovyns'koho derzhavnoho medychnoho universytetu; 2015 Liut 16, 18, 23; Chernivtsi. Chernivtsi: Meduniversytet; 2015, p. 10. (in Ukrainian)
2. Cuffe JSM, Holland O, Salomon C, Rice GE, Perkins AV. Review: Placental derived biomarkers of pregnancy disorders. *Placenta*. 2017;54:104–10. doi: 10.1016/j.placenta.2017.01.119
3. Siddheshware R, Patil SS, Sambarey PW. Clinical correlation with pathology of placenta in medical disorders of pregnancy and its comparison in normal pregnancy. *International Journal of Reproduction, Contraception, Obstetrics and Gynecology*. 2017;6(1):127-32. doi: 10.18203/2320-1770.ijrcog20164645
4. Burton GJ, Fowden AL. The placenta: a multifaceted, transient organ. *Philos Trans R Soc Lond B Biol Sci* [Internet]. 2015[cited 2021 Jan 18];370(1663):20140066. Available from: <https://www.ncbi.nlm.nih.gov/pmc/articles/PMC4305167/pdf/rstb20140066.pdf> doi: 10.1098/rstb.2014.0066
5. Benirschke K, Burton GJ, Baergen RN. *Pathology of the Human Placenta*. 6th ed. New York: Springer-Verlag Berlin Heidelberg; 2012. 974 p. doi: 10.1007/978-3-642-23941-0
6. Pijnenborg R, Brosens I, Romero R, editors. *Placental Bed Disorders: Basic Science and its Translation to Obstetrics*. Cambridge: Cambridge University Press; 2010. 320 p. doi: 10.1017/CBO9780511750847
7. Tyuleniєva OA, vynakhidnyk; Bukovyns'ka derzhavna medychna akademiia, patentovlasnyk. Sposib diahnostryky matkovo-platsentarnoi formy nedostatnosti platsenty ekstrahorial'noho typu [Method for diagnosing uteroplacental form of placental insufficiency of extrachorionic type]. Patent Ukrainy № 60921. 2003 Zhov 15. (in Ukrainian)
8. Haberichter SL. Von Willebrand factor propeptide: biology and

clinical utility. *Blood*. 2015;126(15):1753-61. doi: 10.1182/blood-2015-04-512731

National Institute of Health; 2012. 187 p.

9. Ferreira T, Rasband W. *Image J User Guide*. IJ 1.46r. New York:

10. Hammer Ø. *PAST: Paleontological Statistics. Version 3.19. Reference Manual*. Oslo: Natural History Museum University of Oslo; 2018. 259 p.

Відомості про авторів:

Тюленева О.А. – к.мед.н., доцент, кафедра патологічної анатомії Буковинського державного медичного університету, м. Чернівці, Україна.

Давиденко І.С. – д.мед.н., професор, кафедра патологічної анатомії Буковинського державного медичного університету, м. Чернівці, Україна.

Гоян А.В. – старший лаборант, кафедра пропедевтики внутрішніх хвороб Буковинського державного медичного університету, м. Чернівці, Україна.

Ясніковська С.М. – к.мед.н., доцент, кафедра акушерства, гінекології та перинатології Буковинського державного медичного університету, м. Чернівці, Україна.

Сведения об авторах:

Тюленева Е.А.– к.мед.н., доцент, кафедра патологической анатомии Буковинского государственного медицинского университета, г. Черновцы, Украина.

Давыденко И.С. – д.мед.н., профессор, кафедра патологической анатомии Буковинского государственного медицинского университета, г. Черновцы, Украина.

Гоян А.В. – старший лаборант, кафедра пропедевтики внутренних болезней Буковинского государственного медицинского университета, г. Черновцы, Украина.

Ясниковская С.М. – к.мед.н., доцент, кафедра акушерства, гинекологии и перинатологии Буковинского государственного медицинского университета, г. Черновцы, Украина.

Information about authors:

Davydenko I. S. – Doctor of medical sciences, Professor, Head of the Department of the Pathological Anatomy of the Bukovinian State Medical University, Chernivtsy, Ukraine.

Tiulenieva O. A. – Ph.D., Associate professor of the Department of the Pathological Anatomy of the Bukovinian State Medical University, Chernivtsy, Ukraine.

Hoian A. V. – senior laboratory assistant, Department of Propaedeutics of Internal Medicine, Bukovinian State Medical University, Chernivtsi, Ukraine.

Yasnikovska S. M. – Ph.D., Associate professor of the Department of the Obstetrics, Gynecology and Perinatology of the Bukovinian State Medical University, Chernivtsy, Ukraine.

Стаття надійшла до редакції 19.11.2020 р.

Рецензент – проф. Юзько О. М.

© О.А. Тюленева, І.С. Давиденко, А.В. Гоян, С.М. Ясніковська, 2020

