

**МІНІСТЕРСТВО ОХОРОНИ ЗДОРОВ'Я УКРАЇНИ**  
**ВИЩИЙ ДЕРЖАВНИЙ НАВЧАЛЬНИЙ ЗАКЛАД УКРАЇНИ**  
**«БУКОВИНСЬКИЙ ДЕРЖАВНИЙ МЕДИЧНИЙ УНІВЕРСИТЕТ»**  
**HIGHER STATE EDUCATIONAL ESTABLISHMENT OF UKRAINE**  
**"BUKOVINIAN STATE MEDICAL UNIVERSITY"**

Індексований у міжнародних наукометричних базах:

Academy (Google Scholar)  
Ukrainian Research&Academy Network  
(URAN)  
Academic Resource Index Research Bib

Index Copernicus International  
Scientific Indexing Services  
Включений до Ulrichsweb™ Global Serials  
Directory

**KLINICHNA TA  
EKSPERIMENTAL'NA  
PATOLOGIYA**

**CLINICAL & EXPERIMENTAL  
PATHOLOGY**

На всі статті, опубліковані в журналі «Клінічна та експериментальна патологія»,  
встановлюються цифрові ідентифікатори DOI

**Т. XIX, № 3 (73), 2020**

---

**Щоквартальний український  
науково-медичний журнал.  
Заснований у квітні 2002 року**

**Свідоцтво про державну реєстрацію  
Серія КВ №6032 від 05.04.2002 р.**

---

**Засновник і видавець:** Буковинський державний медичний університет, м. Чернівці

**Головний редактор**  
С.С. Ткачук

**Відповідальний секретар:**  
О.С. Хухліна

**Секретар**  
Г.М. Лапа

**Наукові редактори випуску:**  
д. мед. н., проф. Ю.Г. Масікевич  
д. мед. н., проф. І.Ю. Полянський  
д. мед. н., проф. О.В. Цигикало

**Редакційна колегія:**

Булик Р.Є.  
Власик Л.І.  
Дейнека С.Є.  
Денисенко О.І.  
Іващук О.І.  
Ілащук Т.О.  
Колоскова О.К.  
Коновчук В.М.  
Масікевич Ю.Г.  
Пашковський В.М.  
Полянський І.Ю.  
Сорокман Т.В.  
Федів О.І.  
Цигикало О.В.

---

**Адреса редакції:** 58002, Чернівці, пл. Театральна, 2, видавничий відділ БДМУ  
Тел./факс: (0372) 553754. E-mail: tkachuk.svitlana14@bsmu.edu.ua; lapagalina46@gmail.com

**Офіційний web-сайт журналу:** <http://cep.bsmu.edu.ua>

Електронні копії опублікованих статей передаються до **Національної бібліотеки ім. В.І. Вернадського** для вільного доступу в режимі on-line

Реферати статей публікуються в "Українському реферативному журналі", серія "Медицина"

## Редакційна рада:

проф. А.В. Абрамов (Запоріжжя, Україна); проф. Е.М. Алієва (Баку, Азербайджан); проф. В.В. Братусь (Київ, Україна); проф. І.М. Катеренюк (Кишинів, Республіка Молдова); проф. Ю.М. Колесник (Запоріжжя, Україна); акад. АН ВШ України, проф. С.С. Костишин (Чернівці, Україна); чл.-кор. АМН України, проф. В.А. Міхньов (Київ, Україна); чл.-кор. НАМН України, проф. М.Г. Проданчук (Київ, Україна); акад. АМН, чл.-кор. НАН України, проф. О.Г. Резніков (Київ, Україна); чл.-кор. НАН України, проф. В.Ф. Сагач (Київ, Україна); чл.-кор. НАН України, проф. Р.С. Стойка (Львів, Україна); акад. НАМН, чл.-кор. НАН України, проф. М.Д. Тронько (Київ, Україна); проф. М.Р. Хара (Тернопіль, Україна); проф. В.В. Чоп'як (Львів, Україна); проф. В.О. Шидловський (Тернопіль, Україна); проф. В.О. Шумаков (Київ, Україна).

---

**Наказом Міністерства освіти і науки України від 11.07.2019 р., № 975  
журнал "Клінічна та експериментальна патологія" включено до переліку  
наукових фахових видань України, категорія Б**

---

*Рекомендовано до друку та поширення через Інтернет рішенням Вченої ради вищого  
державного навчального закладу України «Буковинський державний медичний  
університет (протокол № 1 від 31.08.2020 р.)*

Матеріали друкуються українською,  
російською та англійською мовами

Рукописи рецензуються. Редколегія залишає  
за собою право редагування

Передрук можливий за письмової згоди  
редколегії

Комп'ютерний набір і верстка –  
В.Г. Майданюка  
Наукове редагування – редакції

Редагування англійського тексту –  
Г.М. Лапи

Коректор – І.В. Зінченко

Група технічно-інформаційного  
забезпечення:  
І.Б. Горбатюк  
Л.І. Сидорчук  
В.Д. Сорохан

ISSN 1727-4338  
DOI 10.24061/1727-4338. XIX.3.73.2020

© "Клінічна та експериментальна  
патологія" (Клін. та експерим. патол.),  
2020

© "Клиническая и экспериментальная  
патология" (Клин. и эксперим. патол.),  
2020

© **Clinical and experimental pathology**  
**(Clin. and experim. pathol.), 2020**  
Founded in 2002  
Publishing four issues a year

## ОСОБЛИВОСТІ МОРФОГЕНЕЗУ НАДПІД'ЯЗИКОВОЇ ДІЛЯНКИ У ПЕРЕДПЛОДОВОМУ ПЕРІОДІ ОНТОГЕНЕЗУ ЛЮДИНИ

П.П. Перебийніс, О.В. Цигикало

Вищий державний навчальний заклад України «Буковинський державний медичний університет», м. Чернівці

**Ключові слова:** передня шийна ділянка, надпід'язикові трикутники шиї, передплід, пренатальний онтогенез, людина.

Клінічна та експериментальна патологія 2020. Т.19, №3(73). С.84-89.

DOI:10.24061/1727-4338. XIX.3.73.2020.12

E-mail: tsyhykalo@icloud.com

З'ясування особливостей морфогенезу та топографо-анатомічних змін надпід'язикової ділянки (НПД) шиї та її структур у динаміці внутрішньоутробного розвитку (ВУР) людини залишається актуальним напрямком морфологічних досліджень. Уточнені, вичерпні дані щодо статево-вікових та конституційних особливостей будови та топографії органів та структур НПД шиї упродовж пренатального періоду онтогенезу людини дають змогу розробити нові критерії інтерпретації даних медичної діагностичної візуалізації, ступеня життєздатності плода, удосконалити існуючі та розробити нові методи хірургічної корекції уроджених вад шиї.

**Мета роботи:** з'ясувати морфометричні особливості надпід'язикової ділянки шиї у передплодовому періоді онтогенезу людини.

**Матеріали та методи.** Досліджено 30 препаратів передплідів людини 14,0-80,0 мм тім'яно-куприкової довжини (ТКД) (7-12 тижні внутрішньоутробного розвитку) з використанням комплексу сучасних методів морфологічного дослідження: антропометрії, морфометрії, тривимірного реконструювання та статистичного аналізу. Визначали морфометричні параметри НПД: ширину (відстань між внутрішніми поверхнями виросткових відростків нижньої щелепи), передньо-задній розмір (відстань від передньої поверхні під'язикової кістки до нижнього краю підборідного симфізу), бічний розмір (довжина бічної межі НПД – відстань від внутрішньої поверхні кута нижньої щелепи до нижнього краю підборідного симфізу), передній кут ділянки (кут між бічними межами НПД).

**Результати.** На основі отриманих цифрових показників основних морфометричних параметрів НПД людини в динаміці передплодового періоду ВУР з'ясували критичні періоди розвитку ділянки та вивели математичні функції, які описують нормальний перебіг органогенезу НПД, що може бути корисним для створення діагностичних алгоритмів норми під час проведення пренатальної діагностики та моніторингу стану плода. Встановлено, що 9-10-й тижні ВУР є критичним періодом розвитку НПД, оскільки впродовж цього часу відбуваються інтенсивні процеси росту, які проявляються у різкій зміні розмірів органа, і це може спричинити появу варіантів будови та можливих вроджених вад НПД і зубо-щелепного апарата в цілому.

#### Висновки.

1. На 10-му тижні передплодового періоду ВУР відбувається прискорене зростання передньо-заднього розміру НПД ( $y = -6,3851 + 1,041 * x$ ;  $r = 0,9374$ ;  $p = 0,00001$ ).

2. На 11-му тижні передплодового періоду ВУР відбувається прискорене зростання бічного розміру НПД ( $y = -6,1289 + 1,1277 * x$ ;  $r = 0,8891$ ;  $p = 0,00001$ ).

3. Під час з'ясування закономірностей динаміки зміни ширини НПД встановлено, що на початку передплодового періоду ВУР темпи росту показника уповільнені, але з 9-го тижня розвитку спостерігається прискорене його зростання ( $y = -4,5904 + 1,1074 * x$ ;  $r = 0,8662$ ;  $p = 0,00001$ ).

4. Особливості зміни величини переднього кута НПД у передплодовому періоді онтогенезу людини демонструють загальну тенденцію до його зменшення впродовж цього періоду розвитку – від  $90,18 \pm 0,55^\circ$  (7-й тиждень) до  $82,12 \pm 1,17^\circ$  (12-й тиждень), але після різкого зменшення цього кута до кінця 8-го тижня розвитку ( $79,32 \pm 1,03^\circ$ ) починається інтенсивне його зростання впродовж 9-го тижня до кінця передплодового періоду ( $y = 93,8224 - 0,9577 * x$ ;  $r = -0,4140$ ;  $p = 0,0229$ ).

**Ключевые слова:** передняя шейная область, надподъязычный треугольник шеи, предплод, пренатальный онтогенез, человек.

#### ОСОБЕННОСТИ МОРФОГЕНЕЗА НАДПОДЪЯЗЫЧНОЙ ОБЛАСТИ В ПРЕДПЛОДНОМ ПЕРИОДЕ ОНТОГЕНЕЗА ЧЕЛОВЕКА

Перебийніс П.П., Цигикало А.В.

Выяснение особенностей морфогенеза и топографо-анатомических изменений надподъязычной области (НПО) шеи и её структур в динамике внутриутробного периода развития (ВУР) человека остается актуальным направлением

морфологических исследований. Уточненные, исчерпывающие данные о половозрастных и конституционных особенностях строения и топографии органов и структур надподъязычной области шеи в течение пренатального периода онтогенеза человека позволят разработать новые критерии интерпретации данных медицинской диагностической визуализации, степени жизнеспособности плода, усовершенствовать существующие и разработать новые методы хирургической коррекции врожденных пороков шеи.

**Цель работы.** Выяснить морфометрические особенности надподъязычной области шеи в предплодовом периоде онтогенеза человека.

**Материалы и методы.** Исследовано 30 препаратов предплодов человека 14,0-80,0 мм теменно-копчиковой длины (ТКД) (7-12 недели ВУР) с использованием комплекса современных методов морфологического исследования: антропометрии, морфометрии, трехмерного реконструирования и статистического анализа. Определяли морфометрические параметры НПО: ширину (расстояние между внутренними поверхностями суставных отростков нижней челюсти), передне-задний размер (расстояние от передней поверхности подъязычной кости до нижнего края подбородочного симфиза), боковой размер (длина боковой границы НПО – расстояние от внутренней поверхности угла нижней челюсти до нижнего края подбородочного симфиза), передний угол области (угол между боковыми границами НПО).

**Результаты.** На основе полученных нами цифровых показателей основных морфометрических параметров НПО человека в динамике предплодного периода ВУР выяснили критические периоды развития области и вывели математические функции, описывающие нормальное течение органогенеза НПО, что может быть полезным для создания диагностических алгоритмов нормы при проведении пренатальной диагностики и мониторинга состояния плода. Установлено, что 9-10-й недели ВУР является критическим периодом развития НПО, так как в течение этого времени происходят интенсивные процессы роста, которые проявляются резким изменением размеров органа, и это может привести к появлению вариантов строения и возможных врожденных пороков НПО и зубочелюстного аппарата в целом.

#### **Выводы.**

1. На 10-й неделе предплодного периода ВУР происходит ускоренный рост передне-заднего размера НПО ( $y = -6,3851 + 1,041 * x; r = 0,9374; p = 0.00001$ ).

2. На 11-й неделе предплодного периода ВУР происходит ускоренный рост бокового размера НПО ( $y = -6,1289 + 1,1277 * x; r = 0,8891; p = 0.00001$ ).

3. Во время выяснения закономерностей динамики изменения ширины НПО установлено, что в начале предплодового периода ВУР темпы роста показателя замедленные, но с 9-й недели развития наблюдается ускоренное его роста ( $y = -4,5904 + 1,1074 * x; r = 0,8662; p = 0.00001$ ).

4. Особенности изменения величины переднего угла НПО в предплодном периоде онтогенеза человека демонстрируют общую тенденцию к его уменьшению в течение этого периода развития – от  $90,18 \pm 0,55^\circ$  (7-я неделя) до  $82,12 \pm 1,17^\circ$  (12-я неделя), но после резкого уменьшения этого угла до конца 8-й недели развития ( $79,32 \pm 1,03^\circ$ ), начинается интенсивное его рост в течение 9-й недели и до конца предплодного периода ( $y = 93,8224 - 0,9577 * x; r = -0,4140; p = 0,0229$ ).

## **MORPHOGENESIS PECULIARITIES OF THE SUPRAHYOID REGION IN THE PREFETAL PERIOD OF HUMAN ONTOGENESIS**

**P.P. Perebyjnis, O.V. Tsyhykalo**

Elucidation of the features of morphogenesis and topographic changes of suprahyoid region (SHR) of the neck and its structures in the dynamics of human intrauterine development (IUD) remains a relevant area of morphological research. Refined, comprehensive data on gender, age and constitutional features of the structure and topography of organs and structures of the SHR of the neck during the prenatal period of human ontogenesis will make it possible to develop new criteria for the interpretation of medical diagnostic imaging data, the degree of fetal viability, improve existing and develop new methods of surgical correction of congenital neck defects.

**Purpose of the work:** to clarify the morphometric features of the suprahyoid region of the neck in the prefetal period of human ontogenesis.

**Material and methods.** Thirty preparations of human prefetuses of 14.0-80.0 mm

Клиническая и экспериментальная патология 2020. Т.19, №3 (73). С.84-89.

#### **Key words:**

anterior cervical region, suprahyoid triangle of the neck, prefetus, prenatal ontogenesis, human.

Clinical and experimental pathology 2020. Vol.19, №3 (73). P.84-89.



parietococcygeal length (PCL) (7-12<sup>th</sup> weeks of IUD) were studied using a complex of modern methods of morphological research: anthropometry, morphometry, three-dimensional reconstruction and statistical analysis. The morphometric parameters of SHR were determined: width (distance between the inner surfaces of the condylar processes of the mandible), anteroposterior length (distance from the anterior surface of the hyoid bone to the lower edge of the mental symphysis), lateral length (length of the lateral border of the SHR – distance from the inner surface of the angle of mandible to the lower edge of the mental symphysis), the anterior angle of the SHR (the angle between the lateral borders of the SHR).

**Results.** On the basis of the obtained digital indicators of the main morphometric parameters of human SHR in the dynamics of the prenatal period of IUD the critical periods of development of the region were clarified and mathematical functions that describe the normal course of organogenesis of SHR were created, which can be useful for creating diagnostic algorithms for the norm when carrying out prenatal diagnostics and monitoring the state of the fetus. It has been established that the 9-10<sup>th</sup> week of IUD is a critical period in the development of SHR, since during this time, intensive growth processes occur, which are manifested by a sharp change in the size of the organ, and this can lead to the appearance of variants of the structure and possible congenital defects of the SHR and the dental-maxillary apparatus in general.

#### Conclusions.

1. At the 10<sup>th</sup> week of the prefetal period of IUD, there is an accelerated increase in the anteroposterior size of the LAP ( $y = -6.3851 + 1.041 * x$ ;  $r = 0.9374$ ;  $p = 0.00001$ ).

2. At the 11<sup>th</sup> week of the prefetal period of IUD, there is an accelerated increase in the lateral length of the SHR ( $y = -6.1289 + 1.1277 * x$ ;  $r = 0.8891$ ;  $p = 0.00001$ ).

3. During the clarification of the regularities of the dynamics of changes in the width of the SHR, it has been found that at the beginning of the prefetal period of the IUD, the growth rates of the indicator are slow, but from the 9<sup>th</sup> week of IUD, its accelerated growth is observed ( $y = -4.5904 + 1.1074 * x$ ;  $r = 0.8662$ ;  $p = 0.00001$ ).

4. Features of the change in the value of the anterior angle of SHR in the prefetal period of human ontogenesis demonstrate a general tendency towards its decrease during this period of development – from  $90.18 \pm 0.55^\circ$  (7<sup>th</sup> week) to  $82.12 \pm 1.17^\circ$  (12<sup>th</sup> week), but after a sharp decrease in this angle until the end of the 8<sup>th</sup> week of the development ( $79.32 \pm 1.03^\circ$ ), its intensive growth begins during the 9<sup>th</sup> week and until the end of the prefetal period ( $y = 93, 8224 - 0.9577 * x$ ;  $r = -0.4140$ ;  $p = 0.0229$ ).

#### Вступ

З'ясування особливостей морфогенезу та топографо-анатомічних змін надпід'язикової ділянки (НПД) шиї та її структур в динаміці внутрішньоутробного розвитку (ВУР) людини залишається актуальним напрямком морфологічних досліджень [1,2]. Проблема діагностики та лікування патології тканин шиї змушує як анатомів, так і практичних лікарів (щелепно-лицевих хірургів, отоларингологів і травматологів) не припиняти зусилля стосовно досліджень вікової, варіантної та топографічної анатомії передньої шийної ділянки у зв'язку із зростанням частоти виникнення патології як запального, так і травматичного генезу, збільшенням числа випадків тяжкого перебігу інфекції шиї, іноді з атиповими клінічними проявами, схильністю до затяжного перебігу та ускладнень, зростанням випадків вроджених вад шиї [4-6]. Хворі із запальною патологією щелепно-лицевої та шийної ділянки становлять від 40-60% пацієнтів, які звертаються за стоматологічною допомогою. Загальна частка хворих на флегмони в щелепно-лицевій хірургії налічує майже 50%, з найчастішою локалізацією у піднижньощелепній (36,7%) та підпідборідній (13,5%) ділянках [6,7]. Зростання поширеності гнійно-запальних захворювань шиї з атиповими важкими формами і затяжним перебігом потребують

подальших комплексних досліджень морфогенезу та особливостей просторово-часової динаміки формоутворення структур передньої шийної ділянки в ранньому періоді онтогенезу людини. В Україні щороку народжується близько 600 дітей з вадами щелепно-лицевої ділянки, у середньому по кожній з областей – від 15 до 46 випадків на рік [6]. Косметичні порушення, які є зазвичай наслідком природжених щелепно-лицевих деформацій, можна зарахувати до психотравмуючих станів. Зокрема, при різних видах патології нижньої щелепи пацієнти функціонально неповноцінні, тому що страждають такі життєво важливі функції, як жування, ковтання, дихання, артикуляція.

Аналіз новітніх наукових джерел показав суперечливість та брак даних про особливості морфогенезу та варіантну анатомію надпід'язикової ділянки в динаміці всього внутрішньоутробного розвитку людини. Уточнені, вичерпні дані щодо статево-вікових та конституційних особливостей будови та топографії органів та структур НПД шиї впродовж пренатального періоду онтогенезу людини дають можливість розробити нові критерії інтерпретації даних медичної діагностичної візуалізації, ступеня життєздатності плода, удосконалити існуючі та розробити нові методи хірургічної корекції уроджених вад шиї [8, 9].

### Мета дослідження

З'ясувати морфометричні особливості надпід'язикової ділянки шиї у передплодовому періоді онтогенезу людини.

### Матеріал і методи дослідження

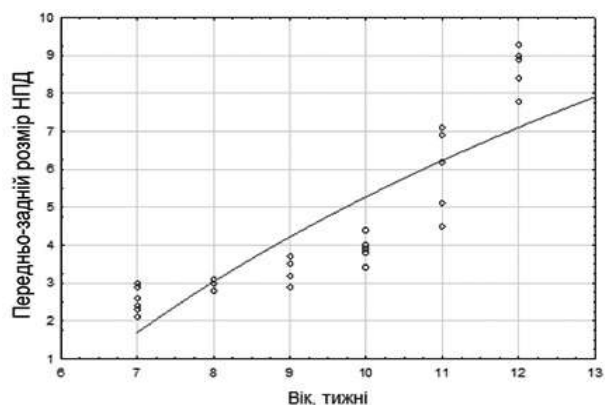
Дослідження виконане на препаратах 30 передплідів людини 14,0-80,0 мм тім'яно-куприкової довжини (ТКД) (7-12 тижні ВУР). Використано комплекс сучасних методів морфологічного дослідження: антропометрію, морфометрію, тривимірне реконструювання, статистичний аналіз. Визначали морфометричні параметри НПД: ширину (відстань між внутрішніми поверхнями виросткових відростків нижньої щелепи), передньо-задній розмір (відстань від передньої поверхні під'язикової кістки до нижнього краю підборідного симфізу), бічний розмір (довжина бічної межі НПД – відстань від внутрішньої поверхні кута нижньої щелепи до нижнього краю підборідного симфізу), передній кут ділянки (кут між бічними межами НПД).

Дослідження проведено з дотриманням основних біоетичних положень Конвенції Ради Європи про права людини та біомедицину (від 04.04.1997 р.), Гельсінської декларації Всесвітньої медичної асоціації про етичні принципи проведення наукових медичних досліджень за участю людини (1964–2008 рр.), а також наказу МОЗ України № 690 від 23.09.2009 р.

### Результати та їх обговорення

На основі отриманих нами цифрових показників основних морфо-метричних параметрів НПД людини в динаміці передплодового періоду ВУР з'ясували критичні періоди розвитку ділянки та вивели математичні функції, які описують нормальний перебіг органогенезу НПД, що може бути корисним для створення діагностичних алгоритмів норми під час проведення пренатальної діагностики та моніторингу стану плода.

Вивчення вікових змін передньо-заднього розміру НПД (рис.1) показало, що на 10-му

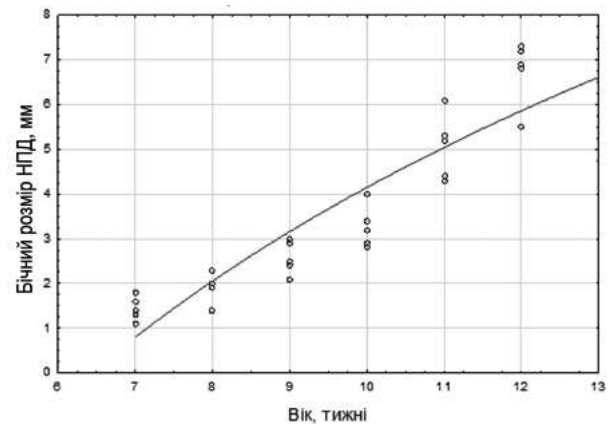


**Рис. 1.** Динаміка змін передньо-заднього розміру надпід'язикової ділянки у передплодовому періоді онтогенезу людини. Логарифмічна залежність від віку

тижні передплодового періоду ВУР відбувається прискорене його зростання. Часова динаміка зміни цього морфометричного показника описується математичною функцією (1).

$$y = -6,3851 + 1,041 * x; r = 0,9374; p = 0.00001 (1)$$

Під час вивчення вікових змін бічного розміру НПД (рис.2) встановлено, що на 11-му

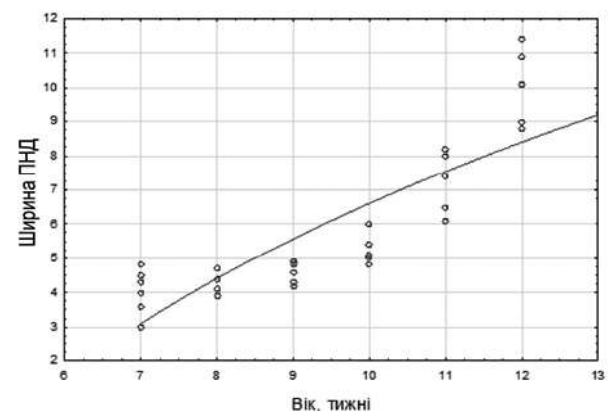


**Рис. 2.** Динаміка змін бічного розміру надпід'язикової ділянки у передплодовому періоді онтогенезу людини. Логарифмічна залежність від віку

тижні передплодового періоду ВУР відбувається прискорене зростання її довжини. Часова динаміка зміни цього морфометричного показника описується математичною функцією (2).

$$y = -6,1289 + 1,1277 * x; r = 0,8891; p = 0.00001(2)$$

Під час з'ясування закономірностей динаміки зміни ширини НПД (рис.3) встановлено, що на

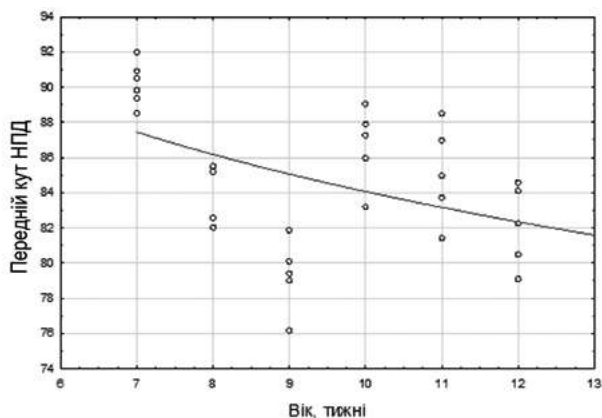


**Рис. 3.** Динаміка змін ширини надпід'язикової ділянки у передплодовому періоді онтогенезу людини. Логарифмічна залежність від віку

початку передплодового періоду ВУР темпи росту цього показника уповільнені, але з 9-го тижня ВУР спостерігається прискорене зростання, яке триває до кінця періоду. Часова динаміка зміни цього морфометричного показника описується математичною функцією (3).

$$y = -4,5904 + 1,1074 * x; r = 0,8662; p = 0.00001(3)$$

Вікова динаміка зміни величини переднього кута НПД у перед-плодовому періоді онтогенезу людини виявила загальну тенденцію до його зменшення впродовж цього періоду ВУР – від  $90,18 \pm 0,55^\circ$  (7-й тиждень) до  $82,12 \pm 1,17^\circ$  (12-й тиждень) (рис. 4).



**Рис. 4.** Динаміка змін бічного розміру надпід'язикової ділянки у передплодовому періоді онтогенезу людини. Логарифмічна залежність від віку

Але слід зазначити, що після різкого зменшення цього кута до кінця 8-го тижня ВУР ( $79,32 \pm 1,03^\circ$ ) починається інтенсивне його зростання впродовж 9-го тижня, і така тенденція спостерігається до кінця передплодового періоду ВУР.

Часова динаміка зміни цього морфометричного показника описується математичною функцією (4).

$$y = 93,8224 - 0,9577 * x; r = -0,4140; p = 0,0229 \quad (4)$$

Отже, можна констатувати, що 9-10-й тижні ВУР є критичним періодом розвитку НПД, оскільки впродовж цього часу відбуваються інтенсивні процеси росту, які проявляються у різкій зміні розмірів органа, і це може спричинити появу варіантів будови та можливих вроджених вад НПД і зубощелепного апарату в цілому.

### Висновки

1. На 10-му тижні передплодового періоду ВУР відбувається прискорене зростання передньо-заднього розміру НПД ( $y = -6,3851 + 1,041 * x; r = 0,9374; p = 0,00001$ ).

2. На 11-му тижні передплодового періоду ВУР відбувається прискорене зростання бічного розміру НПД ( $y = -6,1289 + 1,1277 * x; r = 0,8891; p = 0,00001$ ).

3. Під час з'ясування закономірностей динаміки зміни ширини НПД встановлено, що на початку передплодового періоду ВУР темпи росту показника уповільнені, але з 9-го тижня розвитку спостерігається прискорене його зростання ( $y = -4,5904 + 1,1074 * x; r = 0,8662; p = 0,00001$ ).

4. Особливості зміни величини переднього кута НПД у перед-плодовому періоді онтогенезу людини демонструють загальну тенденцію до його зменшення впродовж цього періоду розвитку – від  $90,18 \pm 0,55^\circ$  (7-й тиждень) до  $82,12 \pm 1,17^\circ$  (12-й тиждень), але після різкого зменшення цього кута до кінця 8-го тижня розвитку ( $79,32 \pm 1,03^\circ$ ) починається

інтенсивне його зростання впродовж 9-го тижня до кінця передплодового періоду ( $y = 93,8224 - 0,9577 * x; r = -0,4140; p = 0,0229$ ).

### Перспективи подальших досліджень

Вважаємо за доцільне дослідити становлення топографії структур надпід'язикових трикутників шиї в плодовому періоді онтогенезу людини.

### Список літератури

- Begnoni G, Serrao G, Musto F, Pellegrini G, Triulzi FM, Dellavia C. Craniofacial structures' development in prenatal period: An MRI study. *Orthod Craniofac Res.* 2018;21(2):96-103. doi: 10.1111/ocr.12222
- Bojchuk TM, Tsyhykalo OV, Kashperuk-Karpuk IS, Tovkach YuV. *Embryology and Clinical Anatomy of the Neck.* Chernivtsi: Meduniversity; 2016. 88 p.
- Gamss C, Gupta A, Chazen JL, Phillips CD. Imaging evaluation of the suprahyoid neck. *Radiol Clin North Am.* 2015;53(1):133-44. doi: <https://doi.org/10.1016/j.rcl.2014.09.009>
- Ericsson R, Knight R, Johanson Z. Evolution and development of the vertebrate neck. *J Anat.* 2013;222(1):67-78. doi: 10.1111/j.1469-7580.2012.01530.x
- Som PM, Laitman JT. Embryology, Variations, and Innervations of the Human Neck Muscles. *Neurographics.* 2017;7(3):215-42. doi: 10.3174/ng.3170206
- Завалий МА, Плаксивий АГ, Балабанцев АГ. Тактика лечения больных с травматическими и воспалительными заболеваниями шеи. *Клінічна анатомія та оперативна хірургія.* 2014;13(3):45-7. doi: <https://doi.org/10.24061/1727-0847.13.3.2014.15>
- Горбатюк ОМ, Македонський ІА, Курило ГВ. Сучасні стратегії діагностики, хірургічної корекції та профілактики вроджених вад розвитку у новонароджених. *Неонатологія, хірургія та перинатальна медицина.* 2019;9(4):88-97. doi: <https://doi.org/10.24061/2413-4260.IX.4.34.2019.7>
- Shimizu M, Weerawanich W. Sonographic diagnosis in the head and neck region: from an educational lecture presented at the 56th General Assembly and Annual Scientific Congress of the Japanese Society for Oral and Maxillofacial Radiology. *Oral Radiol.* 2019;35(2):101-26. doi: 10.1007/s11282-018-0353-9
- Elfeshawy MS, Aly WE, Abouzeid MA. The Role of 3D & 4D Ultrasonography in Diagnosis of Fetal Head and Neck Congenital Anomalies. *International Journal of Medical Imaging.* 2019;7(4):81-90. doi: 10.11648/j.ijmi.20190704.11

### References

- Begnoni G, Serrao G, Musto F, Pellegrini G, Triulzi FM, Dellavia C. Craniofacial structures' development in prenatal period: An MRI study. *Orthod Craniofac Res.* 2018;21(2):96-103. doi: 10.1111/ocr.12222
- Bojchuk TM, Tsyhykalo OV, Kashperuk-Karpuk IS, Tovkach YuV. *Embryology and Clinical Anatomy of the Neck.* Chernivtsi: Meduniversity; 2016. 88 p.
- Gamss C, Gupta A, Chazen JL, Phillips CD. Imaging evaluation of the suprahyoid neck. *Radiol Clin North Am.* 2015;53(1):133-44. doi: <https://doi.org/10.1016/j.rcl.2014.09.009>
- Ericsson R, Knight R, Johanson Z. Evolution and development of the vertebrate neck. *J Anat.* 2013;222(1):67-78. doi: 10.1111/j.1469-7580.2012.01530.x

5. Som PM, Laitman JT. Embryology, Variations, and Innervations of the Human Neck Muscles. *Neurographics*. 2017;7(3):215-42. doi: 10.3174/ng.3170206
6. Zavaliiy MA, Plaksivyy AG, Balabantsev AG. Taktika lecheniya bol'nykh s travmaticheskimi i vospalitel'nymi zabolevaniyami shei [Tactics of treating the patients with traumatic and inflammatory diseases of the neck]. *Klinichna anatomii ta operativna khirurgiia*. 2014;13(3):45-7. doi: <https://doi.org/10.24061/1727-0847.13.3.2014.15> (in Russian)
7. Gorbatyuk OM, Makedonsky IA, Kurilo HV. Suchasni stratehii diahnozyky, khirurhichnoi korektsii ta profilaktyky vrodzhenykh vad rozvytku u novonarodzhennykh [Modern strategies of the diagnostics, surgical correction and pre-vention of congenital anomalies in newborns]. *Neonatology, surgery and perinatal medicine*. 2019;9(4):88-97. doi: <https://doi.org/10.24061/2413-4260.IX.4.34.2019.7> (in Ukrainian)
8. Shimizu M, Weerawanich W. Sonographic diagnosis in the head and neck region: from an educational lecture presented at the 56th General Assembly and Annual Scientific Congress of the Japanese Society for Oral and Maxillofacial Radiology. *Oral Radiol*. 2019;35(2):101-26. doi: 10.1007/s11282-018-0353-9
9. Elfeshawy MS, Aly WE, Abouzeid MA. The Role of 3D & 4D Ultrasonography in Diagnosis of Fetal Head and Neck Congenital Anomalies. *International Journal of Medical Imaging*. 2019;7(4):81-90. doi: 10.11648/j.ijmi.20190704.11

#### Відомості про авторів:

Перебийніс П.П. – асист., кафедра хірургічної стоматології та щелепно-лицевої хірургії Вищого державного навчального закладу України "Буковинський державний медичний університет", м. Чернівці.

Цигикало О.В. – д. мед. н., кафедра гістології, цитології і ембріології Вищого державного навчального закладу України "Буковинський державний медичний університет", м. Чернівці.

#### Сведения об авторах:

Перебийнос П.П. – асист., кафедра хирургической стоматологии и челюстно-лицевой хирургии Высшего государственного учебного заведения Украины "Буковинский государственный медицинский университет", г. Черновцы.

Цигикало А.В. – д. мед. н., кафедра гистологии, цитологии и эмбриологии Высшего государственного учебного заведения Украины "Буковинский государственный медицинский университет", г. Черновцы

#### Information about authors:

Perebyjnis P.P. – Assistant, Department of Surgical Dentistry and Maxillofacial Surgery, Higher State Educational Establishment of Ukraine «Bukovynian State Medical University», Chernivtsi, Ukraine.

Tsyhykalo O.V. – Doctor of medical sciences, Professor, Chief of the Department of Histology, Cytology and Embriology Higher State Educational Establishment of Ukraine "Bukovinian State Medical University", Chernivtsi, Ukraine.

*Стаття надійшла до редакції 10.08.2020*

*Рецензент – проф. Олійник І.Ю.*

*© П.П Перебийніс., О.В. Цигикало, 2020*

