

ПРЕДИКТОРИ РОЗВИТКУ ПЛАЦЕНТАРНОЇ ДИСФУНКЦІЇ ТА МЕТОДИ ЇЇ КОРЕКЦІЇ В ПАЦІЄНТОК ІЗ РЕТРОХОРІАЛЬНОЮ ГЕМАТОМОЮ В І ТРИМЕСТРІ ГЕСТАЦІЇ

О.В. КРАВЧЕНКО

д. мед. н., професор, завідувачка кафедрою акушерства, гінекології та перинатології Буковинського державного медичного університету, м. Чернівці
ORCID: 0000-0001-8085-8637

І.В. БОЙКО

аспірант кафедри акушерства, гінекології та перинатології Буковинського державного медичного університету, м. Чернівці
ORCID: 0000-0002-1376-6705

Контакти:

Кравченко Олена Вікторівна
Буковинський державний медичний університет, кафедра акушерства, гінекології та перинатології 58002, Чернівці,
Театральна площа, 2
Тел.: +38 (03722) 4 44 01
e-mail: akusherstvo2@bsmu.edu.ua

ВСТУП

Ретрохоріальні гематоми (РХГ) діагностуються при УЗ дослідженні в І триместрі гестації у 4–22% від загального числа всіх вагітностей [8]. В переважній більшості випадків відшарування хоріона виникає на тлі підвищеного тону м'язів міометрія, причинами якого можуть бути бактеріально-вірусна інфекція, тромбофілічні ускладнення, гіперандрогенія різного ґенезу, імунологічні фактори тощо. В свою чергу, підвищення тону матки призводить до порушення інвазії трофобласта та перебудови спіральних артерій [6]. В результаті зниження інвазивних процесів трофобластичні «пробки», які до 12 тижнів повинні перекривати ділятовані спіральні артерії, відсутні у вузьких просвітах більшості цих судин [4]. Це обумовлює виникнення передчасного материнського кровотоку і підвищення концентрації кисню у міжворсинчастому просторі, що на ранніх етапах вагітності пошкоджує хоріальне дерево, викликаючи розвиток РХГ та спонтанних викиднів [1]. РХГ є безпосередньою причиною гіпоплазії хоріона та порушення його гемодинаміки, що збільшує ризики виникнення плацентарної дисфункції, материнських та перинатальних ускладнень [9].

Отже, стає зрозумілою необхідність вивчення ролі РХГ в гестаційному процесі з метою прогнозування ризику розвитку плацентарної дисфункції, а також подальшого перебігу вагітності.

Мета дослідження – визначити предиктори розвитку плацентарної дисфункції та розробити заходи з її профілактики і лікування в пацієнток із РХГ в І триместрі гестації.

МАТЕРІАЛИ ТА МЕТОДИ ДОСЛІДЖЕННЯ

Під спостереженням перебувало 58 вагітних із РХГ в І триместрі (основна група) та 20 жінок із фізіологічним перебігом вагітності (контрольна група). За віком, соціальним статусом, акушерсько-гінекологічним та соматичним анамнезом групи були репрезентативні. Критеріями виключення з дослідження були вагітність, що настала внаслідок допоміжних репродуктивних технологій, багатоплідна вагітність, аномалії розвитку жіночих статевих органів, тяжка екстрагенітальна патологія у матері, вроджені аномалії плода.

Всім вагітним було проведено стандартне клініко-лабораторне обстеження. При УЗД прицільно оцінювали об'єм РХГ, її локалізацію, а також визначали куприково-тім'яний розмір (КТР) ембріона, частоту серцебиття, об'єм плідного яйця, середньо-внутрішній діаметр жовточного мішка, васкуляризацію жовтого тіла, стан гемодинаміки в міометрії. При трансвагінальному УЗД за допомогою спеціальної тривимірної програми VOCAL проводився підрахунок об'єму хоріона, оцінка його судинної системи. Для статистичної обробки використовували комп'ютерні програми Microsoft Excel 2012 і Statistica for Windows.

РЕЗУЛЬТАТИ ДОСЛІДЖЕННЯ ТА ЇХ ОБГОВОРЕННЯ

Пошук предикторів розвитку плацентарної дисфункції при відшаруванні хоріона в І триместрі гестації, на нашу думку, пов'язаний насамперед із визначенням стану екстраембріональних структур, оцінкою ембріона та ключовими характеристиками самої РХГ.

При вивченні процесів відшарування хоріона за даними УЗД наша увага в першу чергу була зосереджена на визначенні локалізації РХГ. З локалізацією РХГ деякі автори пов'язують подальший прогноз вагітності. Так, S. Nagy та співавт. (2005) вказують, що корпоральна локалізація гематоми не корелює з ризиком самовільного викидня, а при супрацервікальній локалізації ризик репродуктивних втрат є значно вищим [2, 10]. У вагітних основної групи корпоральна локалізація РХГ зустрічалась значно частіше за супрацервікальну – в 79,3% (46 жінок) та 20,7% (12 пацієнток) відповідно.

Об'єм РХГ, який більшість із авторів [7] розглядає як ключовий фактор розвитку плацентарної дисфункції, в пацієнток основної групи коливався від 0,035 до 3,257 см³. У 67,2% (39) обстежених об'єм гематоми не перевищував 1,5 см³; гематома більше за 1,5 см³ була у 32,8% (19) вагітних.

Оцінити стан ембріона в ранніх термінах гестації сьогодні можна лише на підставі визначення його серцебиття та КТР. При проведенні біометрії ембріона в пацієнток основної групи нами було встановлено, що відставання КТР від гестаційного терміну більше як на 7 днів спостерігалось у 18,9% (11) випадків; на 4–5 днів – у 20,7% (12); КТР відповідав геста-

ційному терміну в 60,3% (35) випадків. При цьому значне відставання КТР від гестаційного терміну більше ніж на 7 днів при супрацервікальній локалізації гематоми (загалом 12 жінок) зустрічалась значно частіше – у 41,7% випадків (5 жінок). При корпоральній локалізації гематоми (46 жінок) даний показник становив лише 13% (6 випадків). У всіх вагітних контрольної групи КТР відповідав нормі. Відхилень з боку серцебиття ембріона в обох досліджених групах нами не спостерігалось.

З метою визначення прогностично несприятливих маркерів розвитку плацентарної дисфункції у пацієнток із РХГ в I триместрі була також проведена комплексна оцінка стану екстраембріональних структур. Достовірно нижчим у жінок основної групи був об'єм плідного яйця ($12,6 \pm 9,2 \text{ мм}^3$ проти $20,9 \pm 13,1 \text{ мм}^3$, $p < 0,05$). Так само меншим у порівнянні з контролем був і середньо-внутрішній діаметр жовточного мішка ($3,8 \pm 1,0 \text{ мм}$ проти $4,6 \pm 0,7 \text{ мм}$, $p < 0,05$).

Характер кровотоку в жовтому тілі у вигляді суцільного кільця по периферії зустрічався в жінок із РХГ у 46,6% (в контрольній групі – у 85,0%), у вигляді окремих кольорових локусів – в 53,4% випадків (в контрольній групі – 15%). Васкуляризація жовтого тіла в пацієнток із РХГ у I триместрі гестації була знижена, про що свідчить індекс резистентності (IP) у відповідній артерії – $0,65 \pm 0,02$ в основній групі, $0,45 \pm 0,01$ – в контрольній ($p < 0,05$).

Оцінка стану гемодинаміки в міометрії в пацієнток із РХГ в ранні терміни гестації показала, що усереднене значення кровотоку (IP) в маткових артеріях було достовірно вищим ($0,84 \pm 0,02$) в порівнянні з гестаційною нормою ($0,75 \pm 0,01$ в контрольній групі, $p < 0,05$). IP у спіральних артеріях в зоні відшарування також був достовірно вищим в основній групі в порівнянні з контрольною ($0,71 \pm 0,06$ проти $0,60 \pm 0,02$, $p < 0,05$). П.А. Кирющенко та ін. (2010) розглядають підвищення резистентності спіральних артерій при субхоріальних гематомах як компенсаторну реакцію, яка перешкоджає прогресуванню відшарування хоріона [3]. Водночас підвищення судинного опору на рівні маткових артерій є несприятливим фактором розвитку плацентарної дисфункції.

Вкрай важливою є також оцінка безпосереднього об'єму хоріона та його судинної системи при наявності РХГ. Об'єм хоріона в дослідженій нами групі становив $122 \pm 2,8 \text{ см}^3$, в контрольній – $169 \pm 2,4 \text{ см}^3$. Індекс васкуляризації (VI) хоріона, тобто співвідношення судинного компоненту і паренхіми в даному об'ємі тканини, у вагітних з РХГ дорівнював $9,6 \pm 1,2$, тоді як в контрольній групі даний показник становив $18,1 \pm 1,8$ ($p < 0,05$). Індекс кровотоку (FI), який відображає кількість клітин крові, що транспортуються в момент дослідження, також був нижчим у вагітних із відшаруванням хоріона ($34,3 \pm 2,4$ в основній групі, $49 \pm 2,3$ в контрольній, $p < 0,05$).

Враховуючи патогенетичні аспекти виникнення РХГ, а також вищеозначені порушення матково-хоріальної гемодинаміки, корекція даної патології повинна бути спрямована не тільки на зупинку кровотечі, а й на стабілізацію матково-плацентарного кровотоку та мікроциркуляції в міжворсинчастому просторі, відновлення метаболічних процесів, що дасть можливість знизити ризик розвитку плацентарної дисфункції.

У зв'язку з цим нами запропоноване комплексне медикamentозне лікування, яке включало в себе на 1 етапі зупинку кровотечі, нормалізацію скоротливої активності матки (мікронізований прогестерон в дозі 200 мг на добу до завершення періоду плацентації, транексам по 250 мг 3–4 рази на добу протягом 5–7 днів). Після досягнення стійкого гемостазу на 2 етапі лікування призначалась терапія, спрямована на стабілізацію матково-плацентарного кровотоку та мікроциркуляції (венотонік Нормовен по 1 таблетці 2 рази на добу, екстракт гінго білоба по 1 капсулі 3 рази на день, магніум по 1 таблетці 3 рази на день, метаболічна терапія; курс лікування – 1 місяць). Венотонік Нормовен забезпечує ангіопротекторну дію, підвищує венозний тонус, попереджує тромбоз, зменшує веностаз та проникність капілярів, підвищує їхню резистентність. Нормовен, як і екстракт гінго білоба, ефективно поліпшує мікроциркуляцію. Магніум та метаболічні засоби підвищують активність медіаторного обміну, сприяють активізації енергетичних реакцій в організмі та нормалізації метаболічного статусу.

Адекватна інвазія трофобласта в міометральні сегменти, повноцінна дилатація спіральних артерій та перебудова їхніх стінок в подальшому забезпечують повноцінне підвищення матково-плацентарного кровотоку, що стає запорукою нормального росту та розвитку плода. Тому з метою створення оптимальних умов для проходження другої хвилі інвазії трофобласта в 14–18 тижнів гестації проводили 3 етап лікування, який включав всі вищеозначені медикamentозні засоби 2 етапу. Ефективність застосованої терапії оцінювали за клінічними даними, даними УЗ та доплерометричного досліджень.

Всі вагітні з наявністю РХГ в I триместрі гестації були поділені на 2 групи: I група – 38 жінок, які отримували запропоноване лікування в 3 етапи, та 2 група – 20 вагітних, яким проводився лише 1 етап лікування.

Слід відзначити, що термін досягнення гемостазу в досліджених групах був практично однаковим (в I групі – $2,8 \pm 0,4$ дня, в II групі – $2,9 \pm 0,5$ дня).

Аналіз характеру кровотоку в спіральних та маткових артеріях після 2 етапу лікування в 12–13 тижнів гестації показав, що IP в спіральних артеріях у вагітних, які отримували запропоновану нами терапію, складав $0,5 \pm 0,04$, що достовірно нижче порівняно з вагітними II групи, які отримували лише гестагени та антифібринолітичні засоби ($0,6 \pm 0,03$, $p < 0,05$). Такі самі тенденції спостерігали і при оцінці характеру кровотоку в маткових артеріях: IP в маткових артеріях у жінок I групи дорівнював $0,38 \pm 0,09$, в II групі – $0,46 \pm 0,04$ ($p < 0,05$). Зниження судинного опору на рівні маткових артерій після лікування, на нашу думку і думку низки авторів, створює більш сприятливі умови для інвазії трофобласта [5].

Ефективність проведеного лікування також була підтверджена при оцінці росту хоріона в динаміці вагітності, що, безумовно, є вирішальним для подальшого неускладненого перебігу гестаційного періоду. Так, об'єм хоріона у вагітних I групи дорівнював $154,1 \pm 3,1 \text{ см}^3$, а в II групі – $128,3 \pm 2,6 \text{ см}^3$. Оцінюючи стан судинної системи хоріона, ми також виявили, що після 2 етапу лікування індекс васкуляризації у I групі становив $16,0 \pm 1,2$, у II – $9,6 \pm 1,4$, індекс кровотоку – $46,2 \pm 2,1$ та $34,1 \pm 2,2$ відповідно ($p < 0,05$).

ВАГІТНІСТЬ ТА ПОЛОГИ

Якість проходження другої хвилі інвазії трофобласта та ефективність 3 етапу запропонованої терапії оцінювали за клінічними даними ретроспективного аналізу історій пологів пацієнток обох груп. Результати дослідження показали, що загроза переривання вагітності в II триместрі гестації відзначалась у вагітних I групи в 36,8% випадків (14 пацієнток), в II групі – у 55% (11). Значно меншою була загроза втрати вагітності і в III триместрі в жінок, які отримували запропоновану терапію – відповідно 15,8% (6 пацієнток) та 30% (6). Частота передчасних пологів також була нижчою в пацієнток I групи в порівнянні з II – 10,5% (4) та 20% (4) відповідно. Початкові ознаки плацентарної дисфункції в II триместрі вагітності в жінок I групи склали 10,5% (4 пацієнтки), у жінок II групи – 15% (3). Плацентарна дисфункція в III триместрі гестації була діагностована в пацієнток, які отримували запропоновану терапію, в 28,9% випадків (11 жінок), натомість у вагітних, яким був проведений лише 1 етап лікування – у 50% випадків (10). Ретроспективний аналіз історій хвороби також показав, що синдром затримки розвитку плода рідше зустрічався у жінок I групи порівняно з II (7,9% (3) та 15% (3) відповідно) (рис. 1).

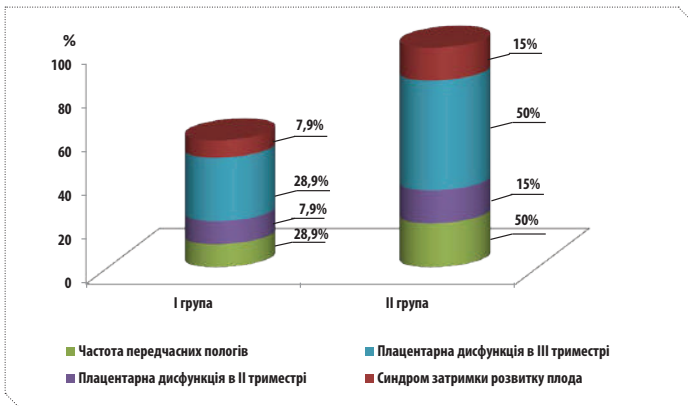


Рисунок 1. Оцінка клінічної ефективності запропонованої терапії

При аналізі рівня репродуктивних втрат в групах дослідження нами встановлено, що самовільні викидні у жінок I

групи склали 2,6% (1 випадок), у жінок II групи – 10% (2 випадки). Вагітність, що не розвивається, в I групі також зустрічалась рідше: у 10,5% випадків (4) проти 15% (3) у II групі. Антенатальна загибель плода в I групі зовсім не було, тоді як в II групі спостерігався 1 випадок, що склало 5% (рис. 2).

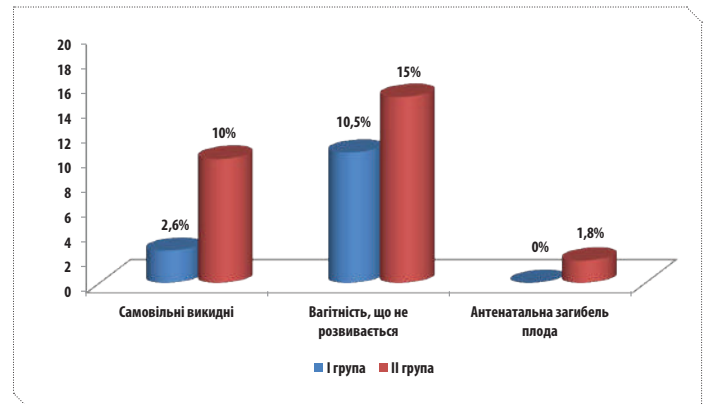


Рисунок 2. Аналіз рівня репродуктивних втрат в групах дослідження

ВИСНОВКИ

Предиктори розвитку плацентарної дисфункції при відшаруванні хоріона в I триместрі гестації пов'язані не тільки з об'ємом та локалізацією РХГ, а й насамперед зі станом екстраембріональних структур.

Зниження васкуляризації хоріона, його гіпоплазія, патологічний характер кровотоку в жовтому тілі, а також порушення гемодинаміки в міометрії створюють високі ризики розвитку плацентарної дисфункції та погіршують прогноз вагітності. Профілактичні заходи при РХГ мають бути спрямовані не тільки на зупинку кровотечі, а і на ефективне відновлення мікроциркуляції та забезпечення адекватних умов для проходження другої хвилі інвазії трофобласта.

Запропонована триетапна коригуюча терапія сприяє нормалізації матково-хоріального кровотоку, відновленню ефективних ембріо-хоріальних взаємовідносин, та значно зменшує частоту розвитку плацентарної дисфункції в подальшому.

ЛІТЕРАТУРА/REFERENCES

1. Александрова, Н.В.

Ранние этапы становления системы мать-плацента-плод / Н.В. Александрова, О.Р. Баев // Акушерство и гинекология. – 2001. – № 8. – С. 4–10.

Alexandrova, N.V., Bajev, O.R.

“Early stages of the formation of the mother-placenta-fetus system.” *Obstetrics and gynecology* 8 (2001): 4–10.

2. Игнатко, И.В.

Сравнительная оценка медикаментозной коррекции осложненной беременности у женщин с угрозой прерывания и отслойкой хоріона в первом триместре: в кн.: материалы X Всероссийского форума «Мать и дитя» / И.В. Игнатко, Н.Т. Мартиросян. – М., 2009. – С. 75–76.

Ignatko, I.V., Martirosyan, N.T.

“Comparative evaluation of drug correction of pregnancy complications in women with the threat of interruption and detachment of the chorion in the first trimester.” In: *Materials of the X All-Russian Forum “Mother and Child”*. Moscow (2009): 75–6.

3. Кириуценок, П.А.

Клинико-лабораторная и ультразвуковая оценка, тактика ведения беременности при различных формах патологии хоріона в I триместре / П.А. Кириуценок, Д.М. Белоусов,

О.С. Александрина, М.С. Алексеева // Акушерство и гинекология. – 2010. – № 1. – С. 19–23.

Kiryushchenkov, P.A., Belousov, D.M., Alexandrina, O.S., Alekseyeva, M.S.

“Clinico-laboratory and ultrasound evaluation, tactics of pregnancy management for various forms of pathology of the chorion in the first trimester.” *Obstetrics and gynecology* 1 (2010): 19–23.

4. Милованов, А.П., Кириченко, А.К.

Цитотрофобластическая инвазия – ключевой механизм развития нормальной и осложненной беременности / А.П. Милованов, А.К. Кириченко. – Красноярск, 2009.

Milovanov, A.P., Kirichenko, A.K.

Cytotrophoblastic invasion is a key mechanism of normal and complicated pregnancy development. *Krasnoyarsk* (2009).

5. Радзинский, В.Е., Оразмурадова, А.А.

Ранние сроки беременности / В.Е. Радзинский, А.А. Оразмурадова. 2-е изд. – М.: Status Praesens, 2009. – 478 с.

Radzinsky, V.E., Orazmuradova, A.A.

Early pregnancy. 2nd ed. Moscow. Status Praesens (2009): 478 p.

6. Савельева, Г.М.

Пренатальный период: физиология и патология / Г.М. Савельева, О.Б. Панина, М.А. Курцер и др. // Российский вестник акушера-гинеколога. – 2010. – № 10 (2). – С. 61–65.

Savelyeva, G.M., Panina, O.B., Kurtser, M.A., et al.

“Prenatal period: physiology and pathology.” *Russian bulletin of the obstetrician-gynecologist* 10.2 (2010): 61–5.

7. Стрижаков, А.Н., Игнатко, И.В.

Потеря беременности / А.Н. Стрижаков, И.В. Игнатко. – М., 2007. – С. 145–146.

Strizhakov, A.N., Ignatko, I.V.

Pregnancy loss. *Moscow* (2007): 145–6.

8. Тетруашвили, Н.К.

Кровотечения до 22 недель беременности: клиника, диагностика, гемостатическая терапия / Н.К. Тетруашвили, А.А. Агаджанова, Т.Б. Ионанидзе // Медицинский совет. – 2014. – № 9. – С. 60–63.

Tetruashvili, N.K., Agadzhanova, A.A., Ionanidze, T.B.

“Bleedings up to 22 weeks of pregnancy: clinic, diagnosis, haemostatic therapy.” *Medical advice* 9 (2014): 60–3.

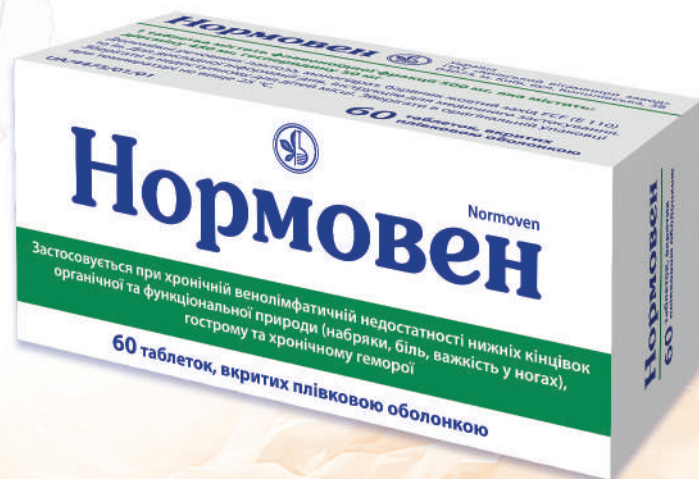9. Ferri, F.F.

Vaginal bleeding during pregnancy. In: *Ferri's clinical advisor*. Mosby (2014): 1143 p.

10. Nagy, S., Bush, M., Stone, J., et al.

“Clinical significance of subchorionic and retroplacental haematomas detected in the first trimester of pregnancy.” *Orv Hetil* 146.42 (2005): 2157–61. □

Для раціональної терапії плацентарної дисфункції



**Сприяє нормалізації матково-хоріального кровотоку,
відновленню ефективних ембріо-хоріальних взаємовідносин,
та значно зменшує частоту розвитку плацентарної дисфункції.**

Перед застосуванням ознайомтесь з інструкцією та проконсультуйтеся з лікарем.
Інформація про лікарський засіб, призначена для розповсюдження серед медичних
і фармацевтичних працівників на спеціалізованих семінарах, конференціях, симпозиумах
з медичної тематики.
АТ «Київський вітамінний завод». 04073, Україна, м. Київ, вул. Копилівська, 38.



КИЇВСЬКИЙ ВІТАМІННИЙ ЗАВОД
Якість без компромісів!

ПРЕДИКТОРИ РОЗВИТКУ ПЛАЦЕНТАРНОЇ ДИСФУНКЦІЇ ТА МЕТОДИ ЇЇ КОРЕКЦІЇ В ПАЦІЄНТОК ІЗ РЕТРОХОРИАЛЬНОЮ ГЕМАТОМОЮ В І ТРИМЕСТРІ ГЕСТАЦІЇ

О.В. Кравченко, д. мед. н., професор, зав. кафедрою акушерства, гінекології та перинатології Буковинського державного медичного університету, м. Чернівці

І.В. Бойко, аспірант кафедри акушерства, гінекології та перинатології Буковинського державного медичного університету, м. Чернівці

У статті розглядається роль ретрохоріальних гематом в гестаційному процесі з метою прогнозування ризику розвитку плацентарної дисфункції, а також подальшого перебігу вагітності. Ретрохоріальні гематоми є безпосередньою причиною гіпоплазії хоріона та порушення його гемодинаміки, що збільшує ризики виникнення плацентарної дисфункції, материнських та перинатальних ускладнень.

Мета дослідження – визначити предиктори розвитку плацентарної дисфункції та розробити заходи її профілактики і лікування в пацієнток із ретрохоріальною гематомою в І триместрі гестації.

Матеріали та методи. Під спостереженням перебувало 58 вагітних із ретрохоріальною гематомою в І триместрі (основна група) та 20 жінок з фізіологічним перебігом вагітності (контрольна група). Всім вагітним було проведено стандартне клініко-лабораторне обстеження. При ультразвуковому дослідженні прицільно оцінювали об'єм ретрохоріальної гематоми, її локалізацію, а також визначали куприково-тім'яний розмір ембріона, частоту серцебиття, об'єм плідного яйця, середньо-внутрішній діаметр жовткового мішка, васкуляризацію жовтого тіла, стан гемодинаміки в міометрії. При трансвагінальному ультразвуковому дослідженні за допомогою спеціальної тривимірної програми VOCAL проводився підрахунок об'єму хоріона, оцінка його судинної системи.

Результати. Предиктори розвитку плацентарної дисфункції при відшаруванні хоріона в І триместрі гестації пов'язані не тільки з об'ємом та локалізацією ретрохоріальної гематоми, а й, в першу чергу, зі станом екстраембріональних структур.

Зниження васкуляризації хоріона, його гіпоплазія, патологічний характер кровоплину в жовтому тілі, а також порушення гемодинаміки в міометрії створюють високі ризики розвитку плацентарної дисфункції та погіршують прогноз вагітності. Розроблені профілактичні заходи включають 3 етапи лікування, медикаментозні засоби, спрямовані не тільки на зупинку кровотечі, а й на ефективне відновлення мікроциркуляції та забезпечення адекватних умов для проходження другої хвилі інвазії трофобласта.

Висновки. Запропонована триетапна коригуюча терапія сприяє нормалізації матково-хоріального кровотоку, відновленню ефективних ембріо-хоріальних взаємовідносин та значно зменшує частоту розвитку плацентарної дисфункції в подальшому.

Ключові слова: предиктори, плацентарна дисфункція, ретрохоріальна гематома, лікування.

ПРЕДИКТОРЫ РАЗВИТИЯ ПЛАЦЕНТАРНОЙ ДИСФУНКЦИИ И МЕТОДЫ ЕЕ КОРРЕКЦИИ У ПАЦИЕНТОК С РЕТРОХОРИАЛЬНОЙ ГЕМАТОМОЙ В I ТРИМЕСТРЕ ГЕСТАЦИИ

Е.В. Кравченко, д. мед. н., профессор, зав. кафедрой акушерства, гинекологии и перинатологии Буковинского государственного медицинского университета, г. Черновцы

И.В. Бойко, аспирант кафедры акушерства, гинекологии и перинатологии Буковинского государственного медицинского университета, г. Черновцы

В статье рассматривается роль ретрохориальных гематом в гестационном процессе с целью прогнозирования риска развития плацентарной дисфункции, а также дальнейшего течения беременности. Ретрохориальные гематомы являются непосредственной причиной гипоплазии хориона и нарушения его гемодинамики, что увеличивает риски возникновения плацентарной дисфункции, материнских и перинатальных осложнений.

Цель исследования – определить предикторы развития плацентарной дисфункции и разработать методы ее профилактики и лечения у пациенток с ретрохориальной гематомой в I триместре гестации.

Материалы и методы. Под наблюдением находилось 58 беременных с ретрохориальной гематомой в I триместре (основная группа) и 20 женщин с физиологическим течением беременности (контрольная группа). Всем беременным было проведено стандартное клинико-лабораторное обследование. При ультразвуковом исследовании прицельно оценивали объем ретрохориальной гематомы, ее локализацию, а также определяли копчико-теменной размер эмбриона, частоту сердцебиения, объем плодного яйца, средне-внутренний диаметр желточного мешка, васкуляризацию желтого тела, состояние гемодинамики в миометрии. При трансвагинальном ультразвуковом исследовании с помощью специальной трехмерной программы VOCAL проводился подсчет объема хориона, оценка его сосудистой системы.

Результаты. Предикторы развития плацентарной дисфункции при отслойке хориона в I триместре гестации связаны не только с объемом и локализацией ретрохориальной гематомы, но и, в первую очередь, с состоянием экстраэмбриональных структур.

Снижение васкуляризации хориона, его гипоплазия, патологический характер кровотока в желтом теле, а также нарушения гемодинамики в миометрии создают высокие риски развития плацентарной дисфункции и ухудшают прогноз беременности. Разработанные профилактические мероприятия включают 3 этапа лечения, медикаментозные средства направлены не только на остановку кровотечения, но и на эффективное восстановление микроциркуляции и обеспечение адекватных условий для прохождения второй волны инвазии трофобласта.

Выводы. Предложенная трехэтапная корректирующая терапия способствует нормализации маточно-хориального кровотока, восстановлению эффективных эмбрио-хориальных взаимоотношений и значительно уменьшает частоту развития плацентарной дисфункции в дальнейшем.

Ключевые слова: предикторы, плацентарная дисфункция, ретрохориальная гематома, лечение.

PREDICTORS OF THE DEVELOPMENT OF PLACENTAL DYSFUNCTION AND METHODS FOR ITS CORRECTION IN PATIENTS WITH RETROCHORIC HEMATOMA IN THE I TRIMESTER OF GESTATION

O.V. Kravchenko, MD, professor, head of Obstetrics, Gynecology and Perinatology Department, Bukovinian State Medical University, Chernivtsi

I.V. Boyko, postgraduate student at Obstetrics, Gynecology and Perinatology Department, Bukovinian State Medical University, Chernivtsi

The objective of study was to determine the predictors of the development of placental dysfunction and to develop methods for its prevention and treatment in patients with retrochoric hematoma in the first trimester of gestation.

Patients and methods. Under observation, there were 58 pregnant women with retrochoric hematoma in the first trimester (main group) and 20 women with a physiological pregnancy (control group). All pregnant women underwent a standard clinical and laboratory examination. In the ultrasound study, the volume of the retrochoric hematoma, its localization, and also the coccygeal-parietal size of the embryo, the heart rate, the volume of the fetal egg, the mid-inner diameter of the yolk sac, the vascularization of the yellow body, the hemodynamics in the myometrium were assessed. In a transvaginal ultrasound study, a special three-dimensional VOCAL program was used to calculate the chorion volume and evaluate its vascular system.

Results. Predictors of placental dysfunction in the detachment of the chorion in the I trimester of gestation are associated not only with the volume and localization of the retrochoric hematoma, but also, first of all, with the state of extraembryonic structures.

Decreased vascularization of the chorion, its hypoplasia, pathological nature of the blood flow in the yellow body, and hemodynamic disturbances in the myometrium creates high risks of placental dysfunction and worsens the pregnancy prognosis. The developed preventive measures include the 3 stage of treatment, the medicament means are aimed not only at halting the bleeding, but also on the effective restoration of microcirculation and the provision of adequate conditions for the passage of the second wave of trophoblast invasion.

Conclusion. The proposed three-step corrective therapy contributes to the normalization of uterine-chorionic blood flow, the restoration of effective embryo-chorionic interrelations and significantly reduces the incidence of placental dysfunction in the future.

Keywords: predictors, placental dysfunction, retrochiorionic hematoma, treatment.