

КЛІНІЧНА АНАТОМІЯ ТА ОПЕРАТИВНА ХІРУРГІЯ

Том 18, № 4 (70)
2019

Науково-практичний медичний журнал
Видається 4 рази на рік
Заснований в квітні 2002 року

Головний редактор
Слободян О.М.

Почесний головний редактор
Ахтемійчук Ю.Т.

**Перший заступник
головного редактора**
Іващук О.І.

**Заступники головного
редактора**
Чайковський Ю.Б.
Проняєв Д.В.

Відповідальний секретар
Товкач Ю.В.

Секретар
Лаврів Л.П.

Редакційна колегія

Білоокій В.В.

Боднар Б.М.

Булик Р.Є.

Власов В.В.

Давиденко І.С.

Іфтодій А.Г.

Кривецький В.В.

Макар Б.Г.

Олійник І.Ю.

Полянський І.Ю.

Федорук О.С.

Хмара Т.В.

Засновник і видавець: ВДНЗ України "Буковинський державний медичний університет"
Адреса редакції: 58002, пл. Театральна, 2, Чернівці, Україна

URL: <http://kaos.bsmu.edu.ua/>;
E-mail: cas@bsmu.edu.ua

Бібліотека
БДМУ

РЕДАКЦІЙНА РАДА

Андергубер Ф. (Грац, Австрія), Білаш С.М. (Полтава), Вовк Ю.М. (Рубіжне), Вовк О.Ю. (Харків), Волков К.С. (Тернопіль), Гнатюк М.С. (Тернопіль), Головацький А.С. (Ужгород), Гумінський Ю.Й. (Вінниця), Гунас І.В. (Вінниця), Дуденко В.Г. (Харків), Катеренюк І.М. (Кишинів, Молдова), Костюк Г.Я. (Вінниця), Кошарний В.В. (Дніпро), Кривко Ю.Я. (Львів), Лук'янцева Г.В. (Київ), Масна З.З. (Львів), Матешук-Вацеба Л.Р. (Львів), Небесна З.М. (Тернопіль), Околокулак Є.С. (Гродно, Білорусь), Пастухова В.А. (Київ), Півторак В.І. (Вінниця), Пикалюк В.С. (Луцьк), Попадинець О.Г. (Івано-Франківськ), Попов О.Г. (Одеса), Попович Ю.І. (Івано-Франківськ), Ромаєв С.М. (Харків), Россі П. (Рим, Італія), Савва А. (Яси, Румунія), Сікора В.З. (Суми), Суман С.П. (Кишинів, Молдова), Топор Б.М. (Кишинів, Молдова), Федонюк Л.Я. (Тернопіль), Філіпоу Ф. (Бухарест, Румунія), Черкасов В.Г. (Київ), Черно В.С. (Миколаїв), Шепітько В.І. (Полтава), Шкодівський М.І. (Сімферополь)

EDITORIAL COUNCIL

Friedrich Anderhuber (Graz, Austria), Anca Sava (Yassy, Romania), Florin Filipoiu (Bucureshti, Romania), Pellegrino Rossi (Roma, Italy), Suman Serghei (Kishinev, Moldova), Bilash S.M (Poltava), Vovk Yu.M. (Rubizhne), Vovk O.Yu. (Kharkiv), Volkov K.S. (Ternopil), Gnatyuk MS (Ternopil), Golovatsky A.C. (Uzhgorod), Guminsky Yu.Y. (Vinnitsa), Gunas I.V. (Vinnitsya), Dudenko V.G. (Kharkiv), Kateryenyuk I.M. (Kishinev, Moldova), Kostyuk G.Ya. (Vinnitsia), Kosharnyi V.V. (Dnipro), Krivko Yu.Ya. (Lviv), Lukyantseva G.V. (Kiev), Masna Z.Z. (Lviv), Mateshuk-Vatseba L.R. (Lviv), Nebesna Z.M. (Ternopil), Okolokulak E.S. (Grodno, Belarus), Pastukhova V.A. (Kiev), Pivtorak V.I. (Vinnitsia), Pikalyuk V.S. (Lutsk), Popadynets O.H. (Ivano-Frankivsk), Popov O.G. (Odessa), Popovich Yu.I. (Ivano-Frankivsk), Romany S.M. (Kharkiv), Sikora V.Z. (Sumy), Topor B.M. (Chisinau, Moldova), Fedonyuk L.Ya. (Ternopil), Cherkasov V.G. (Kiev), Chernov V.C. (Nikolaev), Shepitko V.I. (Poltava), Shkodivskyj M.I. (Simferopol)

**Свідоцтво про державну реєстрацію –
серія КВ № 6031 від 05.04.2002 р.**

Журнал включений до баз даних:

ВІНІТІ Російської академії наук, Ulrich`s Periodicals Directory, Google Scholar, Index Copernicus International, Scientific Indexing Services, Infobase Index, Bielefeld Academic Search Engine, International Committee of Medical Journal Editors, Open Access Infrastructure for Research in Europe, WorldCat, Наукова періодика України

**Журнал "Клінічна анатомія та оперативна хірургія" –
наукове фахове видання України**

**(Постанова президії ВАК України від 14.10.2009 р., № 1-05/4), перереєстровано наказом
Міністерства освіти і науки України від 29 грудня 2014 року № 1528 щодо включення
до переліку наукових фахових видань України**

**Рекомендовано вченою радою ВДНЗ України
"Буковинський державний медичний університет"
(протокол № 4 від 24.10.2019 року)**

ISSN 1727-0847

**Klinična anatomîa ta operativna hirurgiâ (Print)
Clinical anatomy and operative surgery**

ISSN 1993-5897

**Klinična anatomîa ta operativna hirurgiâ (Online)
Kliničeskaâ anatomîa i operativnaâ hirurgiâ**

УДК 611.66.013.018-053.15:611.9
DOI: 10.24061/1727-0847.18.4.2019.18

Д.В. Проняєв, Р.Є. Булик*, О.П. Кучук**

*Кафедри анатомії, клінічної анатомії та оперативної хірургії (зав. – проф. О.М. Слободян), *медичної біології та генетики (зав. – проф. Р.Є. Булик), **офтальмології імені Б.Л. Радзіховського (зав. – проф. Я.І. Пенішкевич) Вищого державного навчального закладу України "Буковинський державний медичний університет" м. Чернівці*

ХАРАКТЕРИСТИКА МАТКИ ПЛОДІВ: ТОПОГРАФІЧНІ ТА МОРФОМЕТРИЧНІ ПАРАЛЕЛІ

Резюме. У літературі висвітлюються розрізнені дані про розвиток внутрішніх жіночих статевих органів і їх вікову та індивідуальну анатомічну мінливість упродовж плодового та раннього неонатального періодів онтогенезу людини. Мета дослідження: з'ясувати хронологічну послідовність розвитку і становлення топографо-анатомічних взаємовідношень матки упродовж перинатального періоду онтогенезу людини. Для досягнення поставленої мети використовували такі методи морфологічного дослідження: макроскопічний, звичайне і тонке препарування, мікроскопічний, ін'єкція судин, виготовлення топографо-анатомічних зрізів, рентгенографічний, комп'ютерна томографія, тривимірне комп'ютерне реконструювання, морфометричний та статистичний. Дослідний матеріал (препарати плодів) було розподілено на дві групи: I група – 35 препаратів плодів що померли впродовж 2017-2019 рр; II група – 105 препаратів плодів, що були зібрані впродовж 1995-2000 рр. Фізіологічне зникнення жолоба на матці підтверджується встановленими достовірними кореляційними зворотніми зв'язками середньої сили ($r = -0,34$) між шириною дна матки, показники якого коливаються від $6,0 \pm 0,21$ до $6,4 \pm 1,60$ мм, та тім'яно-п'ятковою довжиною плода. Встановлено періоди інтенсивного збільшення морфометричних параметрів матки період 4-5 місяці, та 8-10 місяці характеризуються прискореним збільшенням ширини дна матки. Товщина дна матки найінтенсивніше збільшується з 9 місяця. У плодів другої групи 7 місяців ширина дна матки достовірно більша за таку плодів 4 та 6 місяців цієї ж групи ($p < 0,05-0,001$), даний параметр також менший ніж у плодів 9 та 10 місяців ($p < 0,05-0,001$), і не відрізняється від такого 8 та 5 місяців ($p > 0,05$). Ширина дна матки плодів другої групи 8 місяця достовірно однакова з такою плодів 5 та 7 місяців цієї ж групи ($p > 0,05$). Даний параметр достовірно більший ніж ширина дна матки плодів 4 та 6 місяців ($p < 0,001$) і достовірно менший за такий плодів 9 та 10 місяців ($p < 0,05-0,001$).

Ключові слова: матка, плід, анатомія, людина.

Щороку серед новонароджених в Україні, за даними медико-генетичної служби МОЗ, фіксується до 3 тисяч випадків УВР різних органів та систем [1-3]. УВР сечово-статевої системи посідають 3-тє місце за частотою виникнення, серед яких УВР жіночих статевих органів становлять до 6 % [4-6]. Слід зауважити, що дані цифри є певною мірою суб'єктивними, адже певний відсоток патології жіночої репродуктивної системи виявляється лише при досягненні дівчинкою фертильного віку, що значно ускладнює вибір методики та ефективність лікування [7].

У літературі висвітлюються розрізнені дані про розвиток внутрішніх жіночих статевих органів і їх вікову та індивідуальну анатомічну мінливість упродовж плодового та раннього неонатального періодів онтогенезу людини.

У більшості наукових досліджень відсутній

комплексний підхід до розв'язання проблеми перинатального морфогенезу і становлення топографії внутрішніх жіночих статевих органів. Дослідження, як правило, виконувалися фрагментарно і на незначній кількості об'єктів, без врахування корелятивних взаємовідношень внутрішніх жіночих статевих органів із суміжними органами в різні терміни перинатального розвитку. Нині, база морфометричних показників внутрішніх жіночих статевих органів вкрай неповноцінна, що становить проблему встановлення анатомічних стандартів перинатального періоду та адекватного тлумачення результатів пренатальної діагностики. У сучасній науковій літературі відсутні дані щодо закономірностей онтогенетичних перетворень внутрішніх жіночих статевих органів та структур у певні періоди онтогенезу. Саме тому, актуальним і своєчасним є проведення дослі-

© Проняєв Д.В., Булик Р.Є., Кучук О.П., 2019

джен у рамках перинатальної анатомії жіночих статевих органів. У сукупності це і визначило актуальність і пріоритетність виконання даного дослідження присвяченого перинатальній анатомії жіночих статевих органів. Робота виконана відповідно плану наукових досліджень ВДНЗ України “Буковинський державний медичний університет” і є складовою комплексних науково-дослідних робіт кафедр анатомії, топографічної анатомії та оперативної хірургії; анатомії людини імені М. Г. Туркевича „Закономірності перинатальної анатомії та ембріотопографії. Визначення статево-вікових особливостей будови і топографоанатомічних співвідношень органів та структур у онтогенезі людини” (№ держреєстрації 0110U003078) і „Особливості морфогенезу та топографії систем і органів у пре- та постнатальному періодах онтогенезу людини” (№ держреєстрації 0115U002769).

Мета дослідження: з’ясувати хронологічну послідовність розвитку і становлення топографоанатомічних взаємовідношень матки упродовж перинатального періода онтогенезу людини.

Матеріал і методи. Для досягнення поставленої мети використовували такі методи морфологічного дослідження: макроскопічний, звичайне і тонке препарування, мікроскопічний, ін’єкція судин, виготовлення топографо-анатомічних зрізів, рентгенографічний, комп’ютерна томографія, тривимірне комп’ютерне реконструювання, морфометричний та статистичний. У результаті морфометричного дослідження внутрішніх жіночих статевих органів на кожному з етапів перинатального періода сформовано відповідні варіаційні ряди, для яких проведена оцінка розподілів, розраховано середнє арифметичне значення з стандартним квадратичним відхиленням та процентильний розмах величин. Між незалежними кількісними величинами визначали достовірність різниці значень за допомогою U-критерія Мана-Уїтні, для аналізу кореляційних зв’язків отриманих результатів використовували статистичний показник Спірмена.

Для виконання статистичного дослідження дослідний матеріал (препарати плодів) було розподілено на дві групи: I група – 35 препаратів плодів що померли впродовж 2017-2019 рр; II група – 105 препаратів плодів з музею кафедр анатомії, клінічної анатомії та оперативної хірургії БДМУ, що були зібрані впродовж 1995-2000 рр. Кожну з груп було розподілено на 7 підгруп відповідно 10 місяцям плодового періода розвитку (з 4-го по 10-й). Дослідження препаратів плодів першої групи виконувались безпосередньо у секційній залі Чернівецької обласної комунальної медичної уста-

нови “Патологоанатомічне бюро” під час планових розтинів.

Результати дослідження та їх обговорення. Серед 160 досліджених плодів та новонароджених спостерігаємо поступову вікову зміну форми дна матки з жолобуватої на 4-му місяці (13 випадків з 20 в порівнянні з 3 випадками з 20 у плодів 7 місяців та жодного випадку з 80 випадків пізніх плодів) до випуклої наприкінці плодового періода та у новонароджених (рис. 1).

Аналізуючи результати статистичної обробки отриманих морфометричних параметрів матки сучасних препаратів (рис. 2, А), необхідно зауважити, що товщина матки плодів 4 місяця достовірно менша ніж у решти вікових груп ($p < 0,01-0,05$).

Товщина матки плодів 5 місяця достовірно менша ніж така у плодів 7-10 місяців ($p < 0,01-0,05$), більша за товщину матки плодів 4 місяця ($p < 0,05$) і достовірно не відрізняється від товщини матки плодів 6 місяців ($p > 0,05$). У плодів 6 місяців товщина матки достовірно не відрізняється від такої плодів 5 та 7 місяців ($p > 0,05$), але в той же час достовірно більша за таку плодів 4 місяців і менша ніж товщина матки плодів 8-10 місяців ($p < 0,01-0,05$).

У плодів 6 та 7 місяців товщина матки достовірно не відрізняється, проте вона достовірно більша ніж у плодів 4 та 5 місяців і достовірно менша ніж у плодів 8-10 місяців ($p < 0,01-0,05$).

У плодів 8 місяця товщина матки достовірно не відрізняється від параметрів товщини матки плодів 9 місяця ($p > 0,05$), проте вона достовірно більша за таку плодів 4-7 місяців і менша ніж у плодів 10 місяців ($p < 0,01-0,05$).

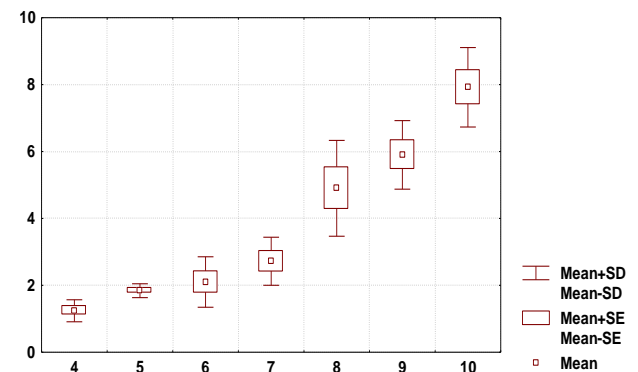
Товщина матки плодів 9 місяця достовірно не відрізняється від такої плодів 8 місяця, проте вона достовірно менша ніж у плодів 10 місяця ($p < 0,05$) і більша за таку плодів 4-7 місяців.

У 10-місячних плодів товщина матки у всіх випадках достовірно більша за таку решти вікових груп (плоди 4-9 місяців, $p < 0,01-0,05$).

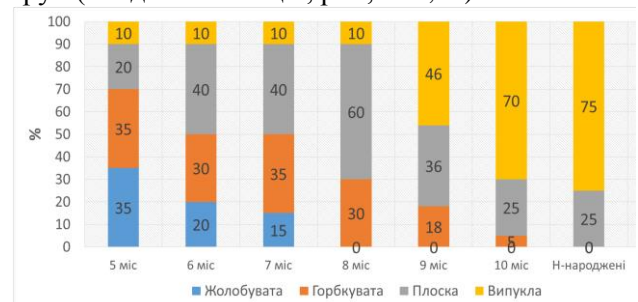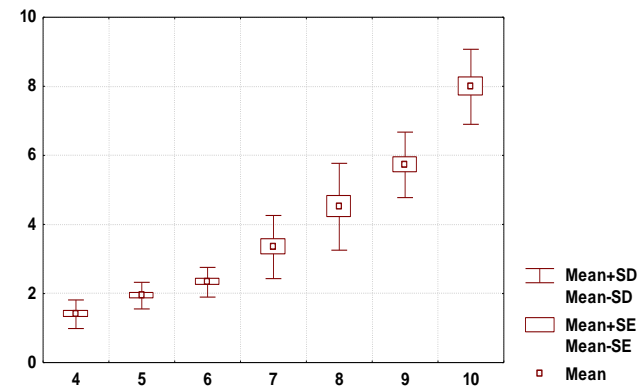


Рис. 1. Варіабельність форми дна матки в перинатальному періоді

Аналізуючи результати статистичної обробки отриманих морфометричних параметрів матки архівних препаратів (рис. 2, Б), необхідно зауважити, що товщина матки плодів 4 місяця достовірно менша ніж у решти вікових груп ($p < 0,01-0,05$). Параметри товщини матки плодів 5 місяця достовірно більші за параметри товщини матки плодів 4 місяця, проте достовірно менші за такі 6-10 місяців ($p < 0,01-0,05$). Товщина матки плодів 6 місяця достовірно більша за таку плодів 4 та 5 місяців, проте достовірно менша за товщину матки плодів 7-10 місяців ($p < 0,01-0,05$). Товщина матки плодів 7 місяця достовірно більша за таку плодів 4-6 місяців, проте достовірно менша за товщину матки плодів 8-10 місяців ($p < 0,01-0,05$). Матка плодів 8 місяця достовірно тонша за матку плодів 9 та 10 місяців і ширша за таку плодів 4-7 місяців ($p < 0,01-0,05$). На 9-му місяці розвитку матка тонша за таку плодів 10 місяців і достовірно товша за матку плодів 4-8 місяців ($p < 0,01-0,05$). Матка плодів 10 місяців достовірно товша за всі попередні вікові групи (4-9 місяці) ($p < 0,01-0,05$). Порівнюючи параметри товщини матки плодів двох груп (архівні та сучасні препарати) можна зробити висновок про те що товщина матки з часом достовірно не змінилася ($p > 0,05$).



А



Б

Рис. 2. Товщина матки плодів різних вікових груп: А – перша група, дослідження 2017-2019 рр.; Б – друга група, препарати 1970-1990 рр.

Порівнюючи отримані показники ширини дна матки методами варіаційної статистики нами виявлено, що ширина дна матки плодів першої групи 4 місяця (рис. 3, А) достовірно менша, ніж у плодів решти вікових періодів цієї ж групи ($p < 0,01$).

Ширина дна матки плодів 5 місяця першої групи достовірно більша за таку плодів 4 місяця ($p < 0,01$) проте достовірно не відрізняється від ширини плодів 6 та 7 місяця цієї ж групи ($p > 0,05$) і достовірно менша за таку плодів 8-10 місяців ($p < 0,05-0,01$).

У плодів 6 місяців даний параметр достовірно менший за такий плодів 8-10 місяців ($p < 0,05-0,01$) проте більший ніж у плодів 4 місяців ($p < 0,01$). У віковому періоді між 5 та 7 місяцями ширина дна матки достовірно не відрізняється ($p > 0,05$).

У плодів 7 місяців ширина дна матки достовірно не відрізняється від такої плодів 5, 6 та 8 місяців ($p > 0,05$), проте вона достовірно більша за ширину дна матки плодів 4 місяця і менша за ширину дна матки плодів 9 та 10 місяців ($p < 0,05$).

Ширина дна матки плодів 8 місяців достовірно не різниться між плодами 7 та 9 місяців ($p > 0,05$), проте вона достовірно менша за таку плодів 10 місяців і більша ніж у плодів 4-6 місяців.

У плодів 9 місяців першої групи ширина дна матки достовірно не відрізняється від ширини дна матки плодів першої групи 8 та 10 місяця ($p > 0,05$), але даний параметр достовірно більший ніж у плодів 4-7 місяців цієї ж групи ($p < 0,05-0,01$).

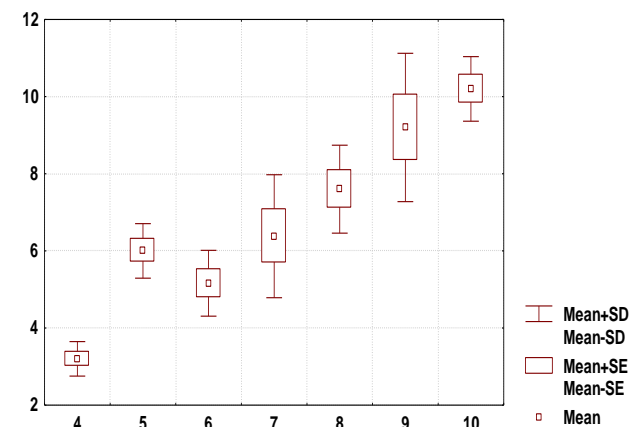
Відповідно у плодів 10 місяців даної групи ширина дна матки достовірно не відрізняється від такої плодів 9 місяця цієї ж групи ($p > 0,05$), але достовірно більший ніж у плодів 4-8 місяців першої групи досліджень.

Морфометричні параметри товщини дна матки плодів другої групи (рис. 3, Б) вказують на те, що ширина дна матки плодів 4 місяця достовірно менша ніж у плодів решти вікових періодів цієї ж групи ($p < 0,01$).

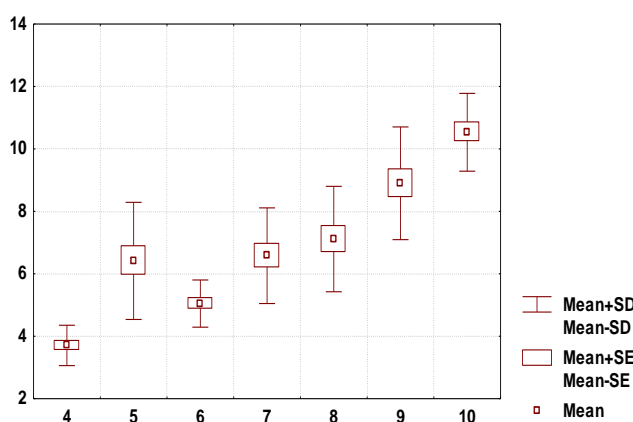
У плодів 5 місяця даний параметр достовірно не відрізняється від такого плодів 6-8 місяців ($p > 0,05$). В той же час він достовірно менший ніж ширина дна матки плодів другої групи 9-10 місяців ($p < 0,05-0,001$), і більший за таку плодів 4 місяців.

У 6-місячних плодів другої групи ширина дна матки достовірно більша ніж ширина дна матки плодів 4 місяця цієї ж групи ($p < 0,001$), проте вона достовірно менша за таку плодів другої групи 7-10 місяців ($p < 0,05-0,001$). В той же час даний параметр у плодів 6 та 5 достовірно не різниться ($p > 0,05$).

Плоди другої групи 9 місяців за шириною дна



А



Б

Рис. 3. Ширина дна матки плодів різних вікових груп: А – перша група, дослідження 2017-2019 рр.; Б – друга група, препарати 1990-1995 рр.

матки дещо відрізняються від плодів решти вікових груп. В даному віковому періоді відповідний параметр достовірно більший ніж у плодів 4-8 місяців і достовірно менший ніж у плодів 10 місяців ($p < 0,05-0,001$).

Достовірно найбільший показник ширини дна матки серед всіх вікових груп ($p < 0,05-0,001$) виявили у плодів другої групи 10 місяців.

У новонароджених матка значно потовщується. Саме такі процеси ми і спостерігали при дослідженні плодів 7-10 місяців, саме в цей період відбувається поступове збільшення дорсовентрального розміру матки. У новонароджених в більшості випадків білатеральний розмір є меншим ніж дорсо-вентральний (рис. 4). Маткова прямокишкова заглибина набуває щилиноподібного вигляду. Вертикальна вісь матки в усіх випадках дещо зміщена латерально у фронтальній та вентрально в сагітальній площинах. У 13 випадках з 20 досліджених препаратів новонароджених вертикальна вісь матки нахилена вентрально вліво, у 7 – вентрально вправо. Матка пізніх новонароджених набуває ознак сформованого органа наближе

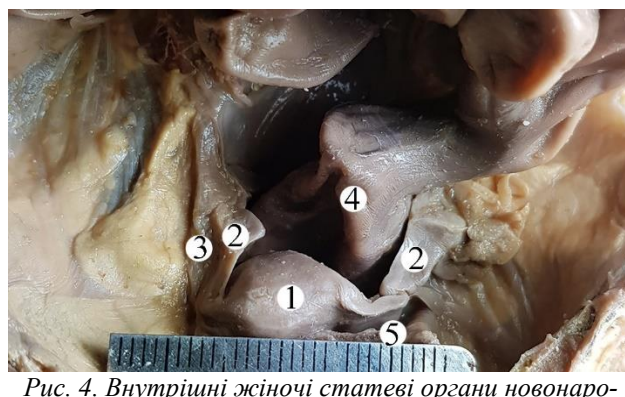


Рис. 4. Внутрішні жіночі статеві органи новонародженого. Макропрепарат. Зб. х 3: 1 – матка; 2 – маткові труби; 3 – яєчники; 4 – пряма кишка; 5 – кругла зв'язка матки

ного до дефінітивного стану. Дно матки в усіх випадках випукле або плоске, що в даному віковому періоді пропонуємо вважати вторинним сплюсненням дна матки внаслідок інтенсивного збільшення її товщини. Що підтверджується особливостями морфометричних параметрів матки. Переважання випадків плоскої і випуклої форми її дна вказують на формування відповідних варіантів морфології матки. Особливістю динаміки морфометричних параметрів матки є те, що лише параметри її товщини достовірно переважають ($p < 0,01$) за такі плодів 9-10 місяців. Проте решта параметрів не різняться з такими плодів того ж вікового періоду (табл. 8.1).

Висновки. 1. Фізіологічне зникнення жолоба на матці підтверджується встановленими достовірними кореляційними зворотними зв'язками середньої сили ($r = -0,34$) між шириною дна матки, показники якого коливаються від $6,0 \pm 0,21$ до $6,4 \pm 1,60$ мм, та тім'яно-п'ятковою довжиною плода. 2. Встановлено періоди інтенсивного збільшення морфометричних параметрів матки період 4-5 місяці, та 8-10 місяці характеризуються прискореним збільшенням ширини дна матки. Товщина дна матки найінтенсивніше збільшується з 9 місяця. 3. У плодів другої групи 7 місяців ширина дна матки достовірно більша за таку плодів 4 та 6 місяців цієї ж групи ($p < 0,05-0,001$), даний параметр також менший ніж у плодів 9 та 10 місяців ($p < 0,05-0,001$), і не відрізняється від такого 8 та 5 місяців ($p > 0,05$). 4. Ширина дна матки плодів другої групи 8 місяця достовірно однакова з такою плодів 5 та 7 місяців цієї ж групи ($p > 0,05$). Даний параметр достовірно більший ніж ширина дна матки плодів 4 та 6 місяців ($p < 0,001$) і достовірно менший за такий плодів 9 та 10 місяців ($p < 0,05-0,001$).

Перспективи подальших досліджень. Вважаємо за доцільне доповнити дослідження морфологічних закономірностей перинатального розвитку матки, аналогічними дослідженнями інших внутрішніх жіночих статевих органів в ембріональному та постнатальному періодах життя.

Список використаної літератури

1. Сольський СЯ, Жеребак НМ, Коврига ПМ. Вагітність при аномалії розвитку матки (клінічний випадок). *Акушерство. Гінекологія. Генетика*. 2018; 4(1):72-74.
2. Лановенко ОГ. Диференціація міських і сільських популяцій Херсонської області за частотою вроджених вад розвитку та репродуктивних втрат. *Вісник Вінницького національного університету*. 2018;22(1):10-13.
3. Фетода ОМ, Садовниченко ЮО, Мовчан НВ, Колодяжний ОВ, Долженков РС, Рощенюк ЛВ, Касьян ІМ. Генетико-епідеміологічне дослідження дитячого населення красноградського району Харківської області. *Вісник Українського товариства генетиків і селекціонерів*. 2018;16(1):52-60.
4. Сидоренко НМ, Сухonos ОС, Авраменко НВ. Частота виявлення та аналіз вроджених вад розвитку плоду у Запорізькій області. *Актуальні питання сучасної медицини і фармації. Збірник тез доповідей науково-практичної конференції з міжнародною участю молодих вчених та студентів. 13-17 травня 2019; Запоріжжя: Запорізький медичний університет, 2019. 109 с.*
5. Donon L. *Clinical and paraclinical examination in genital prolapses. Rev Prat.* 2019 Apr;69(4):381-384.
6. Cunha GR, Sinclair A, Rieke WA, Robboy SJ, Cao M, Baskin LS. *Reproductive tract biology: Of mice and men. Differentiation.* 2019 Nov - Dec;110:49-63. doi: 10.1016/j.diff.2019.07.004.
7. Han C, Wang C, Han L, Liu G, Li H, She F, Xue F, Wang Y. *Incarceration of the gravid uterus: a case report and literature review. BMC Pregnancy Childbirth.* 2019 Nov 8;19(1):408. doi: 10.1186/s12884-019-2549-3.

References

1. Sol's'kyu SYA, Zherebak NM, Kovryha PM. *Vahitnist' pry anomalii rozvytku matky (klinichnyy vypadok). [Pregnancy with abnormal uterine development (clinical case)] Akusherstvo. Hinekologhiya. Henetyka.* 2018; 4(1):72-74. (in Ukrainian)
2. Lanovenko OH. *Dyferentsiatsiya mis'kykh i sil's'kykh populyatsiy Khersons'koyi oblasti za chastotoyu vrodzhenykh vad rozvytku ta reproduktyvnykh vtrat. [Differentiation of urban and rural populations of Kherson region by the frequency of congenital malformations and reproductive losses] Visnyk Vinnyts'koho natsional'noho univer-sytetu.* 2018;22(1):10-13. (in Ukrainian)
3. Fetoda OM, Sadovnychenko YUO, Movchan NV, Kolodyazhnyy OV, Dolzhenkov RS, Roshchenyuk LV, Kas'yan IM. *Henetyko-epidemiologichne doslidzhennya dytyachoho naseleennya krasnohrads'koho rayonu Kharkivs'koyi oblasti. [Genetic and epidemiological study of the child population of Krasnograd district of Kharkiv region] Visnyk Ukrayins'koho tovarystva henetykiv i selektsioneriv.* 2018;16(1):52-60. (in Ukrainian)
4. Sydorenko NM, Sukhonos OS, Avramenko NV. *Chastota vyyavlennya ta analiz vrodzhenykh vad rozvytku plodu u Zaporiz'kiy oblasti. [Frequency of detection and analysis of congenital malformations of the fetus in the Zaporozhye region] Aktual'ni pytannya suchasnoyi medytsyny i farmatsiyi. Zbirnyk tez dopovidey naukovopraktychnoyi konferentsiyi z mizhzhnarodnoyu uchastyu molodykh vchenykh ta studentiv. 13-17 travnya 2019; Zaporizhzhya: Zaporiz'kyu medychnyy universytet, 2019. 109 s. (in Ukrainian)*
5. Donon L. *Clinical and paraclinical examination in genital prolapses. Rev Prat.* 2019 Apr;69(4):381-384.
6. Cunha GR, Sinclair A, Rieke WA, Robboy SJ, Cao M, Baskin LS. *Reproductive tract biology: Of mice and men. Differentiation.* 2019 Nov - Dec;110:49-63. doi: 10.1016/j.diff.2019.07.004.
7. Han C, Wang C, Han L, Liu G, Li H, She F, Xue F, Wang Y. *Incarceration of the gravid uterus: a case report and literature review. BMC Pregnancy Childbirth.* 2019 Nov 8;19(1):408. doi: 10.1186/s12884-019-2549-3.

ХАРАКТЕРИСТИКА МАТКИ ПЛОДІВ: ТОПОГРАФІЧНІ ТА МОРФОМЕТРИЧНІ ПАРАЛЕЛІ

Резюме. У літературі висвітлюються розрізнені дані про розвиток внутрішніх жіночих статевих органів і їх вікову та індивідуальну анатомічну мінливість упродовж плодового та раннього неонатального періодів онтогенезу людини. Мета дослідження: з'ясувати хронологічну послідовність розвитку і становлення топографо-анатомічних взаємовідношень матки упродовж перинатального періода онтогенезу людини. Для досягнення поставленої мети використовували такі методи морфологічного дослідження: макроскопічний, звичайне і тонке препарування, мікроскопічний, ін'єкція судин, виготовлення топографо-анатомічних зрізів, рентгенографічний, комп'ютерна томографія, тривимірне комп'ютерне реконструювання, морфометричний та статистичний. Дослідний матеріал (препарати плодів) було розподілено на дві групи: I група – 35 препаратів плодів що померли впродовж 2017-2019 рр; II група – 105 препаратів плодів. Фізіологічне зникнення жолоба на матці підтверджується встановленими достовірними кореляційними зворотніми зв'язками середньої сили ($r = -0,34$) між шириною дна матки, пока-зники якого коливаються від $6,0 \pm 0,21$ до $6,4 \pm 1,60$ мм, та тім'яно-п'ятковою довжиною плода. Встановлено періоди інтенсивного збільшення морфометричних параметрів матки період 4-5 місяці,

та 8-10 місяці характеризуються прискореним збільшенням ширини дна матки. Товщина дна матки найінтенсивніше збільшується з 9 місяця. У плодів другої групи 7 місяців ширина дна матки достовірно більша за таку плодів 4 та 6 місяців цієї ж групи ($p < 0,05-0,001$), даний параметр також менший ніж у плодів 9 та 10 місяців ($p < 0,05-0,001$), і не відрізняється від та-кого 8 та 5 місяців ($p > 0,05$). Ширина дна матки плодів другої групи 8 місяця достовірно однакова з такою плодів 5 та 7 місяців цієї ж групи ($p > 0,05$). Даний пара-метр достовірно більший ніж ширина дна мат-ки плодів 4 та 6 місяців ($p < 0,001$) і достовірно менший за такий плодів 9 та 10 місяців ($p < 0,05-0,001$).

Ключові слова: матка, плід, анатомія, людина.

CHARACTERISTICS OF THE UTERUS IN THE FETAL PERIOD: TOPOGRAPHIC AND MORPHOMETRIC PARALLELS

Abstract. Scientific literature covers separate data concerning development of the internal female reproductive organs and their age-related and individual anatomical peculiarities during the fetal and early neonatal period of human ontogenesis. The objective of the study is to find chronological succession of development and formation of topographic-anatomical interrelations of the uterus during the perinatal period of human ontogenesis. To achieve the purpose the following methods of morphological examination were used: macroscopic, common and thin section, microscopic, vessel injections, making topographic-anatomical sections, radiological, computed tomography, three-dimensional computed reconstruction, morphometric and statistical. The experimental material (fetal specimens) was divided into two groups: I group – 35 specimens of fetuses deceased during 2017-2019; II group – 105 specimens of fetuses collected during 1995-2000. Physiological disappearance of the channel on the uterus is evidenced by the determined reliable reverse correlations of an average force ($r = -0,34$) between the width of the uterine fundus which parameters range from $6,0 \pm 0,21$ mm to $6,4 \pm 1,60$ mm, and parietal-calcaneal length (PCL) of the fetus. The periods of an intensive enlargement of the uterine morphometric parameters are determined: 4-5 months and 8-10 months. They are characterized by an accelerated enlargement of the uterine fundus width. Thickness of the uterine fundus is found to enlarge most intensively since the 9th month. The width of the uterine fundus in fetuses from II group, 7 months of gestation is reliably longer than that in 4 and 6-month fetuses from the same group ($p < 0,05-0,001$). This parameter is smaller than that of the 9 and 10-month fetuses ($p < 0,05-0,001$). It does not differ from the similar one in 8 and 5-month fetuses ($p > 0,05$). The width of the uterine fundus in 8-month fetuses from II group is reliably similar to that of 5 and 7-month fetuses from the same group ($p > 0,05$). This parameter is reliably larger than the width of the uterine fundus of 4 and 6-month fetuses ($p < 0,001$) and reliable smaller than that in 9 and 10-month fetuses ($p < 0,05-0,001$).

Key words: uterus, fetus, anatomy, human.

Відомості про авторів:

Проняєв Дмитро Володимирович – кандидат медичних наук, доцент кафедри анатомії, клінічної анатомії та оперативної хірургії Вищого державного навчального закладу України «Буковинський державний медичний університет», Чернівці;

Булик Роман Євгенович – доктор медичних наук, професор, завідувач кафедри медичної біології та генетики Вищого державного навчального закладу України «Буковинський державний медичний університет», Чернівці;

Кучук Олег Петрович – кандидат медичних наук, доцент кафедри офтальмології імені Б.Л. Радзіховського Вищого державного навчального закладу України «Буковинський державний медичний університет», Чернівці.

Information about authors:

Proniaiev Dmytro Volodymyrobych – PhD, Assistant Professor of the Department of Anatomy, Clinical Anatomy and Operative Surgery of the HSEI of Ukraine «Bukovinian State Medical University», Chernivtsi;

Bulyk Roman Yevhenovych – Doctor of Medical Sciences, Professor, Chief of the Department of Medical Biology and Genetics of the HSEI of Ukraine «Bukovinian State Medical University», Chernivtsi;

Kuchuk Oleh Petrovych – PhD, Associate Professor of the B.L. Radzihovskyi Department of Ophthalmology of the HSEI of Ukraine «Bukovinian State Medical University», Chernivtsi.

Надійшла 11.09.2019 р.

Рецензент – проф. Олійник І.Ю. (Чернівці)