

Міністерство охорони здоров'я України
Вищий державний навчальний заклад України
«Буковинський державний медичний університет»

БУКОВИНСЬКИЙ МЕДИЧНИЙ ВІСНИК

Український науково-практичний журнал

Заснований у лютому 1997 року

Видається 4 рази на рік

Включений до Ulrichsweb™ Global Serials Directory, наукометричних і спеціалізованих баз даних Google Scholar (США), Index Copernicus International (Польща), Scientific Indexing Services (США), Infobase Index (Індія), Ukrainian research & Academy Network (URAN), НБУ ім. Вернадського, “Джерело”

ТОМ 23, № 1 (89)

2019

Редакційна колегія:

головний редактор Т.М. Бойчук,
О.Б. Беліков, О.С. Годованець, І.І. Заморський, Н.В. Пашковська,
О.І. Івашук (перший заступник головного редактора),
Т.О. Ілащук, А.Г. Іфтодій, Г.Д. Коваль, О.К. Колоскова,
В.В. Кривецький (заступник головного редактора),
В.В. Максим'юк, Л.П. Сидорчук, С.В. Сокольник,
В.К. Тащук (відповідальний секретар), С.С. Ткачук,
О.І. Федів (відповідальний секретар), О.В. Цигикало

Наукові рецензенти:

проф. І.І. Заморський, проф. О.І. Ілащук, проф. А.Г. Іфтодій

Чернівці: БДМУ, 2019

Редакційна рада:
К.М. Амосова (Київ), В.В. Бойко (Харків),
А.І. Гоженко (Одеса), В.М. Запорожан (Одеса),
В.М. Коваленко (Київ), З.М. Митник (Київ),
В.І. Паньків (Київ), В.П. Черних (Харків),
Герхард Дамман (Швейцарія),
Збігнев Копанські (Польща),
Дірк Брутцерт (Бельгія),
Раду Крістіан Дабіша (Румунія)

Рекомендовано до друку та до поширення через мережу Інтернет рішенням вченої ради
Вищого державного навчального закладу України «Буковинський державний медичний
університет»
(протокол №7 від 28.02.2019 року)

Буковинський медичний вісник
(Бук. мед. вісник) –
науково-практичний журнал, що
рецензується
Bukovinian Medical Herald
(Buk. Med. Herald)
Заснований у лютому 1997 р. Видається 4
рази на рік
Founded in February, 1997 Published four
times annually
Мова видання: українська, російська,
англійська
Сфера розповсюдження загальнодержавна,
зарубіжна
Свідоцтво про державну реєстрацію:
серія КВ №15684-4156 ПР від 21.09.2009

Наказом
Міністерства освіти і науки України від 06
листопада 2014 року № 1279 журнал
“Буковинський медичний вісник”
включено до
Переліку наукових фахових видань
України
Адреса редакції: 58002, Чернівці,
пл. Театральна, 2
Тел.: (0372) 55-37-54,
52-40-78
Факс: (0372) 55-37-54
e-mail: bmh@bsmu.edu.ua
Адреса електронної версії журналу в
Internet:
<http://www.bsmu.edu.ua>
Секретар редакції
І.І. Павлунік
Тел.: (0372) 52-40-78

ЕЛЕКТРОКАРДИОГРАФІЧНІ МАРКЕРИ В ДИФЕРЕНЦІАЦІЇ ІШЕМІЇ І НЕКОРОНАРНИХ УШКОДЖЕНЬ СЕРЦЯ У ПАЦІЄНТІВ МОЛОДОГО ВІКУ

В.К. Тащук¹, О.В. Маліневська-Білійчук¹, І.О. Маковійчук², Н.А. Турубарова-Леунова², К.М. Злонікова², О.П. Дінова², В.В. Анфілофієва², Г.В. Михайлова², Н.Д. Герасим², О.Я. Ковалышена², М.В. Дубінська², О.І. Яковець²

¹Вищий державний навчальний заклад України «Буковинський державний медичний університет», м. Чернівці, Україна

²Обласний клінічний кардіологічний центр, м. Чернівці, Україна

Ключові

слова: гострий коронарний синдром, «псевдокоронарний» варіант міокардиту, кардіоміопатія Такоцубо, синдром Бругада, вазоспазм.

Буковинський медичний вісник. Т.23, № 1 (89). С. 156-163.

DOI:

10.24061/2413-0737. XXIII.1.89.2019.24

E-mail: vtashchuk@ukr.net.

Мета роботи — дослідити диференційні відмінності гострого коронарного синдрому (ГКС), міокардиту, кардіоміопатії Такоцубо, синдрому Бругада та вазоспазму відповідно до клініки, інструментальних та лабораторних обстежень для зменшення частоти лікарських помилок у встановленні діагнозу та призначення адекватного лікування захворювання.

Матеріал і методи. Проведено аналіз клінічних випадків групи пацієнтів молодого віку, які надійшли до медичної установи з проявами “J-waves syndromes” та мали подібні «ішемічні» зміни ЕКГ.

Результати. При обстеженні хворих об’єктивізовано, що до станів із порушенням фази реполяризації з групи “J-waves syndromes” у молодому віці належать ГКС з елевацією сегмента ST, вазоспастичні прояви, «псевдокоронарний» варіант міокардиту, кардіоміопатія Такоцубо, синдром Бругада та ін. Для їх диференційної діагностики доцільно призначати ряд досліджень: електрокардіографію (ЕКГ), ехокардіографію (ЕхоКГ), магнітно-резонансну томографію (МРТ) з гадолінієм, комп’ютерну томографію коронарних артерій (КТКА), коронарорентрикулографію (КВГ) та радіоізотопну сцинтиграфію міокарда.

Висновки. Схожість електрокардіографічних ознак та відсутність чітких критеріїв для розрізнення даних захворювань передбачають призначення додаткових методів обстеження, проте лише комп’ютерна томографія коронарних артерій дозволяє неінвазивно визначити ступінь ураження коронарних артерій та допомогти при диференціації коронарних та некоронарних патологій за скринінгового підходу, натомість коронарорентрикулографія залишається «золотим критерієм» діагностики.

Ключевые

слова: острый коронарный синдром, «псевдокоронарный» вариант миокардита, кардиомиопатия Такоцубо, синдром Бругада, вазоспазм.

Буковинский медицинский вестник. Т.23, № 1 (89). С. 156-163.

ЭЛЕКТРОКАРДИОГРАФИЧЕСКИЕ МАРКЕРЫ В ДИФФЕРЕНЦИАЦИИ ИШЕМИИ И НЕКОРОНАРНЫХ ПОВРЕЖДЕНИЙ СЕРДЦА У ПАЦИЕНТОВ МОЛОДОГО ВОЗРАСТА

В.К. Тащук, А.В. Маліневская-Білійчук, И.Е. Маковейчук, Н.А. Турубарова-Леунова, Е.М. Злонікова, О.П. Дінова, В.В. Анфілофієва, Г.В. Михайлова, Н.Д. Герасим, О.Я. Ковалышена, М.В. Дубінская, О.И. Яковец

Цель работы — исследовать дифференциальные различия острого коронарного синдрома (ОКС), миокардита, кардиомиопатии Такоцубо, синдрома Бругада и вазоспазма в соответствии с клиникой, инструментальными и лабораторными обследованиями для уменьшения частоты врачебных ошибок в установлении диагноза и назначения адекватного лечения заболевания.

Материал и методы. Проведен анализ клинических случаев группы

пациентов молодого возраста, поступивших в медицинское учреждение с проявлениями "J-waves syndromes", которые имели подобные «ишемические» изменения ЭКГ.

Результаты. При обследовании больных объективизировано, что к состояниям с нарушением фазы реполяризации из группы "J-waves syndromes" в молодом возрасте принадлежат ОКС с элевацией сегмента ST, вазоспастические реакции, «псевдокоронарный» вариант миокардита, кардиомиопатия Такоцубо, синдром Бругада и др. Для их дифференциальной диагностики целесообразно назначать ряд исследований: электрокардиографию, эхокардиографию, магнитно-резонансную томографию с гадолинием, компьютерную томографию коронарных артерий, коронаровентрикулографию и радиоизотопную сцинтиграфию миокарда.

Выводы. Сходство электрокардиографических признаков и отсутствие четких критериев для различения данных заболеваний предусматривают назначение дополнительных методов обследования, но только компьютерная томография коронарных артерий позволяет определить степень поражения коронарных артерий и помочь при дифференциации коронарных и некоронарных патологий при скрининговом подходе, в то же время коронаровентрикулография остается «золотым критерием» диагностики.

Keywords: acute coronary syndrome, "pseudocoronary" type of myocarditis, Takotsubo cardiomyopathy, Brugada syndrome, vasospasm.

Bukovinian Medical Herald. V.23, № 1 (89). P. 156-163.

ELECTROCARDIOGRAPHIC MARKERS FOR DIFFERENTIATION OF ISCHEMIA AND NON-CORONARY HEART DISEASE IN YOUNG PATIENTS

V.K. Tashchuk, A.V. Malinevska-Billichuk, I.O. Makoviichuk, N.A. Turubarova-Leunova, K.M. Zlonikova, O.P. Dinova, V.V. Anfilofieva, G.V. Mykhailova, N.D. Gerasym, O.Y. Kovalyshena, M.V. Dubinska, O.I. Yakovets

The aim of the work is to investigate the differences between acute coronary syndrome (ACS), myocarditis, Takotsubo cardiomyopathy, Brugada syndrome, vasospasm based on the clinical, instrumental, laboratory examinations to reduce the frequency of medical errors in diagnostics and prescribe adequate treatment according to the disease.

Material and methods. The analysis of the clinical cases of a young patients' group admitted to the medical establishment with manifestations of "J-waves syndromes", which had similar "ischemic" ECG changes.

Results. The examination of patients showed that the cases with a disorder of the repolarization phase from the group "J-waves syndromes" of young people include ACS with elevation of the ST segment, vasospastic reactions, "pseudocoronary" type of the myocarditis, cardiomyopathy Takotsubo, Brugada syndrome, etc. For differential diagnostics, it is advisable to refer the patient for the following examinations: electrocardiography, echocardiography, magnetic resonance imaging with gadolinium, computer tomography of the coronary arteries (CTCA), coronary angiography and left ventriculography (CAG & LVG) and radioisotope scintigraphy of the myocardium.

Conclusion. The similarity of electrocardiographic results and the lack of clear criteria for distinguishing these diseases provide for the order to some additional methods of examination, but only computer tomography of the coronary arteries can determine the degree of coronary artery damage and help in the differentiation between coronary and non-coronary pathologies at the screening approach, at the same time, coronary angiography and left ventriculography remains the "golden criterion" of diagnostics.

Випадок із практики

Вступ. Дискусійне питання R. Brugada на конгресі ESC 2015 «Від чого помирають люди молодого віку?» [1] у результаті обговорення формує рекомендації щодо розділення ЕКГ-ознак на групи, які свідчать про варіант норми або наявності патології [2]. До нормальних ЕКГ-знахідок віднесли: симптом ранньої реполяризації, синусову брадикардію або аритмію, неповну блокаду правої ніжки пучка Гіса, атріовентрикулярну блокаду 1 ступеня (AV-блокада) та Т-інверсію у відведеннях V1-V3 в осіб менше 16 років. Аномальні ЕКГ-ознаки включають: депресію сегмента ST, повну блокаду лівої ніжки пучка Гіса, синдром Бругада (тип 1), AV-блокаду (Мобітц II), передсердну та шлуночкову тахіаритмію [2]. До станів з порушенням фази реполяризації з групи «J-waves syndromes» у молодому віці належать ГКС з елевацією сегмента ST, вазоспастичні реакції, «псевдокоронарний» варіант міокардиту, кардіоміопатія (КМП) Такоцубо, синдром Бругада та ін. Основними методами для діагностики є лабораторні дослідження, ЕКГ, ЕхоКГ, МРТ з гадолінієм, у диференційній діагностиці використовуються — КТКА, КВГ, радіоізотопна сцинтиграфія міокарда тощо [3]. Серед даних патологій міокардит є запальним захворюванням м'яза серця, яке зумовлене безпосередньою або опосередкованою через імунні комплекси дією інфекції/інвазії, виникає при алергічних та аутоімунних захворюваннях, поширеність становить 4–11% всіх патологій серцево-судинної системи та 20% серед некоронарних уражень серця [4]. З огляду на те, що ГКС є більш поширеним серед осіб середнього та літнього віку, порівняно менше досліджень проведено для встановлення особливостей перебігу ГКС в осіб молодого віку, хоча згідно зі статистикою приблизно 5–10% випадків ГКС трапляються в людей молодше 45 р. [5]. При диференціації даних захворювань варто зазначити синдром Бругада, який вперше був описаний 1992 р. і характеризується елевацією сегмента ST, блокадою правої ніжки пучка Гіса, шлуночковою тахікардією та асоціюється з високим ризиком раптової смерті в молодих людей [6]. Причинами смертності в молодому віці також можуть

бути КМП Такоцубо та вазоспазм, що є недостатньо вивченими патологіями та пов'язуються з тяжкими клінічними ускладненнями [7].

Мета роботи — дослідити диференційні відмінності гострого коронарного синдрому, міокардиту, кардіоміопатії Такоцубо, синдрому Бругада та вазоспазму відповідно до клініки, інструментальних та лабораторних обстежень для зменшення частоти лікарських помилок у встановленні діагнозу та призначення адекватного лікування захворювання.

Матеріал і методи. Проведено аналіз клінічних випадків у групі пацієнтів молодого віку, що надійшли до медичної установи з проявами «J-waves syndromes», які мали подібні «ішемічні» зміни ЕКГ.

Результати дослідження та їх обговорення. Перший клінічний випадок — хворий А., 17 р., надійшов в обласний клінічний кардіологічний диспансер з підозрою на ГКС у зв'язку зі змінами на ЕКГ, які були зафіксовані бригадою швидкої медичної допомоги. Основною скаргою хворого на момент госпіталізації була загальна слабкість. Із анамнезу відомо, що захворювання розпочалося дві доби тому, коли підвищилася температура до фебрильних цифр, що супроводжувалось диспептичними проявами, дискомфортом у ділянці серця передував за добу, скарги на відчуття нестачі повітря. Артеріальний тиск (АТ) — 110/60 мм рт.ст., частота серцевих скорочень (ЧСС) — 62 уд/х в. За дообстежень у загальному аналізі крові відзначався помірний лейкоцитоз із зсувом формули вліво. Проводилися неодноразові дослідження рівнів тропоніну Т у динаміці: при надходженні ≥ 2000 нг/л, через 3 доби ≥ 2000 нг/л, через 7 днів ≤ 50 нг/л, а отже, рівень тропоніну з максимальних показників знизився до нормативних значень упродовж тижня. Рівень глюкози крові при надходженні нормативний, фіксовано суттєве підвищення рівня гострофазових показників запалення — Анतिстрептолізин О (АСЛО) — 800 од., С-реактивний білок — 96 мг/мл. У загальному аналізі сечі були також виявлені зміни, які вказували на наявність запальних змін, у динаміці показники нормалізувалися.

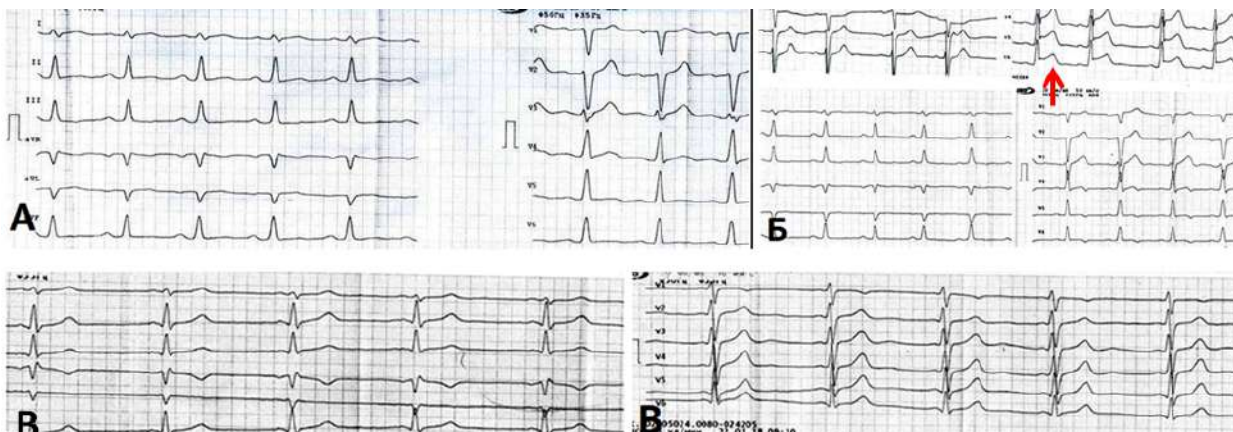


Рис. 1. ЕКГ при надходженні (А); на 5-ту добу (Б) і на 10-ту добу (В)

Case of practice

Аналіз ЕКГ при первинному обстеженні свідчив про синусову тахікардію (98 уд/хв), зміни фази реполяризації за «ішемічним» типом у ділянці проєкції верхівки, передньобочкової та задньої стінок лівого шлуночка (ЛШ) у вигляді початкової елевації сегмента ST у відведеннях I, aVL, V3-V6 (рис. 1 А) з подальшою динамікою (рис. 1 Б, стрілочка) з більш вираженою елевацією сегмента ST у відведеннях V3-V6 та подальшим формуванням двофазного негативного зубця Т у відведеннях V3-V6 (5-та доба) з нормалізацією ЕКГ 10-ї доби (рис. 1 В). При проведенні ЕхоКГ було зазначено, що розміри порожнин серця у межах норми (ліве передсердя — 3,9 см, кінцевий систолічний розмір — 3,6 см; кінцевий діастолічний розмір — 5,1 см, правий шлуночок — 2,6 см), дещо обмежена скоротливість ЛШ — фракція викиду (ФВ) 56%, виявлено пролапс мітрального клапана з регургітацією I ступеня. Під час ЕхоКГ реєструвалась нечаста екстрасистолічна аритмія. У динаміці лікування згідно з ЕхоКГ-дослідженням покращились показники скоротливої здатності ЛШ — через 10 днів ФВ зросла до 62%.

Для огляду хворого А. залучено отоларинголога з приводу супутньої патології — декомпенсований хронічний тонзиліт та отримано рекомендацію, щодо планової тонзилектомії.

У результаті оцінки клінічних, інструментальних та лабораторних даних був встановлений діагноз: Гострий міокардит неуточненої етіології, тяжкий перебіг, псевдокоронарний варіант, вогнищевий із локалізацією по передньобочковій стінці ЛШ. Екстрасистолічна аритмія. Серцева недостатність I зі збереженою фракцією викиду ЛШ, II функціональний клас.

Лікувальна програма, призначена хворому А., пе-

редбачала режим ІБ-III, дієту № 10 та медикаментозну терапію, що включала антибіотики, протизапальні препарати, антикоагулянти, антиагреганти, антагоністи альдостерону, нітрати, метаболічну терапію. У результаті даного лікування стан покращився: дискомфорт у ділянці серця не повторювався, зменшилася загальна слабкість. Оцінювалися зміни ЕКГ та ЕхоКГ як позитивні, в аналізах крові — нормалізація гострофазових показників запалення. З метою виключення ураження коронарних судин пацієнт був скерований на КТКА (ознак стенозу коронарних артерій, структурних та об'ємних змін міокарда камер серця не виявлено) та МРТ серця (ознаки дифузного ураження міокарда ЛШ інтрамурально та субепікардіально по боковій стінці та частково по передній стінці та на верхівці відповідають підгострому дифузному міокардиту).

У зіставленні другого клінічного випадку пацієнта молодого віку — хворий Б., 16 років, який був доставлений у кардіологічний диспансер зі скаргами на біль у ділянці серця та загальну слабкість. Анамнестично: наявність супутньої патології заперечує. Пацієнту проведено холтеровське моніторування ЕКГ. Отримані дані обстеження: часті епізоди ектопічного передсердного ритму, середня ЧСС 66 уд/хв, зареєстровано 46 епізодів синусової тахікардії, вкорочення інтервалу PQ до 0,07–0,10 с (синдром LGL), епізод елевації сегмента ST до 13–9-7 мм протягом 37 хвилин під час нічного сну (рис. 2, стрілочка), динаміка ЕКГ після фізичного навантаження відсутня — з підозрою на спазм коронарних судин у молодому віці спрямований, як і пацієнт А., на КТКА.

При КТКА в пацієнтів А. і Б. атеросклеротичного ураження та формування бляшок не виявлено.

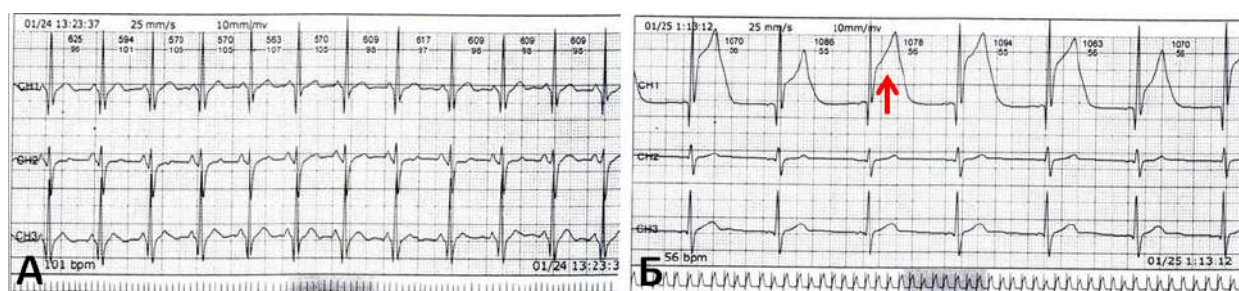


Рис. 2. Базисний епізод вихідних змін фази реполяризації і епізод елевації сегмента ST у нічні години

Третій клінічний випадок хворих на серцеву патологію молодого віку представляє пацієнтку В., 30 років, яка скаржилась на перебої в ділянці серця, серцебиття та швидку втому. Вперше з'явилися дані симптоми три роки тому, в тому ж році під час вагітності лікувалась в обласному кардіологічному центрі та отримувала лікування (метаболічна терапія, β -адреноблокатори), яке призвело до покращення стану. Останню госпіталізацію спричинили часті епізоди перебоїв серця та недостатній ефект від призначеної раніше терапії антиаритмічними препаратами та протизапальною. Показники загальних

аналізів крові і сечі в нормі, відзначається підвищення гострофазових показників запалення (АСЛЮ 600 Од). Аналіз ЕКГ при первинному обстеженні свідчив про синусовий ритм, порушений шлуночковою бігемінією, гіпертрофію ЛШ та виявлені поширені недиференційовані зміни кінцевої частини шлуночкового комплексу. У динаміці через 10 днів відзначали синусову брадикардію, ЧСС 45/хв та позитивні зміни фази реполяризації в усіх відведеннях. Рекомендоване холтеровське моніторування ЕКГ (ХМ ЕКГ) свідчить, що протягом всього періоду реєструвався синусовий ритм із середньою ЧСС 86 уд/хв, зафіксовано дві

Випадок із практики

надшлуночкових екстрасистоли, 10690 шлуночкових екстрасистол (рис. 3 А) у тому числі за типом бігемінії та тригемінії, реєструвалися періоди синоатріальної блокади 2-го ступеня, тип 2. Привертає увагу переважно при синусових тахіаритміях «стартові» короткотривалі (до 40 с) епізоди горизонтальної депресії сегмента ST до 2 мм (рис. 3 Б), що в подальшому ставали косовисхідними і повертались до ізолінії.

Пацієнтка В. з діагнозом Міокардитичний міокардіофіброз, аритмічний варіант (поодинокі надшлуночкова екстрасистоля і часта шлуночкова екстрасистоля, епізоди синоатріальної блокади 2-го ступеня, тип 2) перебігу. СН I зі збереженою ФВ ЛШ, ФК II скерована на проведення КТКА (змін не виявлено), після консультації кардіохірурга у 2018 році проведено втручання — радіочастотна катетерна абляція.

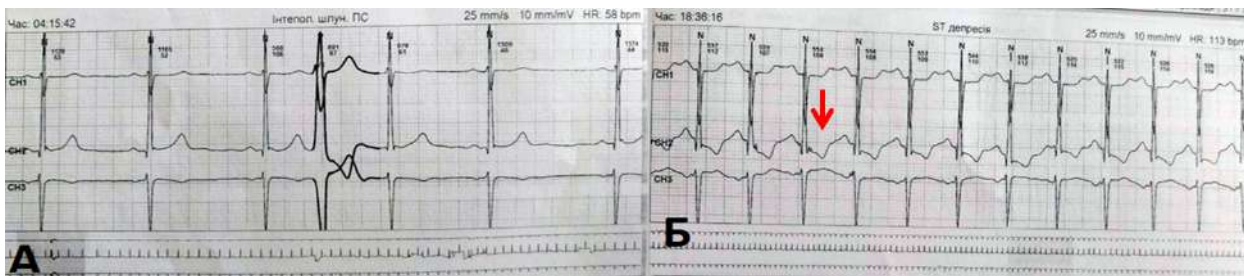


Рис. 3. Реєстрація екстрасистоли (А); фіксація депресії сегмента ST (Б, стрілочка)

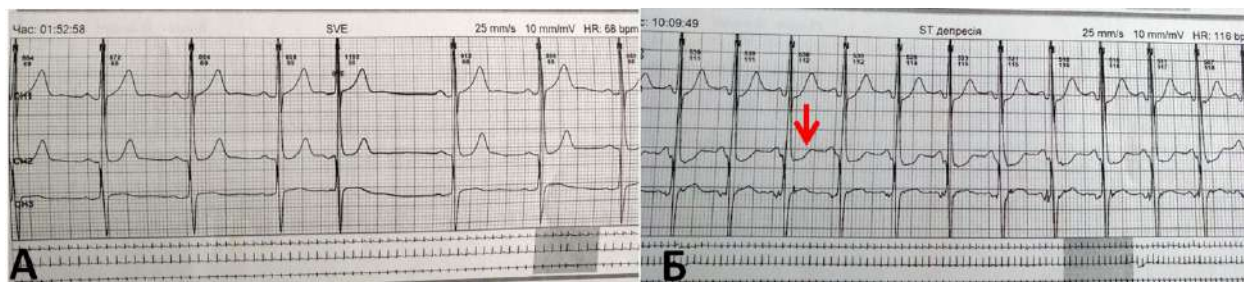


Рис. 4. Депресія сегмента ST (стрілочка) при холтерівському моніторингу ЕКГ

У межах дослідження змін ЕКГ у молодому віці представлена четверта пацієнтка Г., 24 роки, вагітність 32 тижні, що спостерігалась з діагнозом Міокардитичний міокардіофіброз, аритмічний варіант (поодинокі надшлуночкова екстрасистоля) перебігу, пролапс мітрального клапана, СН 0. При проведенні ХМ ЕКГ привертає увагу також депресія сегмента ST за «ішемічним» типом (рис 4, стрілочка). У подальшому пацієнтці Г. було рекомендоване проведення додаткових досліджень, у тому числі повторного ХМ ЕКГ, стрес-тестів, КТКА.

П'ятий клінічний випадок описує пацієнтку К. з

діагнозом синдром Бругада, яка звернулася зі скаргами на періодичний стискувальний біль за грудниною, що не пов'язаний із фізичним навантаженням, загальну слабкість, запаморочення, відчуття перебоїв у роботі серця та періодичне відчуття «нестачі» повітря. Дані ЕКГ свідчили про спрямування сегмента ST у вигляді характерної «склепінчастої» косонизхідної елевації (рис 5 Б, стрілочка) у правих грудних відведеннях V1-V3 до 3–5 мм, що переходить у негативний симетричний зубець Т у цих відведеннях, QT подовжений у правих грудних відведеннях, електрична вісь серця відхилена вправо, ознаки повної блокади

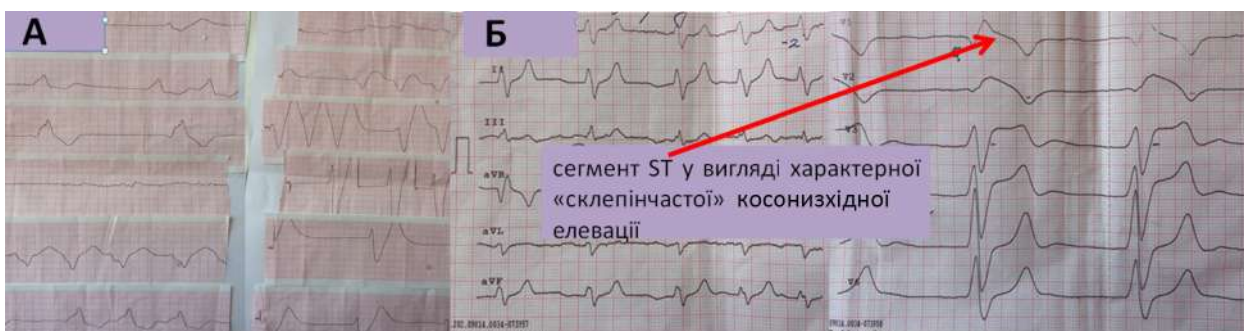

Рис.5. ЕКГ пацієнта із синдромом Бругада

правої ніжки пучка Гіса, реєструвався транзиторний аритмічний компонент ЕКГ (рис 5 А, стрілочка) — епізоди надшлуночкової екстрасистолії і короткі ділянки надшлуночкової тахіаритмії, фібриляції передсердь [8]. Діагностичним для даного випадку вважається сімейна історія синкопе або раптова серцева смерть (РСС), перервана РСС, генетичний тест на мутації тощо [8].

Шостий клінічний випадок описує пацієнтку з діагнозом кардіоміопатія Такоцубо. Анамнестично: госпіталізована в Обласний клінічний кардіологічний диспансер зі скаргою на кардіалгії, пусковим фактором яких був стрес. У пацієнтки визначено нормальні рівні лактатдегідрогенази і її фракцій, креатинінфосфокінази та її МВ-фракції, виявлені специфічні «інфарктоподібні» зміни згідно з ЕКГ, які зникли при повторному ЕКГ-дослідженні через п'ять днів.

Описані клінічні випадки із зазначенням даних лабораторних досліджень та інтерпретації результатів змін ЕКГ у молодому віці з оцінкою ЕхоКГ, ХМ ЕКГ, КТКА демонструють складність постановки правильного діагнозу за патологічних змін сегмента ST.

Враховуючи важливість своєчасної реперфузійної терапії при ГКС з підйомом сегмента ST, клініцистам необхідно чітко відмежовувати зміну сегмента ST при ГКС від його імітагорів у групі «J-waves syndromes» у молодому віці, які можуть затримати необхідну терапію [9]. Цінним методом для діагностики ГКС виступає визначення рівнів тропоніну в динаміці, що є чутливим та специфічним маркером ушкодження міокарда, підвищення якого однак реєструється в тому числі при міокардиті і утримується 5–7 днів [10]. Аналіз клінічної картини та результатів інструментальних обстежень (ЕКГ, ЕхоКГ, МРТ з гадолінієм, коронарографія) широко використовуються для диференційної діагностики міокардитів, ГКС та вазоспазму, проте КТКА є ефективним неінвазивним методом для візуалізації коронарних артерій та виявлення їх атеросклеротичного ураження або встановлення розподілу некоронарної групи захворювань [11]. Ще одним захворюванням, яке спричиняє мімікрію ЕКГ-змін за ГКС, є КМП Такоцубо, що характеризується появою болю в ділянці серця, підвищенням рівня серцевих ферментів та «інфарктоподібними» змінами ЕКГ. Для ідентифікації КМП Такоцубо розроблені «Мейо критерії», які включають регіональні порушення скоротливості ЛШ, гіпокінезію, акінезію або дискінезію, пов'язану зі стресом і спонтанно вирішуються, відсутність доказів пошкодження коронарних артерій [12]. Диференційна діагностика КМП Такоцубо та ГКС є складною, бо відсутні точні та визнані ЕКГ-критерії і на даний момент лише коронарографічна ангиографія може виключити одну з цих патологій [13].

З огляду на те, що коронарний вазоспазм є значущою проблемою для здоров'я людей різних вікових категорій через високий рівень захворюваності та тяжкості патології, необхідно вчасно виявити зміни

ЕКГ та обрати правильний вектор лікування [14]. Вазоспазм виникає внаслідок раптової оклюзійної вазоконстрикції сегмента епікардіальної артерії з тимчасовою елевацією сегмента ST на ЕКГ, характерна наявність нормальних або необструктивних бляшок згідно з даними КТКА. У клінічній практиці описані випадки елевації сегмента ST у відведеннях V1-V3, які свідчать про патогенетично інше захворювання серцево-судинної системи — синдром Бругада, тому є цікавим у плані диференційної діагностики обох захворювань. На користь синдрому Бругада свідчить наявність характерної форми підйому сегмента ST більше 2 мм, поліморфна шлуночкова тахікардія, сімейні випадки раптової серцевої смерті у віці до 45 років, синкопе або нічні напади задухи. Варто зазначити, що для підтвердження синдрому Бругада існують додаткові методи обстеження, такі як генетичне виявлення дефекту SCN5A, хоча й воно не є достатнім, бо мутації в інших 20 досліджуваних генах викликали розвиток цієї патології [15]. Необхідно відзначити, що аномальна серцева реполяризація щільно пов'язана зі шлуночковою тахікардією (ШТ) та фібриляцією шлуночків (ФШ), ішемія міокарда та ГКС посилюють вираженість змін фази реполяризації, а ШТ та ФШ можуть бути смертельними на ранній стадії ГКС з елевацією сегмента ST [16]. Високий рівень смертності від ГКС сприяє гіпердіагностиці даного захворювання, хоча потрібно пам'ятати про частішу причину смерті серед осіб молодого віку від імітаційних діагнозів — синдрому Бругада, міокардитів тощо. Щоб уникнути лікарських помилок, важливо проаналізувати перебіг клінічного випадку, динаміку ЕКГ змін, рівні серцевих маркерів, висновки дообстежень — ЕхоКГ та безперечно КТКА або коронарографії.

Висновки

1. До патологічних станів із групи «J-waves syndromes» у молодому віці, які включають порушення фази реполяризації, належать гострий коронарний синдром, кардіоміопатія Такоцубо, синдром Бругада, вазоспазм коронарних артерій та міокардит.

2. Схожість ЕКГ-ознак та відсутність чітких критеріїв для диференціювання даних захворювань передбачають призначення додаткових методів обстеження (ехокардіографія, холтеровський моніторинг ЕКГ, магнітно-резонансна томографія з гадолінієм).

3. Комп'ютерна томографія коронарних артерій дозволяє визначити ступінь ураження коронарних артерій та допомогти при диференціації коронарних та некоронарних патологій.

Перспективи подальших досліджень. Дослідити особливості ішемічних змін на ЕКГ у осіб молодого віку в гендерному розподілі.

Список літератури

1. Brugada R. Genotype environment interactions in cardiovascular diseases: exercise induced arrhythmias cardiac genetic diseases. [Інтернет]. [Цитовано ESC Congress'2015, London 2015]. Доступно: www.escardio.org/ESC2015

Випадок із практики

2. Sharma S, Drezner JA, Baggish A, et al. International recommendations for electrocardiographic interpretation in athletes. *European Heart Journal*. 2018. DOI: 10.1001/jamacardio.2017.4573.
3. Коваленко ВМ, Несукай ОГ, Чернюк СВ, та ін. Міокардит: сучасний стан проблеми і пошук нових підходів до діагностики. *Український кардіологічний журнал*. 2016;1:15–24.
4. Коваленко ВМ, редактор. *Руководство по кардиологии*. Киев: МОРИОН; 2008. 1424 с.
5. Norsa'adah B, Che-Muzaini CM. Association of Co-Morbidity and Treatment with the Complications of Acute Coronary Syndrome in Young Patients Less Than 45 Years. *The Malaysian Journal of Medical Sciences*. 2018; 25 (1):42–52.
6. Antzelevitch Ch, Patocskai B. Brugada Syndrome. *Clinical, Genetic, Molecular, Cellular and Ionic Aspects. Current Problems in Cardiology*. 2016;41 (1): 7–57.
7. Ghadri J, Prasad A, Sharkey S, et al. International Expert Consensus Document on Takotsubo Syndrome: Clinical Characteristics, Diagnostic Criteria, and Pathophysiology. *European Heart Journal*. 2018;39 (22):2032–46.
8. Ташук ВК, Маковійчук ІО, Онофрейчук ДІ, Злонікова КМ. Клінічний випадок транзиторного синдрому Бругада, особливості сучасної тактики. *Аритмологія*. 2018; 3 (27): 26–31.
9. Nable J, Lawner B. Chameleons: Electrocardiogram Imitators of ST-Segment Elevation Myocardial Infarction. *Emergency Medicine Clinics of North America*. 2015. DOI: 10.1016/j.emc.2015.04.004.
10. Langhorn R, Willesen JL. Cardiac Troponins in Dogs and Cats. *Journal of Veterinary Internal Medicine*. 2016; 30 (1):36–50.
11. Ташук ВК. Електрокардіографічні помилки між інфарктом міокарда і некоронарними захворюваннями серця — власний досвід і літературні дані. *Клінічна та експериментальна патологія*. 2016;15 (1): 153–56.
12. Swenson S, Chen I, Bull J, et al. Takotsubo cardiomyopathy: A discussion and case study. *Journal of the American Association of Nurse Practitioners*. 2018;30 (7):392–97.
13. Guerra F, Giannini I, Capucci A. The ECG in the differential diagnosis between Takotsubo cardiomyopathy and acute coronary. *Expert Review of Cardiovascular Therapy*. 2017; 15 (2):137–44.
14. Saitoh S, Takeishi Y, Maruyama Y. Mechanistic insights of coronary vasospasm and new therapeutic approach. *Fukushima J. Med. Sci.* 2015; 61 (1):1–12.
15. Yang L, Ma G, Yu T, et al. A case report of Brugada-like ST-segment elevation probably due to coronary vasospasm. *Medicine (Baltimore)*. 2018;97 (9): e9900.
16. Yu Z, Chen R, Qin S, et al. Electrocardiographic parameters effectively predict ventricular tachycardia/fibrillation in acute phase and abnormal cardiac function in chronic phase of ST-segment elevation myocardial infarction. *Journal of Cardiovascular Electrophysiology*. 2018. DOI: 10.1111/jce.13453
1. Brugada R. Genotype environment interactions in cardiovascular diseases: exercise induced arrhythmias cardiac genetic diseases. [Internet] [Citen ESC Congress'2015, London; 2015]. Available from: www.escardio.org/ESC2015.
2. Sharma S, Drezner JA, Baggish A, Papadakis M, Wilson MG, Prutkin JM, et al. International Recommendations for Electrocardiographic Interpretation in Athletes. *European Heart Journal*. 2018. DOI: 10.1001/jamacardio.2017.4573.
3. Kovalenko VM, Nesukai OH, Cherniuk SV, Danylenko OO, Kyrychenko RM, Hires Y. Miokardyt: suchasnyi stan problemy i poshuk novykh pidkhodiv do diahnozyky [Myocarditis: the current state of the problem and the search for new approaches to diagnosis]. *Ukrains'kyi kardiologichnyi zhurnal*. 2016;6:15–24. (in Ukrainian).
4. Kovalenko VN, editors. *Rukovodstvo po kardiologii [Guide to cardiology]*. Kiev: MORION; 2008. 1424 p. (in Russian).
5. Norsa'adah B, Che-Muzaini CM. Association of Co-Morbidity and Treatment with the Complications of Acute Coronary Syndrome in Young Patients Less Than 45 Years. *Malays J Med Sci*. 2018;25 (1):42–52.
6. Antzelevitch C, Patocskai B. Brugada Syndrome. *Clinical, Genetic, Molecular, Cellular and Ionic Aspects. Curr Probl Cardiol*. 2016;41 (1):7–57.
7. Ghadri JR, Wittstein IS, Prasad A, Sharkey S, Dote K, Akashi YJ, et al. International Expert Consensus Document on Takotsubo Syndrome: Clinical Characteristics, Diagnostic Criteria, and Pathophysiology. *Eur Heart J*. 2018;39 (22):2032–46.
8. Tashuk VK, Makoviichuk IO, Onofreichuk DI, Zlonikova KM. Klinichnyi vyypadok tranzytornoho syndromu Bruhada, osoblyvosti suchasnoi taktyky [Clinical case of Brugada transient syndrome, features of modern tactics]. *Arytmolohiia*. 2018;3:26–31. (in Ukrainian).
9. Nable JV, Lawner BJ. Chameleons: Electrocardiogram Imitators of ST-Segment Elevation Myocardial Infarction. *Emerg Med Clin North Am*. 2015;33 (3):529–37. DOI: 10.1016/j.emc.2015.04.004.
10. Langhorn R, Willesen JL. Cardiac Troponins in Dogs and Cats. *J Vet Intern Med*. 2016;30 (1):36–50.
11. Tashuk VK. Elektrokardiografichni pomylyky mizh infarktomyokarda i nekoronarnymi zakhvoriuvanniamy sertsia — vlasnyi dosvid i literaturni dani [Electrocardiographic errors between myocardial infarction and non-coronary heart disease are personal experiences and literary data]. *Klinichna ta eksperymental'na patolohiia*. 2016;15 (1):153–56. (in Ukrainian).
12. Swenson S, Bull J, Chen IB, Joseph D, Joseph J, Varghese M, et al. Takotsubo cardiomyopathy: A discussion and case study. *J Am Assoc Nurse Pract*. 2018;30 (7):392–97.
13. Guerra F, Giannini I, Capucci A. The ECG in the differential diagnosis between takotsubo cardiomyopathy and acute coronary syndrome. *Expert Rev Cardiovasc Ther*. 2017;15 (2):137–44.
14. Saitoh S, Takeishi Y, Maruyama Y. Mechanistic insights of coronary vasospasm and new therapeutic approaches. *Fukushima J Med Sci*. 2015;61 (1):1–12.
15. Yang L, Ma G, Yu T, Gao H, Wang Y, Wu Y. A case report of Brugada-like ST-segment elevation probably due to coronary vasospasm. *Medicine (Baltimore)*. 2018;97 (9): e9900.
16. Yu Z, Chen Z, Wu Y, Chen R, Li M, Chen X, et al. Electrocardiographic parameters effectively predict ventricular tachycardia/fibrillation in acute phase and abnormal cardiac function in chronic phase of ST-segment elevation myocardial infarction. *J Cardiovasc Electrophysiol*. 2018;29 (5):756–766. DOI: 10.1111/jce.13453.

References

Відомості про авторів:

Ташук В. К. — д.мед. н., проф., завідувач каф. внутрішньої медицини, фіз. реабілітації та спортивної медицини ВДНЗУ «Буковинський державний медичний університет», м.Чернівці, Україна.

Маліневська-Білійчук О. В. — старший лаборант каф. внутрішньої медицини, фіз. реабілітації та спортивної медицини ВДНЗУ «Буковинський державний медичний університет», м.Чернівці, Україна.

Маковійчук І. О. — к.мед. н., головний лікар Обласного клінічного кардіологічного центру, м.Чернівці, Україна.

Турубарова-Леунова Н. А. — к.мед. н., заступник головного лікаря Обласного клінічного кардіологічного центру,

доцент каф. внутрішньої медицини, фіз. реабілітації та спортивної медицини ВДНЗУ «Буковинський державний медичний університет», м.Чернівці, Україна.

Злонікова К. М. — лікар-кардіолог Обласного клінічного кардіологічного центру, м.Чернівці, Україна.

Дінова О. П. — лікар-кардіолог Обласного клінічного кардіологічного центру, м.Чернівці, Україна.

Анфілофієва В. В. — лікар-кардіолог Обласного клінічного кардіологічного центру, м.Чернівці, Україна.

Михайлова Г. В. — завідувач поліклінічного відділення Обласного клінічного кардіологічного центру, м.Чернівці, Україна.

Герасим Н. Д. — лікар-кардіолог Обласного клінічного кардіологічного центру, м.Чернівці, Україна.

Ковалишена О. Я. — лікар-кардіолог Обласного клінічного кардіологічного центру, м.Чернівці, Україна.

Дубінська М. В. — завідувач загальнокардіологічного відділення № 1 Обласного клінічного кардіологічного центру, м.Чернівці, Україна.

Яковець О. І. — лікар-кардіолог Обласного клінічного кардіологічного центру, м.Чернівці, Україна.

Сведения об авторах:

Ташук В. К. — д.мед. н., проф., заведуючий каф. внутрешней медицины, физ. реабилитации и спортивной медицины ВГУЗУ «Буковинский государственный медицинский университет», г. Черновцы, Украина.

Малиневская-Билийчук А. В. — старший лаборант каф. внутрешней медицины, физ. реабилитации и спортивной медицины ВГУЗУ «Буковинский государственный медицинский университет», г. Черновцы, Украина.

Маковейчук И. О. — к.мед.н, главный врач Областного клинического кардиологического центра, г. Черновцы, Украина.

Турубарова-Леунова Н. А. — к.мед. н., заместитель главного врача Областного клинического кардиологического центра, доцент каф. внутрешней медицины, физ. реабилитации и спортивной медицины ВГУЗ «Буковинский государственный медицинский университет», г. Черновцы, Украина.

Злоникова К. М. — врач-кардиолог Областного клинического кардиологического центра, г. Черновцы, Украина.

Динова О. П. — врач-кардиолог Областного клинического кардиологического центра, г. Черновцы, Украина.

Анфилофиева В. В. — врач-кардиолог Областного клинического кардиологического центра, г. Черновцы, Украина.

Михайлова Г. В. — заведующая поликлинического отделения Областного клинического кардиологического центра, г. Черновцы, Украина.

Герасим Н. Д. — врач-кардиолог Областного клинического кардиологического центра, г. Черновцы, Украина.

Ковальшешна О. Я. — врач-кардиолог Областного клинического кардиологического центра, г. Черновцы, Украина.

Дубинская М. В. — заведующая общекардиологического отделения № 1 Областного клинического кардиологического центра, г. Черновцы, Украина.

Яковец О. И. — врач-кардиолог Областного клинического кардиологического центра, г. Черновцы, Украина.

Information about the authors:

Tashchuk V. K. — Doctor of Medical Sciences, Professor, Head of the Department of Internal Medicine, Physical Rehabilitation and Sport Medicine of HSEI of Ukraine «Bukovinian State Medical University», Chernivtsi, Ukraine.

Malinevska-Biliichuk A. V. — senior laboratory assistant of the Department of Internal Medicine, Physical Rehabilitation and Sport Medicine of HSEI of Ukraine «Bukovinian State Medical University», Chernivtsi, Ukraine.

Makoviichuk I. O. — Candidate of Medical Sciences, Chief Doctor, Regional Clinical Cardiology Center, Chernivtsi, Ukraine.

Turubarova-Leunova N. A. — Candidate of Medical Sciences, Deputy Chief Doctor, Regional Clinical Cardiology Center, associate professor of the Department of Internal Medicine, Physical Rehabilitation and Sport Medicine of HSEI of Ukraine «Bukovinian State Medical University», Chernivtsi, Ukraine.

Zlonikova K. M. — cardiologist, Regional Clinical Cardiology Center, Chernivtsi, Ukraine.

Dinova O. P. — cardiologist, Regional Clinical Cardiology Center, Chernivtsi, Ukraine.

Anfilofieva V. V. — cardiologist, Regional Clinical Cardiology Center, Chernivtsi, Ukraine.

Mykhailova G. V. — Head of the Polyclinic Department, Regional Clinical Cardiology Center, Chernivtsi, Ukraine.

Gerasym N. D. — cardiologist, Regional Clinical Cardiology Center, Chernivtsi, Ukraine.

Kovalyshena O. Y. — cardiologist, Regional Clinical Cardiology Center, Chernivtsi, Ukraine.

Dubinska M. V. — Head of the General Clinical Department, Regional Clinical Cardiology Center, Chernivtsi, Ukraine.

Yakovets O. I. — cardiologist, Regional Clinical Cardiology Center, Chernivtsi, Ukraine.

Надійшла до редакції 29.11.2018

Рецензент — проф. Глазук Т.О.

© В.К. Ташук, О.В. Маліневська - Білійчук, І.О. Маковійчук, Н.А. Турубарова-Леунова, К.М. Злонікова, О.П. Дінова, В.В. Анфілофієва, Г.В. Михайлова, Н.Д. Герасим, О.Я. Ковалишена, М.В. Дубінська, О.І. Яковець, 2019