

МІНІСТЕРСТВО ОХОРОНИ ЗДОРОВ'Я УКРАЇНИ  
ВИЩИЙ ДЕРЖАВНИЙ НАВЧАЛЬНИЙ ЗАКЛАД УКРАЇНИ  
«БУКОВИНСЬКИЙ ДЕРЖАВНИЙ МЕДИЧНИЙ УНІВЕРСИТЕТ»  
HIGHER STATE EDUCATIONAL ESTABLISHMENT OF UKRAINE  
"BUKOVINIAN STATE MEDICAL UNIVERSITY"

Індексований у міжнародних наукометричних базах:

Academy (Google Scholar)  
Ukrainian Research & Academy Network  
(URAN)  
Academic Resource Index Research Bib

Index Copernicus International  
Scientific Indexing Services  
Включений до Ulrichsweb™ Global Serials  
Directory

KLINICHNA TA

CLINICAL & EXPERIMENTAL

EKSPERIMENTAL'NA

PATHOLOGY

PATOLOGIYA

T. XVI, № 1 (59), 2017

---

Щоквартальний український  
науково-медичний журнал.  
Заснований у квітні 2002 року

Свідоцтво про державну реєстрацію  
Серія КВ №6032 від 05.04.2002 р.

---

Засновник і видавець: Буковинський державний медичний університет, м. Чернівці

**Головний редактор**

Т. М. Бойчук

**Перший заступник головного редактора**

В. Ф. Мислицький

**Відповідальні секретарі:**

С. Є. Дейнека

О. С. Хухліна

**Секретар**

Г. М. Лапа

**Наукові редактори випуску:**

д. мед. н., проф. Денисенко О. І.

д. мед. н., проф. Ілащук Т. О.

д. біол. н., проф. Масікевич Ю. Г.

**Редакційна колегія:**

Булик Р. Є.

Власик Л. І.

Денисенко О. І.

Іващук О. І.

Ілащук Т. О.

Колоскова О. К.

Коновчук В. М.

Масікевич Ю. Г.

Пашковський В. М.

Полянський І. Ю.

Сорокман Т. В.

Федів О. І.

Юзько О. М.

---

Адреса редакції: 58002, Чернівці, пл. Театральна, 2, видавничий відділ БДМУ.

Тел./факс: (0372) 553754. E-mail [myslytsky@gmail.com](mailto:myslytsky@gmail.com) [vfmyslickii@bsmu.edu.ua](mailto:vfmyslickii@bsmu.edu.ua)

Повнотекстова версія журналу представлена на сайті <http://www.bsmu.edu.ua/files/KEP/>

Електронні копії опублікованих статей передаються до **Національної бібліотеки**

**ім. В.В.Вернадського** для вільного доступу в режимі on-line.

Реферати статей публікуються в "**Українському реферативному журналі**", серія "Медицина"

Бібліотека  
БДМУ

## Редакційна рада:

проф. А. В. Абрамов (Запоріжжя, Україна); акад. РАН, проф. І. Г. Акмаєв (Москва, Російська Федерація); проф. Е. М. Алієва (Баку, Азербайджан); проф. А. І. Березнякова (Харків, Україна); проф. В. В. Братусь (Київ, Україна); проф. Т. М. Досаєв (Алмати, Республіка Казахстан); чл.-кор. НАН України, проф. В. М. Сльський (Донецьк, Україна); проф. Н. К. Казимірко (Луганськ, Україна); проф. І. М. Катеренюк (Кишинів, Республіка Молдова); проф. Ю. М. Колесник (Запоріжжя, Україна); акад. АН ВШ України, проф. С.С. Костишин; проф. М. В. Кришталь (Київ, Україна); проф. А. В. Кубишкін (Сімферополь); чл.-кор. АМН України, проф. В.А.Міхньов (Київ, Україна); акад.АМН, чл.-кор. НАН України, О.Г.Резніков (Київ, Україна); чл.-кор. НАН України, проф. В.Ф.Сагач (Київ, Україна); чл.-кор. НАН України, проф. Р.С.Стойка (Львів, Україна); проф. В. В. Чоп'як (Львів, Україна); проф. В. О. Шидловський (Тернопіль, Україна); проф. Шумаков В. О. (Київ, Україна).

---

Наказом Міністерства освіти і науки України від 06.11.2014 р., № 1279 журнал "Клінічна та експериментальна патологія" включено до переліку наукових фахових видань України

---

Рекомендовано до друку та поширення через Інтернет рішенням вченої ради вищого державного навчального закладу України «Буковинський державний медичний університет (протокол № 8 від 23.02.2017 р.)

Матеріали друкуються українською, російською та англійською мовами

Комп'ютерний набір і верстка -  
М.П. Мотрук  
Наукове редагування - редакції

Рукописи рецензуються. Редколегія залишає за собою право редагування.

Редагування англійського тексту - Г. М. Лапи

Передрук можливий за письмової згоди редколегії.

Коректор - І.В. Зінченко

Група технічно- інформаційного забезпечення:  
О.В. Залявська,  
Л.І. Сидорчук,  
В.Д. Сорохан

ISSN 1727-4338

© "Клінічна та експериментальна патологія" (Клін. та експерим. патол.), 2017

© Clinical and experimental pathology (Clin. and experim. pathol), 2017  
Founded in 2002  
Publishing four issues a year

© "Клиническая и экспериментальная патология" (Клин. и эксперим.патол.), 2017

УДК 611.344/.346.012:616.34-007.272

Д.В. Проняєв,

К.Ю. Тимчук,

К.Д. Шандро\*

Вищий державний навчальний заклад України "Буковинський державний медичний університет", Чернівці;  
\*Комуніальний обласний позашкільний навчальний заклад "Буковинська мала академія наук учнівської молоді"

## ПЕРИНАТАЛЬНА АНАТОМІЯ КЛУБОВО-СЛІПОКИШКОВОГО ПЕРЕХОДУ ЗА УМОВ КИШКОВОЇ НЕПРОХІДНОСТІ

**Ключові слова:** плід, клубовий сосочок, анатомія, людина.

**Резюме.** Важливість даного дослідження зумовлена відсутністю об'єктивних даних щодо перинатальної анатомії клубово-сліпокишкового переходу та цілісного уявлення про хронологічну послідовність анатомічних взаємозв'язків його складових у ранньому періоді онтогенезу. Нами встановлено послідовну зміну морфологічних ознак складових компонентів клубово-сліпокишкового сегмента плодів. Даний алгоритм динаміки просторово-часових перетворень структур клубово-сліпокишкового сегмента підтверджений на прикладі плода з природженою клубово-кишковою непрохідністю. Зокрема ми виявили 6 послідовних вікових варіантів будови клубового сосочка притаманних певному віковому проміжку: для плодів 4-5 місяця характерний округлий клубовий сосочок з точковим клубовим отвором; на 6-7 місяці він стає овальним вздовж осі висхідної ободової кишки з щілиноподібним клубовим отвором; на 8-9 місяці - округлий з зяючим клубовим отвором; на 10 - овальний поперечно осі висхідної ободової кишки з щілиноподібним клубовим отвором; губоподібний клубовий сосочок притаманний новонародженому.

### Вступ

Під терміном "синдром подразненого кишечника" слід розуміти ряд патологічних станів, викликаних функціональною неспроможністю клубового сосочка, і як наслідок рефлюкс-ілеїту (ретроградне закидання вмісту товстої кишки в клубову). Дана патологія, яка імовірно викликана порушенням перинатального морфогенезу клубового сосочка, трапляється у 20-30 % відсотках дорослого населення й у 3,2 % дітей [1].

Клубово-сліпокишковий сегмент кишечника є чи не найважливішою ланкою травного каналу, він відповідає за спрямованість, циклічність, порційність наповнення товстої кишки хімузом. Даний сегмент частіше за інші ділянки травного тракту зазнає впливу найрізноманітніших уражень.

Загалом клубово-сліпокишковий сегмент містить такі сфінктерні, клапанні та (або) сфінктерно-клапанні замикальні апарати: заслінка червоподібного відростка (Герлаха), клубово-сліпокишковий замикальний апарат, сліпокишковий сфінктер, сліпокишково-висхідний сфінктер [56, 38]. Згідно з концепцією про закономірність будови та функціонування травного каналу, його

порожністі органи утворюють конструкцію з трьох макро-сегментів. Кожен із цих сегментів ділиться на сегменти меншого порядку, крайні з яких утворюють сегменто-комплекси в складі трьох сегментів третього порядку, а кількість субсегментів центральних сегментів може досягати кількох десятків. Між кожним із сегментів розташовується динамічний сфінктер - потовщення м'язової оболонки і статичний - циркулярна складка слизово-підслизового шару стінки органу. Ця анатомо-функціональна закономірність має бути врахована при плануванні та виконанні оперативних втручань на кишечнику. Сучасна клініка потребує точних відомостей про вікову анатомічну мінливість органів та систем людини: їх форми, розмірів, положення, кількості тощо [9], адже цей сегмент часто використовують в реконструктивній хірургії, в якості алотрансплантата після резекції стравохідно-шлункового сегмента [2]. Але розроблення нових та удосконалення наявних хірургічних операцій з використанням даного сегмента кишечника дещо ускладнюється з огляду на те, що дана ділянка має унікальну для людини будову, що унеможливує використання експериментальної хірургічної моделі тварини. Саме

тому поява найфізіологічніших та анатомічних оперативних методик має буди тісно пов'язана з вивченням клінічної анатомії клубово-сліпокишкового сегмента [3].

### Мета дослідження

Прослідити просторово-часову динаміку морфологічних перетворень компонентів клубово-сліпокишкового сегмента в перинатальному періоді. Дослідити формоутворювальний вплив меконія.

### Матеріал і методи

Дослідження проведено на 125 трупах та органокомплексах плодів і новонароджених людини без явних макроскопічних ознак відхилень від нормальної будови шлунково-кишкового тракту. Для досліджень використовували препарати з анатомічного музею кафедр анатомії, топографічної

анатомії та оперативної хірургії та анатомії людини ім. М.Г. Туркевича. Періоди внутрішньоутробного розвитку систематизовані за класифікацією Г.А.Шмідта. Віковий склад об'єктів дослідження визначали за зведеними таблицями Б.М.Пэттенна, Б.П.Хватова і Ю.Н.Шаповалова на підставі вимірювання тім'яно-п'яtkової та тім'яно-куприкової довжин. Препарати плодів та новонароджених спочатку вимірювали, а потім фіксували в 10-12% розчині формальдегіду протягом 2-3 тижнів, після чого їх зберігали в 3-5% розчині формальдегіду. Віковий склад об'єктів дослідження представлений у таблиці.

Підібраний матеріал, на нашу думку, цілком задовольняє умови досягнення поставленої мети простежити динаміку та закономірності морфологічних змін компонентів клубово-сліпокишкового переходу плодів та новонароджених людини, адже ми підібрали не окрему вікову групу, а простежи-

### Таблиця

Віковий склад і кількість об'єктів дослідження

Вік об'єктів дослідження	Тім'яно-п'яtkова	Досліджено об'єктів
<b>Плоди</b>		
4 місяці	165,0-200,0	20
5 місяців	220,0-250,0	20
6 місяців	255,0-295,0	20
7 місяців	310,0-350,0	20
8 місяців	351,0-395,0	10
9 місяців	405,0-440,0	10
10 місяців	460,0-500,0	10
<b>Новонароджені</b>		
Від 10 місяців	505, мм і більше	15
<b>ВСЬОГО:</b>		125

ли динаміку становлення анатомії клубово-сліпокишкового переходу впродовж плодового періоду та в новонароджених; макроскопія - для визначення положення, форми та топографоанатомічних взаємовідношень компонентів клубово-сліпокишкового переходу між собою, із суміжними структурами, вікової динаміки їх зміни; ін'єкція артеріальних судин з подальшим препаруванням під контролем мікроскопа - для вивчення особливостей кровопостачання клубово-сліпокишкового сегмента; гістологічне дослідження - для з'ясування мікроскопічної будови клубово-сліпокишкового сегмента; виготовлення топографоанатомічних зрізів - для визначення синтопії клубово-сліпокишкового переходу з органами та структурами черевної порожнини; препарування під контролем мікроскопа - для виявлення мікроанатомічних особливостей будови компонентів клубово-сліпокишкового сегмента; рентгенологічне дослідження - для визначення скелетотопії та рентге-

ноанатомії клубово-сліпокишкового сегмента; статистична обробка цифрових даних - для з'ясування діапазону та динаміки розподілу морфометричних параметрів компонентів клубово-сліпокишкового сегмента в перинатальному періоді.

### Обговорення результатів дослідження

Клубовий сосочок впродовж плодового періоду змінює свою форму та будову. На четвертому місяці внутрішньоутробного розвитку він представлений круглим сосочком. До сьомого місяця клубовий сосочок набуває овальної форми. Овальна форма клубового сосочка характеризується спрямуванням більшого діаметра паралельно осі висхідної ободової кишки. На восьмому місяці клубовий сосочок набуває круглої форми та збільшується в діаметрі за рахунок розширення клубового отвору. На дев'ятому та десятому місяцях клубовий сосочок набуває форми овального сосочка, але клубовий сосочок вже

характеризується спрямуванням довшого діаметра перпендикулярно до осі висхідної ободової кишки. У новонароджених клубовий сосочок білабіального типу з добре вираженими складками слизової оболонки - губами та вуздечками - та щілоподібним клубовим отвором.

Процеси, які проходять у клубово-сліпокишковому сегменті впродовж плодового періоду, схожі до таких, що відбуваються при інвагінації. Просвіт клубово-сліпокишкового переходу на четвертому місяці внутрішньоутробного розвитку людини частково перекривається в ділянці клубового сосочка, про що свідчить його форма та характер клубового отвору. На початку плодового періоду клубовий сосочок являє собою сосочок круглої форми з точковим клубовим отвором. До 8-го місяця у привідній петлі (термінальний сегмент клубової кишки) накопичується максимальна кількість меконія. Наслідком є утворення ампулоподібного розширення клубової кишки, зменшення товщини її стінки, сплюснення та розширення крипт і ворсинок слизової оболонки. У цей час відбувається період прискореного збільшення діаметра термінального відділу клубової кишки, який збігається з періодом уповільненого збільшення діаметра товстої кишки, та в середині плодового періоду під час утворення ампулоподібного розширення термінального відділу клубової кишки діаметр останнього перевищує діаметр

товстої кишки. Змінюється також спрямування та просторове розташування компонентів клубово-сліпокишкового сегмента, що у свою чергу, певним чином залежить від його взаємовідношення з правою ниркою. Якщо на початку плодового періоду клубово-сліпокишковий перехід розміщувався біля медіальної поверхні верхнього полюса правої нирки, що зумовлювало дорсолатеральне спрямування термінального відділу клубової кишки, то до середини плодового періоду клубово-сліпокишковий перехід опускається до середньої та нижньої третини вентромедіальної поверхні правої нирки, що зумовлює вентральне спрямування термінального відділу клубової кишки.

Подальше збільшення кількості меконія призводить до розтягування "шийки інвагіната", чим являється клубовий сосочок. У цей час відбувається зменшення ширини стінки клубового сосочка, збільшення його діаметра, зміна його форми з круглого до овального сосочка за віссю висхідної ободової кишки та зміна характеру клубового отвору із точкового до овального. Всі ці зміни призводять до відновлення прохідності кишечника, починаючи з 8-го місяця. З цього періоду відбувається наповнення меконієм товстої кишки, про що свідчить збільшення її діаметра, який починає переважати над діаметром тонкої (рис. 1), сплюснення та розширення крипт і ворси-

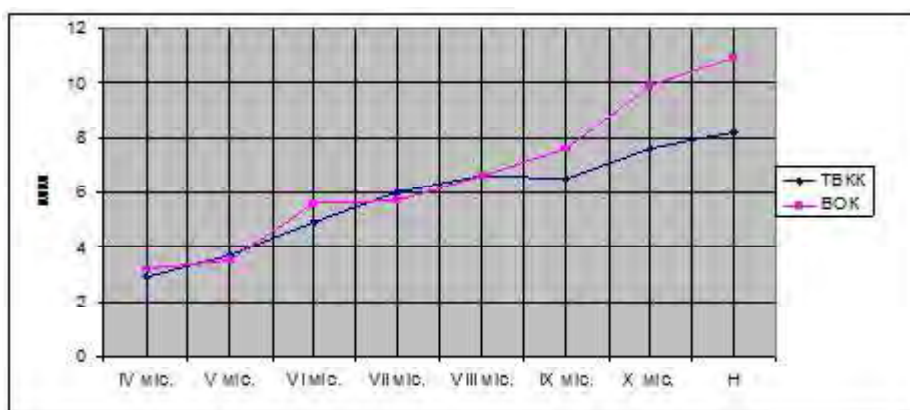


Рис. 1. Динаміка зміни діаметрів термінального відділу клубової кишки (ТВКК) та висхідної ободової кишки (ВОК) протягом раннього періоду онтогенезу

нок слизової оболонки та зменшення товщини стінок. Одночасно змінюється форма червоподібного відростка із завитка на початку плодового періоду до петлі в середині. "Голівка інвагіната" (клубовий сосочок) частково стримує рефлюкс і внаслідок розтягування стінки товстої кишки тоншають. У цей час відбувається період інтенсивного збільшення діаметра товстої кишки, який співпадає в часі з періодом уповільненого збільшення діаметра тонкої кишки. Найінтенсивніше розширення товстої кишки відбувається навпроти та нижче клубового сосочка, розши-

рюється основа червоподібного відростка, що є початком формування сліпої кишки.

Поряд з інтенсивним наповненням меконієм товстої кишки змінюється і її розміщення. Переміщення висхідної ободової кишки із вентромедіальної поверхні верхнього полюса правої нирки до вентральної поверхні середньої та нижньої її третини зумовлює зміну положення висхідної ободової кишки із дорсомедіального до вентромедіального. Зменшення тиску в термінальному відділі клубової кишки призводить до збільшення товщини його стінки.

Розтягнення стінок товстої кишки, у свою чергу, призводить до розтягнення клубового сосочка, який спочатку набуває овальної форми перпендикулярно осі висхідної ободової кишки, клубовий отвір при цьому стає щілиною, а згодом, із початком активного функціонування травної системи, циклічного періодичного наповнення кишечника каловими масами, і губоподібної форми (рис. 2). Червоподібний відросток набуває форми гачка.

У новонароджених розміщення компонентів клубово-сліпокишкового переходу близьке до дефінітивного. Клубово-сліпокишковий перехід

опускається каудолатерально і займає положення під правою ниркою, що зумовлює краніальне та вентролатеральне спрямування термінального відділу клубової кишки, краніальне та дорсолатеральне спрямування висхідної ободової кишки.

Дане твердження доводиться анатомічною особливістю клубового сосочка плода в якого під час розтину було виявлено непрохідність клубової кишки, а саме, значно розширену ділянку кишки, щільно наповнену меконієм (рис. 3). Розміри і морфологічні ознаки клубового сосочка даного плода мали ознаки притаманні плоду 4-го місяця. Ділянка клубової кишки, розташована дистальні-

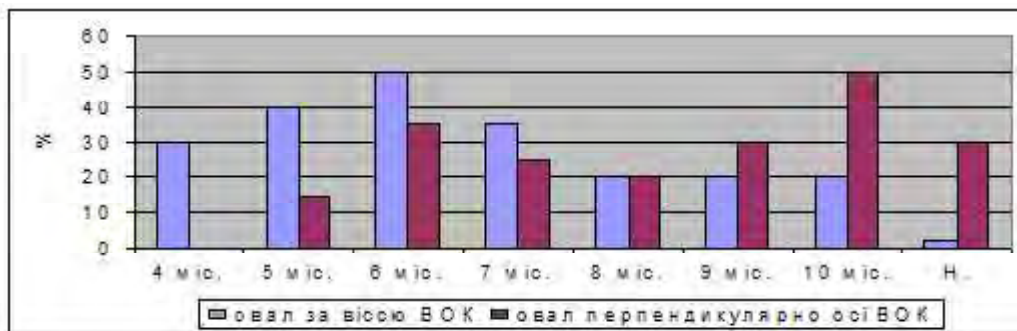


Рис. 2. Динаміка форми овального клубового сосочка відносно осі висхідної ободової кишки (ВОК) протягом плодового періоду

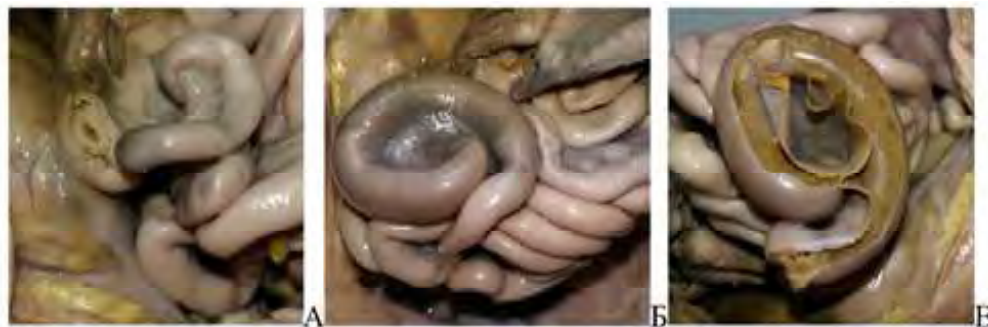

Рис. 3. Кишечник плода 280 мм ТПД. А. - округлий клубовий сосочок притаманний плодам 4-го місяця; Б. - ішемізована та розширена ділянка клубової кишки; В. - просвіт та вміст клубової кишки (стінка кишки розігнута)

ше ділянки обтурації й до клубового сосочка значно стоншена. Діаметр товстої кишки так само не відповідає морфометричним параметрам характерним плодам 6-го місяця. Можемо припустити, що дані морфологічні особливості є наслідком відсутності достатнього контакту меконія з клубовим сосочком і як наслідок відсутності його формоутворювальної дії на клубово-сліпокишковий сегмент.

### Висновки

1. Макроанатомічні ознаки сліпої кишки чітко визначаються в неонатальному періоді, про що свідчать розширення початкового сегмента товстої кишки проксимальніше клубового сосочка та формування анатомічної межі між товстою кишкою та червоподібним відростком.

2. Для морфогенезу клубового сосочка притаманні п'ять послідовних формоутворювальних стадій: 1) круглого сосочка - на 4-5 місяцях; 2) овального сосочка, розміщеного поздовжньо - на 6-7 місяцях; 3) круглого сосочка із зяючим отвором - на 8-9 місяцях; 4) овального сосочка, розміщеного поперечно - на 10 місяці; 5) губоподібного (білабіального) сосочка - в неонатальному періоді.

3. Затримка процесів становлення будови клубового сосочка призводить до формування його анатомічних варіантів - круглого сосочка із зірчастим отвором або овального сосочка зі щілиноподібним отвором. У разі відсутності клубового сосочка тонко-товстокишкове сполучення набуває ліycopодібно́ї форми, анатомічної основи можливого виникнення рефлюкс-ілеїту.

4. Морфогенез замикально-клапанного механізму клубово-сліпокишкового переходу відбувається за типом інвагінації, що супроводжується тимчасовим закриттям тонко-товстокишкового сполучення і, як наслідок, розширенням термінального відділу клубової кишки, діаметр якої на 7-му місяці ( $6,0 \pm 0,4$  мм) переважає над діаметром проксимального сегмента товстої кишки ( $5,7 \pm 0,8$  мм).

5. На становлення дефінітивної будови компонентів клубово-сліпо-кишкового сегмента та варіантів їх будови виявляють синтопічний вплив права нирка, процеси фіксації ободової кишки до задньої черевної стінки та ступінь заповнення кишки меконієм

### Перспективи подальших досліджень

Вважаємо за доцільне підтвердити основні положення даного дослідження, шляхом експериментального моделювання кишкової непрохідності на лабораторних тваринах.

**Література.** 1. Воробьев В.В. Хирургическая коррекция несостоятельности илеоцекального запирающего аппарата (НИЗА) у детей по методу Я.Д. Витебского при функциональных кишечных заболеваниях / В.В. Воробьев, Е.Т. Гандурова, О.Г. Коробова // Дальневосточный медицинский журнал. - 2004. - № 2. - С. 15-19. 2. Лазирский В.А. Гастропластика илеоцекальным сегментом кишечника в эксперименте / В.А. Лазирский, В.Н. Лыхман // Харківська хірургічна школа. - 2015. - № 3 (72). - С. 118-121. 3. Сотников А. А., Казанцев И. Б. Кровоснабжение илеоцекального клапана / А.А. Сотников, И.Б. Казанцев // Бюллетень сибирской медицины. - 2011. - № 4. - С. 45-48. 4. Дроненко В.Г. Клубово-сліпокишковий відділ кишечника та можливість його відтворення після правобічної геміколектомії / В.Г. Дроненко // Вісник морфології. - 2007. - Т. 13, № 2. - С. 459-463. 5. Okino Y., Kiyosue H., Mori H. et al. Root of the small-bowel mesentery: correlative anatomy and CT features of pathologic conditions / Y. Okino, H. Kiyosue, H. Mori et al. // Radiographics. - 2001. - V. 21, № 6. - P. 1475-1490. 6. Шадиев Э.Т. Морфологическая характеристика одиночных лимфоидных узелков слизистой оболочки илеоцекальной заслонки / Э.Т. Шадиев / Тезисы докладов VII Конгресса Международной ассоциации морфологов // Морфология. - 2004. - Т. 126, № 4. - С. 137.

### ПЕРИНАТАЛЬНАЯ АНАТОМИЯ ПОДВЗДОШНО-СЛЕПОКИШЕЧНОГО ПЕРЕХОДА В УСЛОВИЯХ КИШЕЧНОЙ НЕПРОХОДИМОСТИ

*Д. В. Проняев, К. Ю. Тимчук, К. Д. Шандро*

**Резюме.** Важность данного исследования обусловлена отсутствием объективных данных о перинатальной анатомии

подвздошно-слепокишечного перехода и целостного представления о хронологической последовательности анатомических взаимосвязей его составляющих в раннем периоде онтогенеза. Нами установлено последовательную смену морфологических признаков составляющих компонентов подвздошно-слепокишечного сегмента плодов. Данный алгоритм динамики пространственно-временных преобразований структур подвздошно-слепокишечного сегмента подтвержден на примере плода с врожденной подвздошнокишечной непроходимостью. В частности мы обнаружили 6 последовательных возрастных вариантов строения подвздошного сосочка присущих определенному возрастному промежутку: для плодов 4-5 месяца характерный округлый подвздошный сосочек; на 6-7 месяца он становится овальным вдоль оси восходящей ободочной кишки с щелевидными подвздошными отверстиями; на 8-9 месяце - округлый с зияющим подвздошными отверстиями; на 10 - овальный поперечно оси восходящей ободочной кишки с щелевидными подвздошными отверстиями; губовидный подвздошный сосочек присущ новорожденным.

**Ключевые слова:** плод, подвздошный сосочек, анатомия, человек.

### PERINATAL ANATOMY OF THE ILEUM-CAECUM TRANSITION UNDER CONDITION OF INTESTINAL OBSTRUCTION

*D. V. Proniaev, K. Yu. Tymchuk, K. D. Shandro*

**Abstract.** The significance of this research is stipulated by the absence of the objective data concerning perinatal anatomy of the ileum-caecum transition and complete imagination about chronologic succession of anatomical correlations of its constituents in early ontogenesis period. Consecutive change of morphological signs of the constituent components of the ileum-caecum segment of fetuses was determined. Algorithm of the spatial-temporal transformations dynamics of the structures of the ileum-caecum segments was confirmed on the example of the fetus with congenital ileus obstruction. 6 consecutive age variants of the ileum papilla structure, peculiar to a definite age difference: roundish ileum papilla with dotted ileum orifice is typical for 4-5 month fetuses; on the 6-7th month it becomes oval along ascending colon axis with fissured ileum orifice; on the 8-9th month is rounded with gaping ileum orifice; on the 10th month - cross oval to axis of the ascending colon with fissured ileum orifice; labio-shaped ileum papilla inherent to the newborns were revealed by us.

**Keywords:** fetus, ileum papilla, anatomy, human being.

**Higher State Educational Establishment of Ukraine "Bukovinian State Medical University", Chernivtsi**

*Clin. and experim. pathol. - 2017. - Vol.16, №1 (59). - P.118-122.*

*Надійшла до редакції 18.02.2017*

*Рецензент – проф. Б.Г.Макар*

*© Д.В. Проняев, К.Ю. Тимчук, К.Д. Шандро, 2017*