

КЛІНІЧНА АНАТОМІЯ ТА ОПЕРАТИВНА ХІРУРГІЯ

Том 17, № 1 (63)

2018

Науково-практичний медичний журнал
Видається 4 рази на рік
Заснований в квітні 2002 року

Головний редактор
Слободян О.М.

Почесний головний редактор
Ахтемійчук Ю.Т.

**Перший заступник
головного редактора**
Іващук О.І.

**Заступники головного
редактора**
Чайковський Ю.Б.
Проняєв Д.В.

Відповідальний секретар
Товкач Ю.В.

Секретар
Наварчук Н.М.

Редакційна колегія

Білоокий В.В.

Боднар Б.М.

Булик Р.Є.

Власов В.В.

Давиденко І.С.

Іфтодій А.Г.

Кривецький В.В.

Макар Б.Г.

Олійник І.Ю.


Полянський І.Ю.

Федорук О.С.

Хмара Т.В.

Засновник і видавець: ВДНЗ України "Буковинський державний медичний університет"
Адреса редакції: 58002, пл. Театральна, 2, Чернівці, Україна

URL: <http://kaos.bsmu.edu.ua/>;
E-mail: cas@bsmu.edu.ua



РЕДАКЦІЙНА РАДА

Андергубер Ф. (Грац, Австрія), Білаш С.М. (Полтава), Вовк Ю.М. (Рубіжне), Вовк О.Ю. (Харків), Волков К.С. (Тернопіль), Гнатюк М.С. (Тернопіль), Головацький А.С. (Ужгород), Гумінський Ю.Й. (Вінниця), Гунас І.В. (Вінниця), Дуденко В.Г. (Харків), Катеренюк І.М. (Кишинів, Молдова), Костюк Г.Я. (Вінниця), Кошарний В.В. (Дніпро), Кривко Ю.Я. (Львів), Лук'янцева Г.В. (Київ), Масна З.З. (Львів), Матешук-Вацеба Л.Р. (Львів), Небесна З.М. (Тернопіль), Неделку А. (Яси, Румунія), Околокулак Є.С. (Гродно, Білорусь), Пастухова В.А. (Київ), Півторак В.І. (Вінниця), Пикалюк В.С. (Сімферополь), Попадинець О.Г. (Івано-Франківськ), Попов О.Г. (Одеса), Попович Ю.І. (Івано-Франківськ), Ромаєв С.М. (Харків), Россі П. (Рим, Італія), Савва А. (Яси, Румунія), Сікора В.З. (Суми), Суман С.П. (Кишинів, Молдова), Топор Б.М. (Кишинів, Молдова), Федонюк Л.Я. (Тернопіль), Філіпоу Ф. (Бухарест, Румунія), Черкасов В.Г. (Київ), Черно В.С. (Миколаїв), Шепітько В.І. (Полтава), Шкодівський М.І. (Сімферополь)

EDITORIAL COUNCIL

Friedrich Anderhuber (Graz, Austria), Anca Sava (Yassy, Romania), Alin Nedelcu (Yassy, Romania), Florin Filipoiu (Bucureshti, Romania), Pellegrino Rossi (Roma, Italy), Suman Serghei (Kishinev, Moldova), Bilash S.M. (Poltava), Vovk Yu.M. (Rubizhne), Vovk O.Yu. (Kharkiv), Volkov K.S. (Ternopil), Gnatyuk MS (Ternopil), Golovatsky A.C. (Uzhgorod), Guminsky Yu.Y. (Vinnitsa), Gunas I.V. (Vinnytsya), Dudenko V.G. (Kharkiv), Kateryenyuk I.M. (Kishinev, Moldova), Kostiuk G.Ya. (Vinnytsia), Kosharnyi V.V. (Dnipro), Krivko Yu.Ya. (Lviv), Lukyantseva G.V. (Kiev), Masna Z.Z. (Lviv), Mateshuk-Vatseba L.R. (Lviv), Nebesna Z.M. (Ternopil), Okolokulak E.S. (Grodno, Belarus), Pastukhova V.A. (Kiev), Pivtorak V.I. (Vinnytsia), Pikalyuk V.S. (Simferopol), Попадинець О.Г. (Ivano-Frankivsk), Popov O.G. (Odessa), Popovich Yu.I. (Ivano-Frankivsk), Romany S.M. (Kharkiv), Sikora V.Z. (Sumy), Topor B.M. (Chisinau, Moldova), Fedonyuk L.Ya. (Ternopil), Cherkasov V.G. (Kiev), Chernov V.C. (Nikolaev), Shepitko V.I. (Poltava), Shkodivskyj M.I. (Simferopol)

**Свідоцтво про державну реєстрацію –
серія КВ № 6031 від 05.04.2002 р.**

Журнал включений до баз даних:

ВІНІТІ Російської академії наук, Ulrich`s Periodicals Directory, Google Scholar, Index Copernicus International, Scientific Indexing Services, Infobase Index, Bielefeld Academic Search Engine, International Committee of Medical Journal Editors, Open Access Infrastructure for Research in Europe, WorldCat, Наукова періодика України

**Журнал "Клінічна анатомія та оперативна хірургія" –
наукове фахове видання України(**

**(Постанова президії ВАК України від 14.10.2009 р., № 1-05/4), перереєстровано наказом
Міністерства освіти і науки України від 29 грудня 2014 року № 1528 щодо включення
до переліку наукових фахових видань України**

**Рекомендовано вченою радою ВДНЗ України
"Буковинський державний медичний університет
(протокол № 6 від 22 лютого 2018 року)**

ISSN 1727-0847

**Klinična anatomiâ ta operativna hirurgiâ (Print)
Clinical anatomy and operative surgery**

ISSN 1993-5897

**Klinična anatomiâ ta operativna hirurgiâ (Online)
Kliničeskaâ anatomiâ i operativnaâ hirurgiâ**

© Клінічна анатомія та оперативна хірургія, 2018

УДК 616.12.–008.314

DOI: 10.24061/1727-0847.17.1.2018.19

Д.В. Проняєв, С.В. Дручук, С.І. Рябий*

Кафедра анатомії, топографічної анатомії та оперативної хірургії (зав. – проф. О.М. Слободян),

**Кафедра догляду за хворим та вищої медсестринської освіти (зав. – І.А. Плеш) ВДНЗ України
“Буковинський державний медичний університет”, м. Чернівці,*

АНОМАЛЬНЕ РОЗМІЩЕННЯ СЕРЦЯ В ГРУДНІЙ КЛІТЦІ ПЛОДА

Резюме. Частота аномалій вутрішньогрудного розміщення серця складає 1,5% серед всіх вроджених патологій серця. Представлений аналіз випадково виявленого, під час анатомічного дослідження рідкісного варіанту положення серця та його магістральних судин. Проведений аналіз результатів морфологічного дослідження вказав на наявність правосформованого серця з передсердно-вісцеральною відповідністю. Виявити імовірні зміни будови, які могли б бути не сумісними з життям не вдалося. Супутньої патології не виявлено так само. Отже, підсумовуючи результати дослідження даний випадок можна кваліфікувати як випадок мезокардії

Ключові слова: серце; аномалії; мезокардія; анатомія.

Нині в науковій літературі накопилось багато відомостей про варіанти аномального внутрішньогрудного розміщення серця. Значний вклад в розробку проблеми внесли роботи С.А. Рейнберга, М.Е. Мандельштама, 1927; Б.А. Константинова, Г.І. Астраханцева, 1965; В.П. Подзолкова, 1974; С. Korth, J. Schmidt, 1953; М. Lev, 1968 (3). Перший опис відноситься до 1906 року (Fabricius H.) – цитується по роботі 1938 року. До аномалій розміщення серця (мальпозиція) відносять патологічні відхилення в розміщенні серця в цілому або його окремих частин в грудній клітці і по відношенню до інших внутрішніх органів. Частота аномалій вутрішньогрудного розміщення серця (АВРС) складає 1,5% серед всіх вроджених патологій серця [1-3]. Саме по собі АВРС не призводить до порушення гемодинаміки і лише наявність супутньої патології серця змушує пацієнтів йти в кардіохірургічну клініку. Класифікують АВРС за трьома категоріями: сторона формування, напрямок і локалізація верхівки, розміщення органів черевної порожнини. При вісцерально-передсердному співвідношенні передсердя і кишечник завжди розміщенні на одній стороні, тобто, є або situs solitus передсердь та кишечника або situs inversus, з інверсією передсердь, печінки і шлунку, які будуть на лівій стороні, а селезінка

– на правій. Для вісцерально-передсердної невідповідності характерним є невідповідність розміщення органів грудної та черевної порожнини, положення яких відносно один одного є повним дзеркальним відображенням. Положення передсердь не відповідає положенню органів черевної порожнини. Трапляються випадки непевного вісцерально-передсердного положення. Дані випадки є варіантом часткової вісцеральної гетеротаксії. При даному синдромі звичними є важкі серцево-судинні патології, які часто супроводжуються аномаліями селезінки, такими, як аспленія і поліспленія. В свою чергу, Затикян і Мутафьян в своїх роботах пишуть про те, що праве передсердя розвивається на тій самій стороні, що і права частка печінки, а верхівка розміщується на протилежній до печінки стороні. Тому при вісцерально-передсердній відповідності може бути і situs solitus, коли праве(венозне) передсердя і печінка розміщені праворуч, а шлунок і селезінка – ліворуч, і situs inversus, коли венозне (праве) передсердя і печінка розміщенні ліворуч, а шлунок і селезінка – праворуч. При вісцерально-передсердній невідповідності венозне (праве) передсердя розміщується на протилежній стороні від печінки, незалежно від присутності чи відсутності situs inversus.

Види внутрішньогрудного розміщення:

© Проняєв Д.В., Дручук С.В., Рябий С.І., 2018

- Декстрокардія (правостороннє)
- Мезокардія (серединне)
- Лівокардія (лівостороннє)

Декстрокардія – це аномалія, при якій серце розміщується в правій половині грудної клітки з направленням верхівки серця праворуч. Сьогодні ця патологія зустрічається з частотою 1/8000-1/2500 новонароджених. Декстрокардія виникає внаслідок дефекту розвитку серцевої петлі (істинна або дзеркальна декстрокардія), внутрішньосерцевої і (або) легеневої аномалій (декстроверсія), позасерцевих факторів таких як діафрагмальна грижа, агенезія легені, ателектаз або емфізема(декстропозиція).

Істинна декстрокардія (дзеркальна) – це ліво-сформоване праворозміщене серце з situs inversus totalis. Частота аномалії становить 33% від усіх хворих з правостороннім розміщенням серця. Генетики встановили, що декстрокардія пов'язана з мутацією генів HAND, ZIC35hh, ACVR 2, Pitx2. Також доведено аутосомно-рецесивний тип спадкування цієї патології.

Декстроверсія – правосформоване праворозміщене серце з situs solitus 54% серед хворих з правостороннім розміщенням серця і 0.012-2.4% всіх природжених вад серця (ПВС). Ця аномалія є наслідком ротації нормально сформованого серця в праву половину грудної клітки проти часової стрілки. Декстрокардія як ізольована патологія в поєднанні з інверсією вісцеральних органів не викликає порушення кровообігу.

Лівокардія-ліво-сформоване ліво розміщене серце з situs inversus (лівокардія з інверсією передсердь, лівоверсія серця). Дане розміщення за звичай має супутні важкі ПВС, дефекти селезінки (поліспленія, аспленія).

Мезокардія (мезоверсія, неповна декстроверсія) – правосформоване серединнорозміщене серце, схоже до правосформованого праворозташованого серця (ПСРПС) і відрізняється від неї тим, що верхівка серця і його ротація виражені менше і повздовжня вісь серця, як МЖП, розміщуються по середньосагітальній лінії грудної клітки і займає серединне положення, складає 9% від всіх аномалій внутрішньогрудного праворозташованого серця (АВРПС) (4, 5).

Мета дослідження. З'ясувати тип АВРПС у плода.

Матеріали і методи. Плід 6 місяців, жіночої статі, 370 мм тім'яно-куприкової довжини, досліджений методом анатомічного препарування.

Результати дослідження та їх обговорення.

При огляді грудної клітки було виявлено зміщення груднини ліворуч відносно сагітальної площини тіла. Ребра, що знаходяться ліворуч від хребта, на відстані 7 мм від місця з'єднання з грудниною і мають вигин, кут якого дорівнює 90 градусів. В ребрах, що знаходяться праворуч від хребта, патологічних змін не виявлено. При огляді органів грудної порожни було виявлені зміни в їх топографії та морфології. Права легеня- правильної форми, передня межа дещо зміщена праворуч. Ліва легеня - деформована, всі межі змінені. Легеня прилягає до лівого вушка, основи серця та аорти спереди, зверху – до нижнього краю тимуса, знизу – до діафрагми, ззаду – до хребта. (Рисунок).

Тимус- морфологічно не змінений. Скелетотопічно залоза проектується зверху на 0,5 сантиметрів над ручкою груднини, внизу досягає 3-го ребра. Синтопічно шийна частина залози знаходиться за грудино-щитоподібними м'язами, груднино-під'язиковими м'язами. Задня поверхня залози прилягає до бічної поверхні трахеї. Грудний відділ передньою поверхнею прилягає до бічного краю задньої поверхні груднини. Нижня поверхня

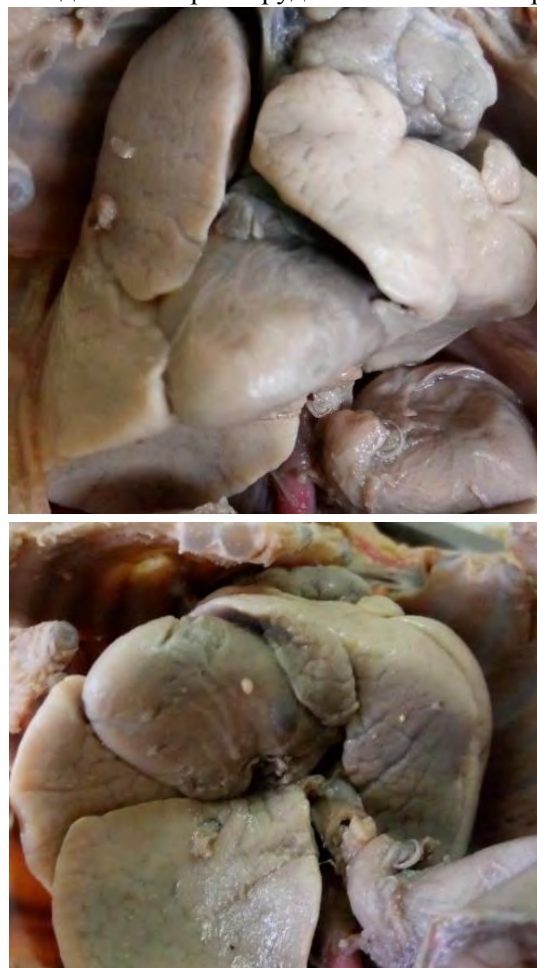

Рисунок. Внутрішні органи плода людини, 370 мм ТКД. Макропрепарат

тимуса прилягає до лівої легені. Задня поверхня виличкової залози прилягає до великих судин. Топографія та морфологія серця змінена. Серце розміщується праворуч відносно хребта, його верхівка розміщена на рівні 6-го ребра і зміщена праворуч відносно середньої лінії, а основа – на рівні 2-го ребра. Синтопічно серце вентрально прилягає до бічного краю задньої поверхні груднини і задньої поверхні 2-6 ребер справа; ззаду прилягає до передньої поверхні трахеї та її біфуркації, середостінної плеври; збоку серце прилягає до правого та лівого блукаючих нервів та до середостінної плеври. Серце конусоподібної форми. Довжина серця від верхівки до основи становить 2,5 см; ширина: біля основи – 1,8 см, в середній частині – 1,6 см, на рівні верхівки – 0,7 см. Верхівка серця зміщена вправо та вниз, ліве вушко відходить від лівого передсердя, і прямує до середини передньої міжшлуночкової борозни і закінчується на груднино-ребровій поверхні правого шлуночка, де покриває зверху артеріальний конус і частково легеневої стовбури. Праве вушко відходить від правого передсердя, його верхівка направлена вперед і своїм кінцем воно дотикається до середини лівого вушка. Праве вушко покриває висхідну частину аорти. Праве передсердя розміщене праворуч від хребтового стовпа, в нього впадає верхня та нижня порожнисті вени. Ліве передсердя лежить посередині відносно хребтового стовпа. В нього впадають дві праві та дві нижні

легеневі вени. Довжина лівої верхньої легеневої вени становить 0,3 см; довжина лівої нижньої легеневої вени 0,5 см; довжина правої верхньої легеневої вени 0,3 см; довжина правої нижньої легеневої вени 0,5 см, діаметр 0,3 см. Лівий шлуночок має продовгувато-овальну форму, обернений праворуч відносно сагітальної площини, з нього виходить висхідна частина аорти, діаметром 0,3 см. Від дуги аорти відходять плечо-головний стовбур, ліва загальна сонна артерія і ліва підключична артерія. Правий шлуночок має форму неправильної піраміди, від нього відходить легеневої стовбури, який оминає збоку дугу аорти. Від стовбура відходить артеріальна протока, яка з'єднується з дугою аорти. Діаметр легеневого стовбура 0,2 см. Права груднино-реброва поверхня серця представлена лівим шлуночком і частково біля бічної ділянки – правим шлуночком. Окрім шлуночків, груднино-реброва поверхня представлена лівим вушком. Діафрагмова поверхня представлена правим та лівим шлуночком.

При огляді органів черевної порожнини патологій не було виявлено.

Висновок. Наявність правосформованого серця з верхівкою дещо оберненою та зміщеною праворуч, наявності передсердно-вісцеральної відповідності без аномалій органів черевної порожнини, патологічної зміни форми та положення в грудній клітці правої легені, деформація грудної клітки свідчить про мезокардію

Список використаної літератури

1. Adrian Stokes. *Abnormal Position of the Heart and Great Blood-Vessels associated with Transposition of the Viscera.* *J Anat Physiol.* 1909 Jul; 43(4):301-7.
2. Jennifer England, Javier Granados-Riveron, Luis Polo-Parada, Diji Kuriakose, Christopher Moore, J David Brook, Catrin S Rutland, et al. *Tropomyosin 1: Multiple roles in the developing heart and in the formation of congenital heart defects.* *J Mol Cell Cardiol.* 2017 May; 106:1-13. doi:10.1016/j.yjmcc.2017.03.006
3. Upasana Tayal, Sanjay Prasad, Stuart A Cook. *Genetics and genomics of dilated cardiomyopathy and systolic heart failure.* *Genome Med.* 2017; 9: 20. doi: 10.1186/s13073-017-0410-8
4. Anne-Sophie GT Bronzwaer, Lysander WJ Bogert, Berend E Westerhof, Jan J Piek, Mat JAP Daemen, Johannes J van Lieshout. *Abnormal haemodynamic postural response in patients with chronic heart failure.* *ESC Heart Fail.* 2017 May; 4(2):146-53. doi: 10.1002/ehf2.12127
5. Gabriella Captur, Audrey L Karperien, Alun D Hughes, Darrel P Francis, James C Moon. *The fractal heart — embracing mathematics in the cardiology clinic.* *Nat Rev Cardiol.* 2017 Jan; 14(1): 56-64. doi: 10.1038/nrcardio.2016.161

References

1. Adrian Stokes. *Abnormal Position of the Heart and Great Blood-Vessels associated with Transposition of the Viscera.* *J Anat Physiol.* 1909 Jul; 43(4):301-7.
2. Jennifer England, Javier Granados-Riveron, Luis Polo-Parada, Diji Kuriakose, Christopher Moore, J David Brook, Catrin S Rutland, et al. *Tropomyosin 1: Multiple roles in the developing heart and in the formation of congenital heart defects.* *J Mol Cell Cardiol.* 2017 May; 106:1-13. doi:10.1016/j.yjmcc.2017.03.006
3. Upasana Tayal, Sanjay Prasad, Stuart A Cook. *Genetics and genomics of dilated cardiomyopathy and*

systolic heart failure. *Genome Med.* 2017; 9: 20. doi: 10.1186/s13073-017-0410-8

4. Anne- Sophie GT Bronzwaer, Lysander WJ Bogert, Berend E Westerhof, Jan J Piek, Mat JAP Daemen, Johannes J van Lieshout. *Abnormal haemodynamic postural response in patients with chronic heart failure. ESC Heart Fail.* 2017 May; 4(2):146-53. doi: 10.1002/ehf2.12127

5. Gabriella Captur, Audrey L Karperien, Alun D Hughes, Darrel P Francis, James C Moon. *The fractal heart — embracing mathematics in the cardiology clinic. Nat Rev Cardiol.* 2017 Jan; 14(1): 56-64. doi: 10.1038/nrcardio.2016.161.

АНОМАЛЬНОЕ РАСПОЛОЖЕНИЕ СЕРДЦА В ГРУДНОЙ КЛЕТКЕ ПЛОДА

Резюме. Частота аномалий внутригрудного расположения сердца составляет 1,5% среди всех рожденных патологий сердца. Представленный анализ случайно выявленного, во время анатомического исследования редкого варианта положения сердца и его магистральных сосудов. Проведенный анализ результатов морфологического исследования указал на наличие правосформированного сердца с предсердно-висцеральным соответствием. Выявить возможные изменения строения, которые могли бы быть не совместимыми с жизнью не удалось. Сопутствующей патологии не выявлено так же. Итак, сумируя результаты исследования данный случай можна квалифицировать как случай мезокардии.

Ключові слова: сердце; аномалии; мезокардия; анатомия.

ABNORMAL LOCATION OF THE HEART IN THE FETAL CHEST

Summary. The frequency of defects in the intra-thoracic position of the heart is 1.5% among all congenital heart pathologies. The presented analysis was accidentally found during anatomical investigation of a rare variant of the heart position and its major vessels. A prospective analysis of the results of the morphological study indicated the presence of a right-shaped heart with atrial-visceral correspondence. The attempts to identify possible changes in the structure that could not be compatible with life failed. Comorbid pathology was not found either. Therefore, summarizing the results of the study, this case can be qualified as a case of mesocardia.

Key words: heart, anomalies, mesocardia, anatomy.

Відомості про авторів:

Проняєв Дмитро Володимирович – кандидат медичних наук, доцент, доцент кафедри анатомії, топографічної анатомії та оперативної хірургії ВДНЗ України “Буковинський державний медичний університет”, м. Чернівці, Україна.

Дручук Станіслав – студент 4 курсу ВДНЗ України “Буковинський державний медичний університет”, м. Чернівці, Україна.

Рябий Сергій Ілліч – кандидат медичних наук, доцент, доцент кафедри догляду за хворими та вищої медсестринської освіти ВДНЗ України “Буковинський державний медичний університет”, м. Чернівці, Україна.

Information about authors:

Proniaiev Dmytro Volodymyrovych – Candidate of Medical Sciences, Assistant Professor, Department of Topographical anatomy and operative surgery of the HSEE of Ukraine “Bukovinian State Medical University”, Chernivtsi City, Ukraine.

Druchuk Stanislav – 4th course student of the HSEE of Ukraine “Bukovinian State Medical University”, Chernivtsi City, Ukraine.

Riabyi Serhii Illich – Candidate of Medical Sciences, Assistant Professor, Department of Nursing and Higher Nursing Education, of the HSEE of Ukraine “Bukovinian State Medical University”, Chernivtsi City, Ukraine.