

# КЛІНІЧНА АНАТОМІЯ ТА ОПЕРАТИВНА ХІРУРГІЯ

**Том 16, № 1 (59)**  
**2017**

Науково-практичний медичний журнал  
Видається 4 рази на рік  
Заснований в квітні 2002 року

**Головний редактор**  
Бойчук Т.М.

**Почесний головний редактор**  
Ахтемійчук Ю.Т.

**Перший заступник  
головного редактора**  
Іващук О.І.

**Заступники головного  
редактора**  
Чайковський Ю.Б.  
Слободян О.М.

**Відповідальні секретарі**  
Проняєв Д.В.  
Товкач Ю.В.

**Секретар**  
Наварчук Н.М.

**Редакційна колегія**

Білоокий В.В.

Боднар Б.М.

Булик Р.Є.

Власов В.В.

Давиденко І.С.

Іфтодій А.Г.

Кривецький В.В.

Макар Б.Г.

Олійник І.Ю.

Полянський І.Ю.

Федорук О.С.

Хмара Т.В.

Засновник і видавець: ВДНЗ України "Буковинський державний медичний університет"  
Адреса редакції: 58002, пл. Театральна, 2, Чернівці, Україна

URL: <http://kaos.bsmu.edu.ua/>;  
E-mail: [cas@bsmu.edu.ua](mailto:cas@bsmu.edu.ua)

Бібліотека  
БДМУ

## РЕДАКЦІЙНА РАДА

Вовк Ю.М. (Рубіжне), Волков К.С. (Тернопіль), Волошин М.А. (Запоріжжя), Гнатюк М.С. (Тернопіль), Головацький А.С. (Ужгород), Дуденко В.Г. (Харків), Запорожан В.М. (Одеса), Катеренюк І.М. (Кишинів), Костиленко Ю.П. (Полтава), Костюк Г.Я. (Вінниця), Кошарний В.В. (Дніпро), Кривко Ю.Я. (Львів), Ледванов М.Ю. (Москва), Мазорчук Б.Ф. (Вінниця), Молдавська А.А. (Астрахань), Масна З.З. (Львів), Околокулак Є.С. (Гродно), Півторак В.І. (Вінниця), Пикалюк В.С. (Сімферополь), Попов О.Г. (Одеса), Попович Ю.І. (Івано-Франківськ), Рилук А.Ф. (Мінськ), Ромаєв С.М. (Харків), Семенов Г.М. (Санкт-Петербург), Сікора В.З. (Суми), Талько В.І. (Київ), Терещенко А.О. (Харків), Топка Е.Г. (Дніпро), Топор Б.М. (Кишинів), Федонюк Л.Я. (Тернопіль), Черкасов В.Г. (Київ), Черно В.С. (Миколаїв), Шепітько В.І. (Полтава), Шкодівський М.І. (Сімферополь)

**Свідоцтво про державну реєстрацію –  
серія КВ № 6031 від 05.04.2002 р.**

**Журнал включений до баз даних:  
ВІНТІ Російської академії наук (Росія), Ulrich's Periodicals Directory  
(США), Google Scholar (США), Index Copernicus International (Польща),  
Scientific Indexing Services (США), Infobase Index (Індія)**

---

**Журнал "Клінічна анатомія та оперативна хірургія" –  
наукове фахове видання України  
(Постанова президії ВАК України від 14.10.2009 р., № 1-05/4), перереєстровано наказом  
Міністерства освіти і науки України від 29 грудня 2014 року № 1528 щодо включення  
до переліку наукових фахових видань України**

---

**Рекомендовано вченою радою  
Буковинського державного медичного університету  
(протокол № 8 від 23.02.2017)**

ISSN 1727-0847  
Klinična anatomiâ ta operativna hirurgiâ (Print)  
Clinical anatomy and operative surgery

ISSN 1993-5897  
Klinična anatomiâ ta operativna hirurgiâ (Online)  
Kliničeskaâ anatomiâ i operativnaâ hirurgiâ

УДК 615.214.017:[616/61-018+616.152]-092.9  
DOI: 10.24061/1727-0847.16.1.2017.1

**С.П. Мельничук, Т.Г. Копчук**

*Кафедра фармакології (зав. – проф. І.І. Заморський) ВДНЗ України  
“Буковинський державний медичний університет”, м. Чернівці*

## **КОРЕКЦІЯ ЕМОКСИПІНОМ СТРУКТУРНИХ ЗМІН НИРОК ТА БІОХІМІЧНИХ ПАРАМЕТРІВ КРОВІ ЩУРІВ ПРИ ЕКСПЕРИМЕНТАЛЬНОМУ ГОСТРОМУ ПОШКОДЖЕННІ НИРОК**

**Резюме.** В експерименті досліджено вплив емоксипіну на прооксидантно-антиоксидантний баланс плазми крові та гістоструктури нирок статевозрілих щурів із рабдоміоліз-індукованим гострим пошкодженням нирок. Однократне застосування емоксипіну за відповідних умов призвело до пригнічення пероксидації ліпідів (вмісту малонового діальдегіду), зростання активності антиоксидантної системи (збільшення вмісту сполук із SH-групами, зростання активності глутатіонпероксидази) плазми крові щурів та зменшення ступеня пошкодження нирок (дистрофічний процес має менш виражений характер), що вказує на наявність нефропротекторного ефекту цього антигіпоксанту.

**Ключові слова:** гостре пошкодження нирок, емоксипін, гістологічні дослідження, нефропротекція.

Гостре пошкодження нирок (ГПН) – один із основних синдромів, який асоціюється з високою летальністю та досить часто розвивається у хворих у критичному стані і є в таких випадках незалежним фактором ризику смерті [1, 2]. Вагома частка усіх випадків ГПН становить його міоглобінурична форма внаслідок рабдоміолізу, однією із провідних причин якого залишається токсична дія ряду речовин на скелетні м'язи [3]. Вважають, що основними ланками в патогенезі розвитку ГПН внаслідок введення гліцеролу є розвиток окисного стресу, звуження ниркових судин та гострий каналцевий некроз [4]. ГПН ускладнює перебіг значної кількості захворювань, а отже розвивається в більшості випадків на тлі вже наявної гіпоксії.

Для корекції гіпоксичних станів різного генезу використовується великий арсенал лікарських засобів, проте лише антигіпоксанти є препаратами, що здатні за допомогою різних механізмів істотно згладжувати енергетичний дефіцит, захищати клітини на зворотній стадії від пошкодження та активувати становлення їх структури і функції [5]. Ці засоби здатні поєднувати у собі властивості мембраностабілізатора та антиоксиданта [6]. Це надзвичайно важливо, оскільки нестача енергії призводить до різноманітних мета-

болічних зрушень, у тому числі – активації вільнорадикального окиснення в клітині. Тому такі препарати стали називати ще препаратами антирадикальної або антигіпероксидної дії.

Потужним антиоксидантом і антигіпоксантом, що привертає увагу фармакологів [7], є препарат емоксипін – синтетичне водорозчинне похідне 3-оксипіридину, який, крім антиоксидантного та антигіпоксичного ефектів, має також антистресорну, протисудомну, анксиолітичну, седативну, ангіопротекторну, антиагрегаційну і кардіопротективну дію, завдяки чому широко використовується в офтальмології, кардіології, неврології та фтизіатрії [8,9,10]. Проте актуальним залишається питання подальших досліджень численних ефектів цього антигіпоксанту, а саме: з метою патогенетичної корекції біохімічних параметрів плазми крові щурів при експериментальному рабдоміоліз-індукованому ГПН.

**Мета дослідження:** дослідити вплив антигіпоксанту емоксипіну на стан пероксидації ліпідів, білків і активність антиоксидантної системи плазми крові та зміни структури нирок щурів в умовах експериментального міоглобінуричного ГПН.

**Матеріал і методи.** Досліди проведені на 36 білих лабораторних безпорідних щурах-самцях репродуктивного віку середньою масою 140-180 г,

© Мельничук С.П., Копчук Т.Г., 2017

які утримувались на стандартному збалансованому харчовому раціоні з вільним доступом до води. Тварин розподіляли на 3 групи ( $n=7$ ): першу групу склали інтактні тварини, тваринам другої групи однократно внутрішньом'язово вводили 50% розчин гліцеролу в дозі 8 мл/кг (рабдоміоліз-індукована модель ГПН), третій групі тварин внутрішньоочередово вводили препарат емоксипін в дозі 100 мг на 1 кг маси тіла через 6 годин після моделювання ГПН. Доза препарату для експерименту і шляхи введення обрані на основі даних літератури [11].

Евтаназію тварин здійснювали шляхом деканітації під легким ефірним наркозом, дотримуючись положення “Європейської конвенції по захисту хребетних тварин, яких використовують в експериментальних та інших наукових цілях” (Страсбург, 1986) [12]. У подальшому вивчали стан пероксидації макромолекул – за вмістом малонового діальдегіду (МДА), окисно-модифікованих білків (ОМБ) та системи антиоксидантного захисту – за рівнем ферментативних (каталаза (КАТ), глутатіонпероксидаза (ГП)) та неферментативних систем (церулоплазмін (ЦП), сполуки з SH-групами) у плазмі крові щурів [13].

Під час проведення морфологічних досліджень ділянки тканини нирок щурів, яких відбирали для мікроскопії, фіксували впродовж 48 годин у розчині нейтрального забуференого формаліну (10%), після чого проводили процедуру зневоднення у висхідній батареї етанолу та парафінову заливку при температурі 58°C. Для морфологічної оцінки гістологічних зрізів отримували гістологічні зрізи 5 мкм завтовшки, забарвлені гематоксиліном і еозином [14]. Документацію патологічних процесів проводили шляхом комп'ютерної морфометрії об'єктів у гістологічних препаратах. Цифрові копії оптичного зображення ділянок мікроскопічних препаратів отримували за допомогою цифрової фотокамери Olympus (модель C740UZ) та мікроскопа ЛЮМАМ-Р8 зі створенням банку цифрових мікрофотографій та в подальшому аналізували у середовищі комп'ютерної програми “ВидеоТест – Розмер 5.0” (ТОВ “Видеотест”, РФ).

Статистичну обробку результатів проводили за допомогою програми SPSS Statistics 17.0. Характер розподілу в межах групи визначали за допомогою критерію Колмогорова-Смирнова. Достовірність різниці між показниками оцінювали з використанням параметричного  $t$ -критерію Ст'юдента (при нормальному розподілі) та непараметричного  $U$ -критерію Манна-Уїтні (при невідповідності нормальному розподілу). Альтернативні відмінності аналізували за

$\varphi$ -кутовим перетворенням Фішера. Для оцінки міжгрупових відмінностей застосовували однофакторний дисперсійний аналіз з визначенням рангового  $H$ -критерію Краскела-Уоліса. Наявність кореляційного зв'язку встановлювали за допомогою коефіцієнта кореляції Спірмена. Критичний рівень значення прийнятий за  $p<0,05$ .

**Результати дослідження та їх обговорення.** Пероксидне окиснення ліпідів (ПОЛ) є одним із основних факторів у патогенезі ушкодження нирок при рабдоміоліз-індукованому ГПН, адже деградація міоглобіну в каналцях супроводжується вивільненням вільного заліза, яке каталізує утворення радикалів і тим самим поглиблює пошкодження нирок [4]. Характер реалізації пошкоджувальної дії ПОЛ в організмі залежить від вторинних стабільних продуктів вільнорадикального окиснення, зокрема – МДА, який залишається одним із основних біомаркерів ПОЛ. У ході експерименту показано (таблиця), що вміст МДА при експериментальному ГПН в плазмі крові щурів чітко зростає (в 1,5 раза більше контролю). Корекція емоксипіном виражених метаболічних порушень при ГПН призвела практично до нормалізації рівня МДА у плазмі крові, що вірогідно не відрізнявся від контролю.

Внаслідок особливостей хімічної будови білків, їх функціональної активності, яку вони проявляють у різних тканинах, їх окиснювальна деградація може бути однією з патогенетичних ланок багатьох захворювань, що перебігають на тлі окисного стресу, у тому числі – ГПН. При ГПН внаслідок рабдоміолізу вміст ОМБ істотно збільшився в 1,8 раза порівняно з інтактними тваринами. При використанні емоксипіну цей показник у плазмі крові щурів з ГПН мав тенденцію до зниження, проте статистично значимих результатів не спостерігалось.

Серед компонентів антирадикального захисту можна виділити групу – хелатори індукторів активних форм кисню – металів із змінною валентністю, серед яких ЦП займає чільне місце, оскільки захисна функція його багатогранна і пов'язана, в першу чергу, з антирадикальною здатністю білка інгібувати активні кисневі метаболіти, попереджувати аутоокиснення ліпідів у зруйнованих мембранах клітин. Уведення антиоксиданту емоксипіну при ГПН стабілізувало стрімке компенсаторне наростання вмісту ЦП у плазмі крові, проте цей показник усе ж незначно відрізнявся від показників інтактних тварин.

Тобто, стресова активація систем гомеостазу при ГПН з утворенням великої кількості кінцевих продуктів ліпопероксидації в плазмі крові могла бути причиною виснаження неферментативної

Вплив емоксипіну на стан пероксидації ліпідів, білків та антиоксидантної системи плазми крові щурів після моделювання рабдоміоліз-індукованого гострого пошкодження нирок ( $M \pm m$ ,  $n=7$ )

Показники	Контроль	ГПН (на 24 год розвитку)	ГПН (на 24 год розвитку) + емоксипін
Вміст МДА, мкмоль/л	11,91±1,537	18,03±1,178 $p_1 < 0,01$	13,71±1,841 $p_1 = 0,24, p_2 < 0,05$
Вміст ОМБ, о.о.г./г білка	0,779±0,212	1,438±0,268 $p_1 < 0,05$	1,263±0,088 $p_1 < 0,05, p_2 = 0,28$
Вміст ЦП, мг/л	131,0±7,917	166,0±9,228 $p_1 < 0,05$	148,6±8,943 $p_1 = 0,10, p_2 = 0,12$
Вміст сполук із SH-групами, мкмоль/мг	0,945±0,112	0,382±0,064 $p_1 < 0,005$	0,548±0,007 $p_1 < 0,005, p_2 < 0,05$
Активність ГП, нмоль/хв·мл	113,8±3,975	89,39±2,042 $p_1 < 0,005$	135,8±2,887 $p_1 < 0,005, p_2 < 0,001$
Активність каталази, мкмоль $H_2O_2$ /хв·л	14,14±0,571	10,02±0,682 $p_1 < 0,005$	10,49±0,222 $p_1 < 0,001, p_2 = 0,27$

Примітка:  $p_1$  – вірогідність відмінностей порівняно з контролем;  $p_2$  – вірогідність відмінностей порівняно з ГПН (на 24 год розвитку)

ланки антиоксидантного захисту.

Досить показовими були зміни вмісту сполук із SH-групами (неферментативної ланки антиоксидантного захисту) при цій моделі ушкодження нирок – рівень сполук із SH-групами в плазмі крові достовірно знижувався на 24 год розвитку ГПН (в 2,5 рази порівняно з контролем). При введенні емоксипіну з метою корекції ГПН вміст сполук із SH-групами в плазмі крові щурів достовірно зріс (в 1,4 рази порівняно із тваринами з ГПН).

Активність мембранних ферментів значною мірою залежить від їх ліпідного оточення, тому пошкодження біологічних мембран внаслідок надмірної активації процесів ліпопероксидації спричиняє виражені зміни в роботі цих ферментів. За умов експериментального ГПН активність ГП у плазмі крові щурів зменшилася у 1,3 рази порівняно із контролем, проте введення емоксипіну сприяло максимальному наростанню активності ГП в плазмі крові (в 1,5 рази), що перевищувало показники інтактних тварин. Активність каталази зазнає істотних змін при експериментальному ГПН на 24 год його розвитку – спостерігається зменшення її активності (в 1,4 рази), при застосування емоксипіну статистично значимих результатів не спостерігалось.

Для верифікації наявності нефропротекторної активності емоксипіну проведено морфологічне дослідження з вивчення змін гістоструктури нирок при рабдоміоліз-індукованому ГПН (рис. 1). У нирках щурів з рабдоміоліз-індукованим ГПН на 24 год експерименту виявлено закупорку міоглобіновими та білковими циліндрами 74±1,3% просвітів звивистих каналців кіркової речовини та вивідних трубочок мозкової речовини. Міоглобінові

циліндри в більшості сильно розширювали діаметри каналців у місцях своєї локалізації. За цих умов 53±1,8% епітеліоцитів у звивистих каналцях перебували у стані коагуляційного некрозу з ущільненням цитоплазми, 37±1,9% клітин були з ознаками зернистої та гідропічної дистрофії до ступеня вакуолізації, що є несприятливим прогнозом щодо відновлення. У клубочках спостерігалось розширення просвіту Боумена.

При використанні емоксипіну дистрофічний процес має менш виражений характер, поширеність зворотньої дистрофії проксимальних каналців нирок становить 71±1,4%, лише окремі епітеліоцити у стані некрозу (рис. 2). Просвіти каналців та збірних трубочок містять міоглобінові циліндри характерного рудого забарвлення, концентрація яких у полі зору нерівномірна.

За результатами проведеного гістологічного дослідження встановлено, що застосування емоксипіну за умов розвитку рабдоміоліз-індукованого ГПН чинить захисний вплив на тканину нирок, що в комплексі з даними біохімічних досліджень є важливим критерієм верифікації наявності нефропротекторної дії цього препарату.

Корекція рабдоміоліз-індукованого ГПН емоксипіном засвідчує на користь значно меншого дисбалансу прооксидантно-антиоксидантного го-меостазу плазми крові щурів: пригнічення деструктивних процесів переокиснення та активацію антиоксидантної системи, що здійснювалось шляхом прямого впливу емоксипіну на мітохондріальні процеси та активність мембраноз'язаних ферментних комплексів у крові статевозрілих щурів. Такий виражений антиоксидантний ефект емоксипіну вказує на те, що цей пре-

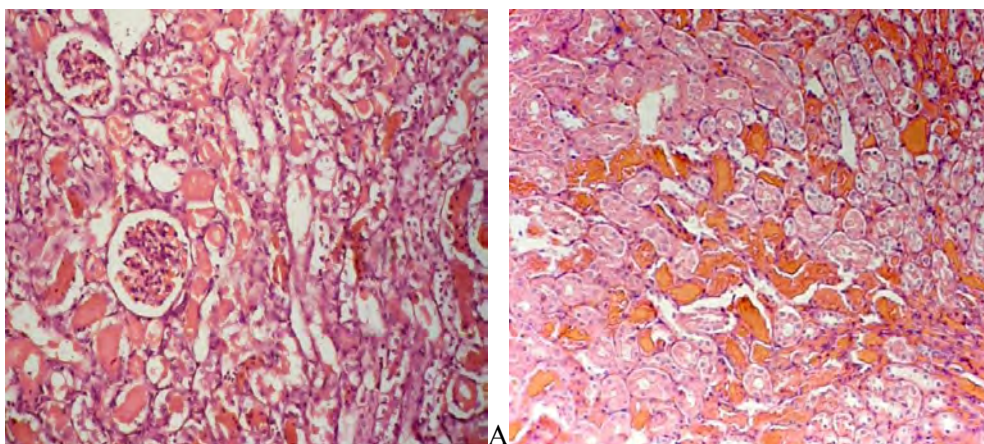


Рис. 1. Препарат нирки (А – кіркова речовина, Б – мозкова речовина) щура з рабдоміоліз-індукованим гострим пошкодженням нирок, 24 год. Розширення та закупорка міоглобіновими циліндрами просвітів звивистих каналців кіркової речовини і вивідних трубочок мозкової речовини. У звивистих каналцях і збірних трубочках епітеліоцити з ознаками зернистої та гідропічної дистрофії, частина – у стані коагуляційного некрозу. Забарвлення гематоксиліном і еозином, зб.  $\times 100$

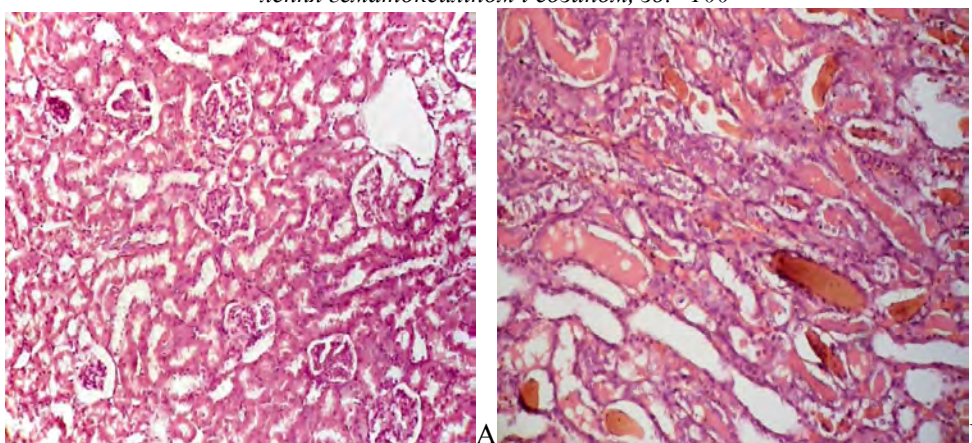


Рис. 2. Препарат нирки (А – кіркова речовина, Б – мозкова речовина) щура з рабдоміоліз-індукованим гострим пошкодженням нирок, якому вводили емоксипін. Дистрофічні зміни епітеліоцитів, міоглобінові циліндри. Забарвлення гематоксиліном і еозином, зб.  $\times 100$

парат є потужним антигіпоксантом прямої енергетичної дії, ефект якого пов'язаний із впливом на ендогенне дихання мітохондрій, активацією їх енергосинтезуючої функції, а глибокі порушення структурно-функціонального стану мембран при ГПН компенсувалися за рахунок мембраностабілізуючої дії препарату, його здатності підвищувати вміст полярних фракцій ліпідів, збільшувати текучість мембран.

**Висновки.** Таким чином, використання антиоксидантного і антигіпоксичного препарату емоксипін при експериментальному рабдоміоліз-індукова-

ному ГПН перешкоджає наростанню вільнорадикального окиснення ліпідів, підвищує антиоксидантну активність ферментативної та неферментативної ланки плазми крові та здійснює захисний вплив на тканину нирок щурів, що вказує на нефропротекторні властивості цього антиоксиданту.

**Перспективи подальших досліджень.** Необхідне подальше дослідження біохімічних, структурних, функціональних параметрів нирок статевозрілих щурів при цисплатиновій, гентаміциновій нефропатії та ішемічно-реперфузійному ураженні нирок за умов корекції емоксипіном.

#### Список використаної літератури

1. Профилактика острого послеоперационного почечного повреждения / В.П. Шано, И.В. Гуменюк, Е.З. Губиева [и др.] // Медицина неотложных состояний. – 2013. – № 4(51). – С. 68-73.
2. Tanaka S. Hypoxia as a key player in the AKI-to-CKD transition / S. Tanaka, T. Tanaka, M. Nangaku // Am. J. Physiol. Renal. Physiol. – 2014. – Vol. 307(11). – P. 1187-1195.
3. Risk factors for acute kidney injury in severe rhabdomyolysis / E. Rodriguez, M.J. Soler, O. Rap [et al.] // PLoS ONE. – 2013. – Vol. 8(12). – e82992. – URL: doi:10.1371/journal.pone.0082992.
4. Keltz E. Rhabdomyolysis. The role of diagnostic and prognostic



factors / E. Keltz, F. Yousef, K. Gideon Mann // *Muscles, Ligaments and Tendons*. – 2013. – Vol. 3(4). – P. 303-312. 5. Лесиовская Е.Е. Антигипоксанты прямого действия – перспективные нейропротекторы / Е.Е. Лесиовская // *Всероссийский междисциплинарный мед. ж.* – 2012. – № 4. – С. 49-57. 6. Механизмы формирования острой экзогенной гипоксии и возможности ее фармакологической коррекции антигипоксантами / Д.В. Сосин, О.Е. Шалаева, А.В. Евсеев [и др.] // *Обзоры по клинической фармакологии и лекарственной терапии*. – 2015. – Т. 13, № 1; URL: <http://journals.eco-vector.com/index.php/RCF/article/view/728>. 7. Ясенявская А.Л. Психотропные эффекты эмоксипина в условиях иммобилизационного стресса / А.Л. Ясенявская, М.А. Самотруева, С.А. Лужнова // *Биомедицина*. – 2013. – Т. 1, № 2. – С. 16-19. 8. Антидепрессивное действие производных 3-оксипиридина и янтарной кислоты в эксперименте / И.А. Волчегорский, И.Ю. Мирошниченко, Л.М. Рассохина [и др.] // *Ж. невролог. и психиатр. им. С.С. Корсакова*. – 2015. – № 2. – С. 48-52. 9. Исследование дозозависимого влияния эмоксипина в составе липосом на сократительную функцию и свободнорадикальный статус изолированного сердца крысы, подвергшегося тотальной нормотермической ишемии и последующей реперфузии / Я.Г. Торопова, Р.Я. Мухамадияров, М.В. Богданов [и др.] // *Фундаментальные исследования*. – 2012. – № 8. – С. 440-446. 10. Эффективность применения производных 3-оксипиридина и янтарной кислоты в комплексном лечении первичной открытоугольной глаукомы / И.А. Волчегорский, Е.В. Тур, О.В. Соляникова [и др.] // *Ж. невролог. и психиатр. им. С.С. Корсакова*. – 2012. – № 7. – С. 20-26. 11. Важнича О.М. Антистрессорна активність мексидолу і роль структурних компонентів препарату в її реалізації / О.М. Важнича // *Клінічна фармація*. – 2001. – Т. 5, № 2. – С. 60-63. 12. Пустовіт С.В. Біоетичні принципи та механізми регулювання медико-біологічних досліджень / С.В. Пустовіт // *Современные проблемы токсикологии*. – 2010. – № 4. – С. 5-9. 13. Камышников В.С. Справочник по клинико-биохимическим исследованиям и лабораторной диагностике / В.С. Камышников. – М., 2009. – 880 с. 14. Venerucci F. *Histopathology kits: methods and applications* / F. Venerucci. – Bologna, Milan: Bio-Optica, 2001. – 95 p.

#### КОРРЕКЦИЯ ЭМОКСИПИНОМ СТРУКТУРНЫХ ИЗМЕНЕНИЙ ПОЧЕК И БИОХИМИЧЕСКИХ ПАРАМЕТРОВ КРОВИ КРЫС ПРИ ЭКСПЕРИМЕНТАЛЬНОМ ОСТРОМ ПОВРЕЖДЕНИИ ПОЧЕК

**Резюме.** В эксперименте исследовано влияние эмоксипина на прооксидантно-антиоксидантный баланс плазмы крови и гистоструктуры почек половозрелых крыс с рабдомиолиз-индуцированным острым повреждением почек. Однократное применение эмоксипина при соответствующих условиях привело к угнетению пероксидации липидов (содержания малонового диальдегида), возрастанию активности антиоксидантной системы (увеличение содержания соединений с SH-группами, возрастанию активности глутатионпероксидазы) плазмы крови крыс и уменьшению степени повреждения почек (дистрофический процесс носит менее выраженный характер), что указывает на наличие нефропротекторного эффекта у этого антигипоксанта.

**Ключевые слова:** острое повреждение почек, эмоксипин, гистологические исследования, нефропротекция.

#### EMOXIPINE CORRECTION OF STRUCTURAL KIDNEY CHANGES AND BIOCHEMICAL BLOOD PARAMETERS OF BLOOD IN EXPERIMENTAL ACUTE KIDNEY INJURY

**Abstract.** The influence of emoxipine on kidney histology and prooxidant-antioxidant balance in blood plasma of rats with rhabdomyolysis-induced acute kidney injury was investigated in the experiment. A single administration of emoxipine under appropriate conditions caused inhibition of lipid peroxidation (reduction of Malone dialdehyde level) and intensification of the antioxidant system activity (increase of SH-groups level and glutathione peroxidase activity), as well as the restriction of kidney tissue impairment (less pronounced dystrophic changes), indicating a nephroprotective effect of this antihypoxant.

**Key words:** acute kidney injury, emoxipine, histological study, nephroprotection.

Higher State Educational Establishment of Ukraine  
“Bukovinian State Medical University” (Chernivtsi)

Надійшла 05.12.2016 р.  
Рецензент – проф. Роговий Ю.Є. (Чернівці)