

Міністерство охорони здоров'я України  
Вищий державний навчальний заклад України  
«Буковинський державний медичний університет»

# **БУКОВИНСЬКИЙ МЕДИЧНИЙ ВІСНИК**

Український науково-практичний журнал

Заснований у лютому 1997 року

Видається 4 рази на рік

*Включений до Ulrichsweb™ Global Serials Directory, наукометричних і спеціалізованих баз даних Google Scholar (США), Index Copernicus International (Польща), Scientific Indexing Services (США), Infobase Index (Індія), Ukrainian research & Academy Network (URAN), НБУ ім. Вернадського, "Джерело"*

**ТОМ 22, № 4 (88)**

**2018**

**Редакційна колегія:**

головний редактор Т.М. Бойчук,  
Л.О. Безруков, О.Б. Беліков, О.І. Волошин, І.І. Заморський  
О.І. Івашук (перший заступник головного редактора), Т.О. Ілашук,  
А.Г. Іфтодій, В.В. Кривецький (заступник головного редактора), В.П. Польовий,  
Р.В. Сенютювич, І.Й. Сидорчук,  
В.К. Ташук (відповідальний секретар), С.С. Ткачук,  
О.І. Федів (відповідальний секретар)

**Наукові рецензенти:**

проф. О.І. Волошин, проф. А.Г. Іфтодій, проф. І.Й. Сидорчук

**Чернівці: БДМУ, 2018**



Редакційна рада:

К.М. Амосова (Київ), В.В. Бойко (Харків),  
А.І. Гоженко (Одеса), В.М. Запорожан (Одеса),  
В.М. Коваленко (Київ), З.М. Митник (Київ),  
В.І. Паньків (Київ), В.П. Черних (Харків),  
Герхард Дамман (Швейцарія),  
Збігнев Копанські (Польща),  
Дірк Брутцерт (Бельгія),  
Раду Крістіан Дабіша (Румунія)

Рекомендовано до друку та до поширення через мережу Інтернет рішенням вченої ради  
Вищого державного навчального закладу України «Буковинський державний медичний  
університет»

(протокол №4 від 22.11.2018 року)

Буковинський медичний вісник  
(Бук. мед. вісник) –  
науково-практичний журнал, що  
рецензується

Bukovinian Medical Herald  
(Buk. Med. Herald)

Заснований у лютому 1997 р. Видається 4  
рази на рік

Founded in February, 1997 Published four  
times annually

Мова видання: українська, російська,  
англійська

Сфера розповсюдження загальнодержавна,  
зарубіжна

Свідоцтво про державну реєстрацію:  
серія КВ №15684-4156 ПР від 21.09.2009

Наказом

Міністерства освіти і науки України від 06  
листопада 2014 року № 1279 журнал  
“Буковинський медичний вісник”  
включено до

Переліку наукових фахових видань  
України

Адреса редакції: 58002, Чернівці,  
пл. Театральна, 2

Тел.: (0372) 55-37-54,  
52-40-78

Факс: (0372) 55-37-54

e-mail: [bmh@bsmu.edu.ua](mailto:bmh@bsmu.edu.ua)

Адреса електронної версії журналу в  
Internet:

<http://www.bsmu.edu.ua>

Секретар редакції

І.І. Павлуник

Тел.: (0372) 52-40-78

**МОРФОГЕНЕЗ КІСТОК ПЕРЕДПЛІЧЧЯ ТА КИСТІ В ОНТОГЕНЕЗІ ЛЮДИНИ****О.Ф. Марчук, С.О. Сокольник, Ю.Ф. Марчук, Д.Р. Андрійчук, Ф.Д. Марчук**Вищий державний навчальний заклад України “Буковинський державний медичний університет”  
м.Чернівці, Україна**Ключові слова:** кістки передпліччя, кисть, морфогенез, людина.

Буковинський медичний вісник. Т.22, № 4 (88). С. 87-91.

**DOI:**10.24061/2413-0737.  
XXII.4.88.2018.91**Мета.** Встановити особливості розвитку кісток передпліччя та кисті в онтогенезі людини.**Матеріал і методи.** Дослідження проведено на 16 зародках, передплодах та плодах людини методами мікроскопії серійних гістологічних зрізів, препаруванням під контролем мікроскопа МБС –10, морфометрії та статистичної обробки отриманих результатів. Використані також рентгенограми верхньої кінцівки (передпліччя та кисті) 8 осіб віком від трьох місяців після народження до 12 років.**Результати.** У проведеному дослідженні вивчені особливості морфогенезу кісток передпліччя та кисті в пре- та постнатальному періодах онтогенезу людини.

Наприкінці 7-го тижня внутрішньоутробного розвитку визначаються зачатки плечової, променевої та ліктьової кісток, а також кісток кисті. Променева кістка розвивається з хрящового остова, за рахунок чотирьох центрів скостеніння: первинного діафізарного, двох вторинних епіфізарних та додаткового. Ліктьова кістка розвивається з хрящового остова за рахунок трьох центрів скостеніння: первинного діафізарного і двох вторинних епіфізарних.

Кожна кістка зап'ястка костеніє за рахунок одного центру скостеніння, який з'являється після народження від шести місяців до 15 років. П'ясткові кістки розвиваються з двох центрів скостеніння: діафізарного та епіфізарного. Первинні центри скостеніння у всіх фалангах кисті визначаються на 8–12-му тижнях внутрішньоутробного розвитку.

Описаний рідкісний випадок аномалії розвитку кісток передпліччя та кисті.

**Висновок.** Виникнення вад розвитку кісток передпліччя та кисті зумовлені порушенням нормального морфогенезу в зародковому та ранньому передплодовому періодах онтогенезу людини.**Ключевые слова:** кости предплечья, кисть, морфогенез, человек.

Буковинский медицинский вестник. Т.22, № 4 (88). С. 87-91.

**МОРФОГЕНЕЗ КОСТЕЙ ПРЕДПЛЕЧЬЯ И КИСТЕЙ В ОНТОГЕНЕЗЕ ЧЕЛОВЕКА****О.Ф. Марчук, С.А. Сокольник, Ю.Ф. Марчук, Д.Р. Андрійчук, Ф.Д. Марчук****Цель.** Изучить особенности развития костей предплечья и кисти в онтогенезе человека.**Материал и методы.** Исследование проведено на 16 зародышах, передплодах и плодах человека методами микроскопии серийных гистологических срезов, препарированием под контролем микроскопа МБС-10, морфометрии и статистической обработки полученных результатов. Использованы также рентгенограммы верхней конечности (предплечья и кисти) 8 человек в возрасте от трех месяцев после рождения до 12 лет.**Результаты.** В проведении исследования изучены особенности морфогенеза костей предплечья и кисти в пре- и постнатальном периодах онтогенеза человека.

В конце 7-й недели внутриутробного развития определяются зачатки плечевой, лучевой и локтевой костей, а также костей кисти.

## Оригінальні дослідження

*Лучевая кость развивается из хрящевого остова, за счет четырех центров окостенения: первичного диафизарного, двух вторичных эпифизарных и дополнительного. Локтевая кость развивается из хрящевого остова за счет трех центров окостенения: первичного диафизарного и двух вторичных эпифизарных.*

*Каждая кость запястья костенеет за счет одного центра окостенения, который появляется после рождения от шести месяцев до 15 лет. Пястные кости развиваются из двух центров окостенения: диафизарного и эпифизарного. Первичные центры окостенения во всех фалангах кисти определяются на 8–12-й неделе внутриутробного развития.*

*Описанный редкий случай аномалии развития костей предплечья и кисти.*

**Вывод.** *Возникновение пороков развития костей предплечья и кисти обусловлены нарушением нормального морфогенеза в зародышевом и раннем передплодном периодах онтогенеза человека.*

**Keywords:** *forearm bones, hand, morphogenesis, human being.*

*Bukovinian Medical Herald. V.22, № 4 (88). P. 87-91.*

### **MORPHOGENESIS OF THE BONES OF FOREARM AND HAND IN HUMAN ONTOGENESIS**

**O.F. Marchuk, S.A. Sokolnik, J.F. Marchuk, D.R. Andriychuk, F.D. Marchuk**

**Abstract.** *In the conducted research the features of morphogenesis of bones of the forearm and the hand in the pre and postnatal periods of human ontogenesis have been studied.*

**Material and methods.** *At the end of the 7th week of fetal development, the anlage of the shoulder, radial and elbow bones, as well as the bones of hand, are determined. In the 9-week germ, the above-mentioned anlage of the bones of the upper limb become more pronounced.*

**Results.** *Primary centers of ossification in the cartilage models of the radius and ulnar bones appear in the 10-week prefetuses.*

*Radius bone develops from the cartilaginous substance, due to 4 centers of ossification of the primary diaphyseal, two secondary epiphyseal and additional. The ulnar bone develops from the cartilaginous substance due to centers of ossification: the primary diaphyseal and the two secondary epiphyseal. Each bone of carpus is developed of one center of ossification, which appears after birth from 6 months to 15 years. Metacarpal bones develop from two centers of ossification of the diaphyseal and epiphyseal.*

**Conclusion.** *Primary centers of ossification in all phalanges of the hand are determined at the 8th — 12th weeks of intrauterine development. A rare case of abnormalities in the development of forearm and hand bones is described.*

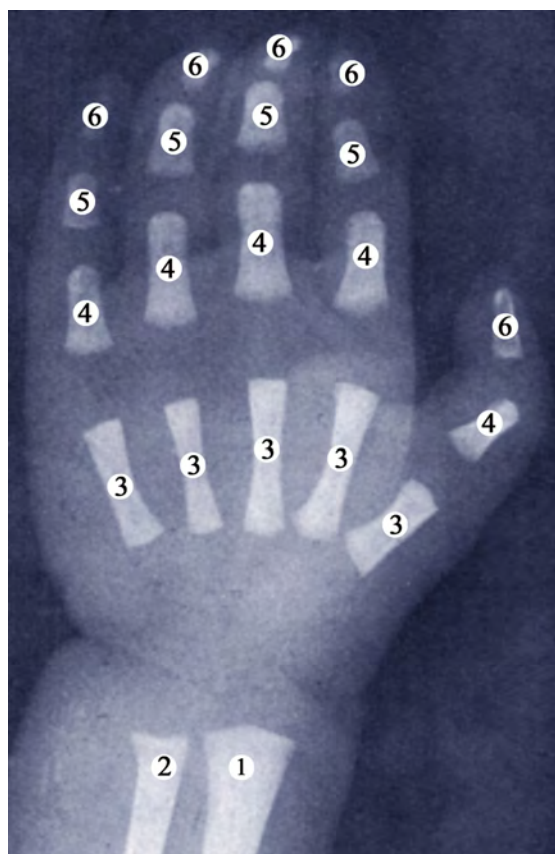
**Вступ.** Широке використання сучасної діагностичної та лікувальної апаратури дозволили значно поглибити знання стосовно деяких питань етіології захворювань опорно–рухового апарату в цілому. Лікування набутих та природжених вад верхньої кінцівки є однією з основних проблем ортопедії та травматології. У поодиноких випадках після проведення оперативного лікування вад верхньої кінцівки все-таки залишаються незначні деформації окремих її відділів, особливо кисті.

Слід зазначити, що в останні роки значно розширилися знання стосовно варіантної анатомії верхньої кінцівки. Значна увага приділена природженим вадам плеча передпліччя та кисті [1,4,8,10,12]. Проте в нау-

ковій літературі недостатньо висвітлений морфогенез кісток верхньої кінцівки з урахуванням періодів можливого виникнення вад та варіантів будови верхньої кінцівки, що є важливою ланкою ембріогенезу даної ділянки. Використання хірургічних методів корекції вад розвитку верхньої кінцівки вимагає від ортопедів та травматологів глибоких знань варіантної анатомії верхньої кінцівки та її розвитку [3, 5, 9, 14].

Отримані результати мають важливе значення для з'ясування морфологічних передумов та часу можливого виникнення природжених вад кісток верхньої кінцівки з метою розробки нових, більш раціональних методів хірургічних втручань у даній ділянці [2, 6, 7].

**Мета дослідження.** Встановити особливості роз-



**Рис. 1.** Рентгенограма передпліччя та кисті новонародженого: 1 – дистальний відділ променевої кістки; 2 – дистальний відділ ліктьової кістки; 3 – п'ясткові кістки; 4 – проксимальні фаланги пальців; 5 – середні фаланги пальців; 6 – кінцеві фаланги пальців

витку кісток передпліччя та кисті в онтогенезі людини.

**Матеріал і методи.** Дослідження проведено на 16 зародках, передплідках та плодах людини методами мікроскопії серійних гістологічних зрізів, препаруванням під контролем мікроскопа МБС–10, морфометрії та статистичної обробки отриманих результатів. Використані також рентгенограми верхньої кінцівки (передпліччя та кисті) 8 осіб віком від трьох місяців після народження до 12 років.

**Результати дослідження та їх обговорення.** Наприкінці 7-го тижня внутрішньоутробного розвитку визначаються зачатки плечової, променевої та ліктьової кісток, а також кісток кисті. У 9-тижневих зародків вищезазначені закладки кісток верхньої кінцівки набувають більш чіткої вираженості. Первинні центри скостеніння в хрящових моделях променевої та ліктьової кісток з'являються в 10-тижневих передплідках. Кістки зап'ястка костеніють за рахунок одного центру скостеніння, які з'являються після народження від шести місяців до 15 років. Первинні центри скостеніння з'являються у 2–3 роки. Первинні центри у всіх фалангах кисті визначаються на 8–12-му

тижнях внутрішньоутробного розвитку.

Променева кістка розвивається з хрящового остова за рахунок чотирьох центрів скостеніння: первинного діафізарного, двох вторинних епіфізарних та додаткового. Діафізарний центр скостеніння з'являється у 9-тижневих передплідків у середній частині діафіза. За рахунок діафізарного центру скостеніння утворюються тіло та шийка променевої кістки. У новонароджених діафіз променевої кістки проходить стадію скостеніння.

Верхній епіфізарний центр скостеніння з'являється упродовж 3–6 років у формі тонкого диска, розміщеного над діафізом. Зрощення центру скостеніння з діафізом відбувається впродовж 16–17 років. Нижній епіфізарний центр скостеніння з'являється в 6–12 місяців після народження у представників жіночої та дещо пізніше — у представників чоловічої статі. Вищезазначений центр скостеніння формує шилоподібний відросток та дистальну частину променевої кістки, яка бере участь в утворенні променево-зап'ясткового суглоба. З'єднання з діафізом нижнього центру скостеніння відбувається в період 17–25 років. Додатковий центр скостеніння з'являється в ділянці горбистості променевої кістки після народження і з'єднується з діафізом у 16–18 років.

Ліктьова кістка розвивається з хрящового остова за рахунок трьох центрів скостеніння: діафізарного первинного і двох вторинних епіфізарних. Діафізарний центр скостеніння з'являється наприкінці 7-го тижня внутрішньоутробного розвитку (передплідки 20,0–22,0 мм ТКД), яке розміщене в середній частині діафіза. Вказаний центр скостеніння започатковує розвиток тіла ліктьової кістки та нижню частину ліктьового відростка. Вторинні епіфізарні центри скостеніння з'являються після народження. Верхній (проксимальний) центр скостеніння з'являється в період від 9 до 12 років, а нижній (дистальний) — у 6–7 років.

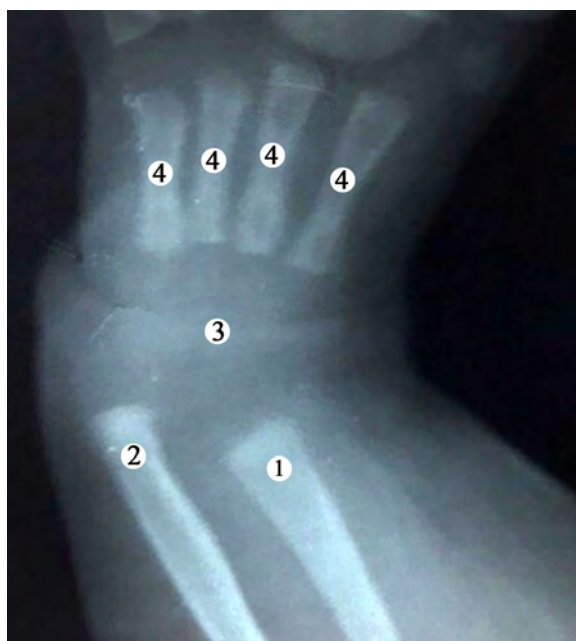Кістки зап'ястка розвиваються із хрящового остова, в якому центри скостеніння до народження відсутні. П'ясткові кістки розвиваються з двох центрів скостеніння: діафізарного та епіфізарного. Діафізарний центр скостеніння з'являється на початку 12-го тижня внутрішньоутробного розвитку (передплідки 70,0–75,0 мм ТКД).

За рахунок діафізарного хряща скостеніння утворюється тіло та основа II–V п'ясткових кісток, а також голівка I п'ясткової кістки. Епіфізарний центр скостеніння з'являється після народження від двох до чотирьох років, які в II–V п'ясткових кістках розміщені в голівках, а в I п'ясткової кістки — в основі (рис. 1).

Вивчаючи рентгенограму лівого передпліччя та кисті 3-місячної дитини, виявлено значне розходження дистальних відділів кісток передпліччя, тобто ніякого з'єднання (суглоба) між кістками немає (рис. 2).



## Оригінальні дослідження



**Рис. 2.** Рентгенограма передпліччя та кисті 3-місячної дитини (відсутня I п'ясткова кістка): 1 – дистальний відділ променевої кістки; 2 – дистальний відділ ліктьової кістки; 3 – зачаток центрів скостеніння в човноподібній, півмісяцевій, тригранній, трапецієподібній, головчастій та гачкуватій кістках; 4 – п'ясткові кістки (II, III, IV, V)

Центри скостеніння в кістках зап'ястка ледве помітні. Виявлена відсутність I п'ясткової кістки, однак проксимальна та дистальна фаланги великого пальця визначаються. Також визначаються проксимальна, середня та дистальна фаланги II–V пальців кисті. Слід зазначити, що між чотирма п'ястковими кістками та проксимальними фалангами пальців кисті визначається значний проміжок, що свідчить про відсутність з'єднань (суглобів) між ними.

#### Висновок

Виникнення вад розвитку кісток передпліччя та кисті зумовлені порушенням нормального морфогенезу в зародковому та ранньому передплодовому періодах онтогенезу людини.

#### Відомості про авторів:

Марчук О. Ф. — к.мед. н., асистент кафедри травматології та ортопедії, Вищий державний навчальний заклад України «Буковинський державний медичний університет», м. Чернівці, Україна.

Сокольник С. О. — д.мед. н., професор кафедри дитячої хірургії та оториноларингології, Вищий державний навчальний заклад України «Буковинський державний медичний університет», м. Чернівці, Україна.

Марчук Ю. Ф. — к.мед. н., доцент кафедри клінічної імунології, алергології та ендокринології, Вищий державний навчальний заклад України «Буковинський державний медичний університет», м. Чернівці, Україна.

Андрійчук Д. Р. — к.мед. н., асистент кафедри педіатрії та медичної генетики, Вищий державний навчальний заклад України «Буковинський державний медичний університет», м. Чернівці, Україна.

Марчук Ф. Д. — к.мед. н., доцент кафедри анатомії людини ім. М. Г. Туркевича, Вищий державний навчальний заклад України «Буковинський державний медичний університет», м. Чернівці, Україна.

#### Перспективи подальших досліджень

Отримані результати можуть бути використані для корекції ембріонального розвитку кісток верхньої кінцівки.

#### References.

1. Cole RJ, Manske PR. Classification of ulnar deficiency according to the thumb and first we. *J Hand Surg Am.* 1997 May; 22 (3): 479–88. [Medline].
2. Barton N. *Mirror Hand.* Buck-Gramcko D. *Congenital Malformations of the Hand and Forearm.* London: Churchill Livingstone: 1998; 271–77.
3. Laub DR Jr, Ladd AL, Hentz VR. *Congenital Hand Anomalies.* Russell RC. *Plastic Surgery: Indications, Operations and Outcomes.* St. Louis: Mosby. 2000; IV: (99): 1735–48.
4. Daluiski A, Yi SE, Lyons KM. The molecular control of upper extremity development: implications for congenital hand anomalies. *J Hand Surg Am.* 2001 Jan; 26 (1):8–22. [Medline].
5. Bourke G, Kay SP. Free phalangeal transfer: donor-site outcome. *Br J Plast Surg.* 2002 Jun; 55 (4): 307–11. [Medline].
6. Oberg KC, Greer LF, Naruse T. Embryology of the upper limb: the molecular orchestration of morphogenesis. *Handchir Mikrochir Plast Chir.* 2004 Apr-Jun; 36 (2–3):98–107. [Medline].
7. Schwabe GC, Mundlos S. Genetics of congenital hand anomalies. *Handchir Mikrochir Plast Chir.* 2004 Apr-Jun. 36 (2–3):75–84. [Medline].
8. Sammer DM Hung KC. Congenital hand differences embryology and classification. *Hand. Clin.* 2009 May; 25 (2):151–6 [Medline].
9. Goldfarb CA, Monroe E, Steffen J, Manske PR. Incidence and Treatment of Complications, Suboptimal Outcomes, and Functional Deficiencies After Pollicization. *J Hand Surg Am.* 2009 Jun; 34 (6):1177–83. [Medline].
10. Manske PR, Oberg KC. Classification and developmental biology of congenital anomalies of the hand and upper extremity. *J Bone Joint Surg Am.* 2009 Jul; 91 Suppl 4:3–18. [Medline].
11. Oberg KC, Feenstra JM, Manske PR. Tonkin ma developmental biology and classification of congenital anomalies of the hand and upper extremity. *J. Hand Surg Am.* 2010 Dec; 35 (12):2066–76. [Medline].
12. Ekblom AG, Laurell T, Arner M. Epidemiology of congenital upper limb anomalies in 562 children born in 1997 to 2007: a total population study from Stockholm Sweden. *J Hand Surg Am.* 2010 Nov; 35 (11):1742–54. [Medline].
13. Faust KC, Kimbrough T, Oakes JE, Edmunds JO, Faust DC. Polydactyly of the hand. *Am J Orthop (Belle Mead NJ)* 2015 May; 44 (5): E 127–34. [Medline]. [Full Text].
14. Mericli AF, Black JS, Morgan RF. Syndactyly Web Space Reconstruction Using the Tapered M-to-V Flap: a Single-Surgeon, 30-Year Experience. *J Hand Surg Am.* 2015 Sep; 40 (9): 1755–63. [Medline].

**Сведения об авторах:**

Марчук О. Ф. — к.мед. н., ассистент кафедры травматологии и ортопедии, Высшее государственное учебное заведение Украины «Буковинский государственный медицинский университет», г. Черновцы (Украина).

Сокольник С. О. — д.мед. н., профессор кафедры детской хирургии и оториноларингологии, Высшее государственное учебное заведение Украины «Буковинский государственный медицинский университет», г. Черновцы (Украина).

Марчук Ю. Ф. — к.мед. н., доцент кафедры клинической иммунологии, аллергологии и эндокринологии, Высшее государственное учебное заведение Украины «Буковинский государственный медицинский университет», г. Черновцы (Украина).

Андрийчук Д. Р. — к.мед. н., ассистент кафедры педиатрии та та медицинской генетики, Высшее государственное учебное заведение Украины «Буковинский государственный медицинский университет», г. Черновцы (Украина).

Марчук Ф. Д. — к.мед. н., доцент кафедры анатомии человека им. М. Г. Туркевича, Высшее государственное учебное заведение Украины «Буковинский государственный медицинский университет», г. Черновцы (Украина).

**Information about the authors:**

Marchuk O. F. — Ph. D., Assistant Professor of the Department of Traumatology and Orthopedics, Higher State Educational Establishment of Ukraine "Bukovinian State Medical University", Chernivtsi (Ukraine).

Sokolnik S. O. — MD, Professor of the Department of pediatric surgery and otorhinolaryngology, Higher State Educational Establishment of Ukraine "Bukovinian State Medical University", Chernivtsi (Ukraine).

Marchuk Yu. F. — PhD, Associate Professor of the Department of Clinical Immunology, Allergology and Endocrinology, Higher State Educational Establishment of Ukraine "Bukovinian State Medical University", Chernivtsi (Ukraine).

Andriyuchuk D. R. — Ph. D., Assistant Professor of the Department of Pediatrics and Medical Genetics, Higher State Educational Establishment of Ukraine "Bukovinian State Medical University", Chernivtsi (Ukraine).

Marchuk F. D. — PhD, Associate Professor of the Mykola Turkevich Department of Human Anatomy, Higher State Educational Establishment of Ukraine "Bukovinian State Medical University", Chernivtsi (Ukraine).

*Надійшла до редакції 10.10.2018*

*Рецензент — проф. Кривецький В.В.*

*© О.Ф. Марчук, С.О. Сокольник, Ю.Ф. Марчук, Д.Р. Андрійчук, Ф.Д. Марчук, 2018*

---